



Mi Universidad

Mapa Conceptual

Nombre del Alumno: Ingrid Villarreal Sanchez

Nombre del tema: Aparato femenino y masculino

Parcial: 2do.

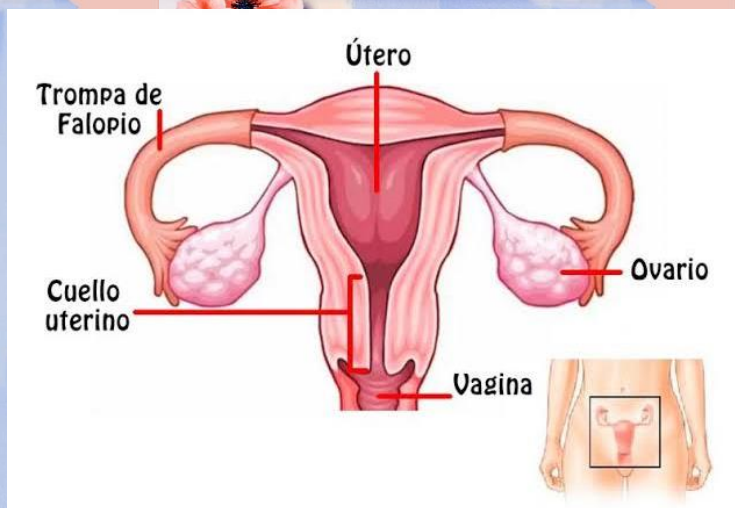
Nombre de la Materia: Anatomía y fisiología I I

Nombre del profesor: Fernando romero peralta

Nombre de la Licenciatura: Enfermería

Cuatrimestre: 2do

Aparato reproductor femenino



Órganos externos

Himen

Vulva

Labios mayores y labios menores

Himen: Membrana delgada que cubre el canal vaginal

Vulva: Repliegue cutáneo que protege la vagina.

Órganos Internos

Ovarios

Trompas de Falopio

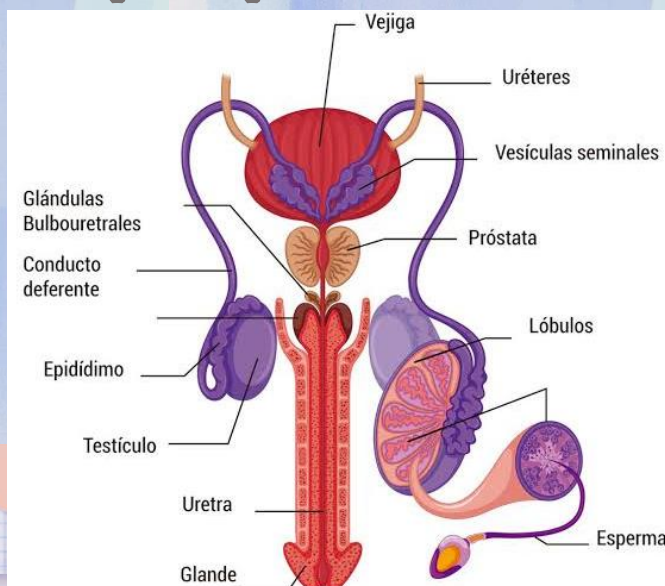
Útero o matriz

Vagina

Trompas de Falopio: Conducto por el cual el ovulo, del ovario llega al utero.

Vagina: Canal musculoso que comunica al útero con el exterior.

Aparato reproductor Masculino



Órganos externos

Testículos: (Alojados en el escroto) Producen: espermatozoides y testosteronas.

Pene: Es el órgano copulador

Órganos Internos

Epidídimo: Almacén de espermatozoides

Conductor diferente: llevan los espermatozoides a la vesícula seminales y glándulas prostáticas

Vesículas seminales: Producen un líquido que sirve de alimento a los espermatozoides

Próstata: Producen el 40% del líquido seminal

Glándula de cowper: Secreta un fluido seminal lubricante de la uretra

Uretra: Permite el paso del semen hacia el exterior.