



UDS

ANATOMIA Y FISIOLOGIA

PRIMER CUATRIMESTRE GRUPO C

MODALIDAD: EJECUTIVO SABADOS

CUADRO SINOPTICO

LIC. FELIPE ANTONIO MORALES
HERNANDEZ

DELEON ANGUIANO ANA KAREN

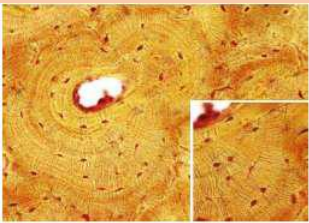
OCTUBRE DE 2021

Los huesos están formados primordialmente por tejido óseo.

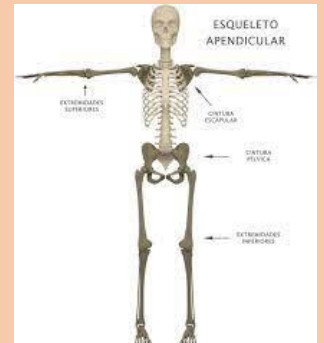
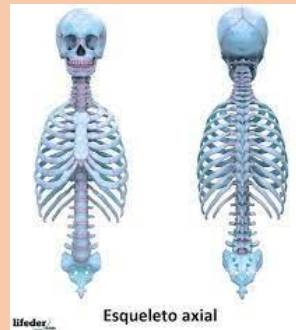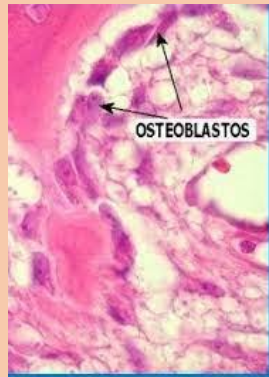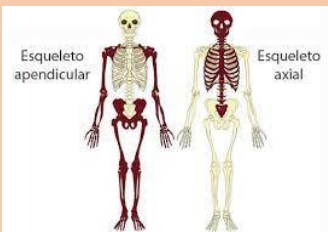El tejido conectivo forma el periostio y el endostio

Este está acompañado por tejido conectivo y cartilaginoso.

Las células formadoras del tejido óseo son los osteoblastos.



Esqueleto axial y apendicular



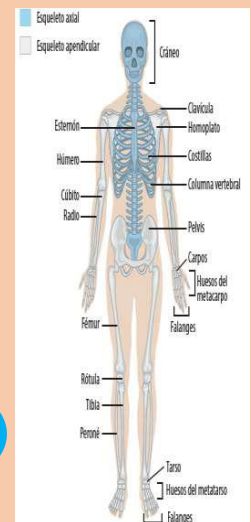
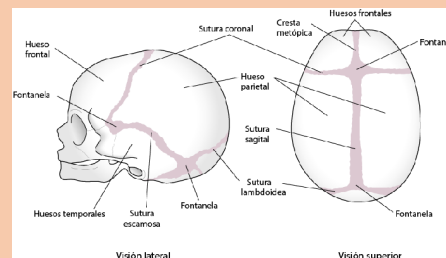
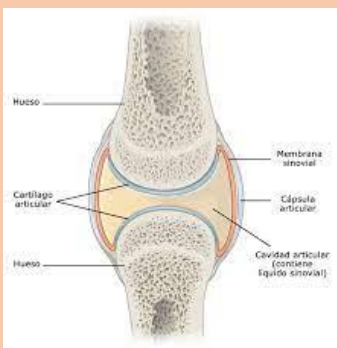
Huesos sistema esquelético apendicular 126

Huesos sistema esquelético axial 80

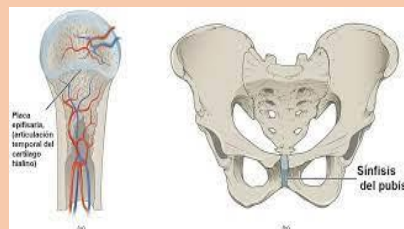
Cráneo, columna vertebral, el esternón y las costillas.

Sus huesos forman los apéndices, extremidades y sus uniones al esqueleto axial.

Las articulaciones están formadas por un conjunto de formaciones anatómicas.



Articulaciones cartilaginosas Primarias y secundarias.



Las suturas solo ocurren en el cráneo.