



Mi Universidad

Nombre del Alumno : jocabed solis morales

Nombre del tema : planos topográficos o corporales


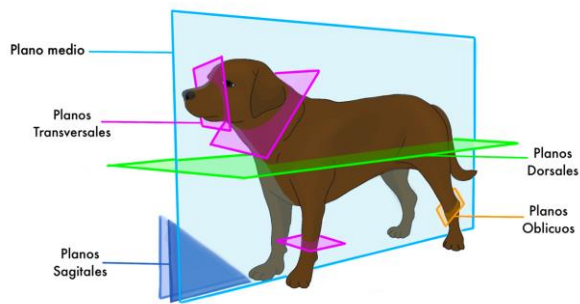
Parcial : I

Nombre de la Materia : anatomía comparativa y necropsias

Nombre del profesor: lucia Guadalupe Gonzales Santiago

Cuatrimestre: I

PLANOS DEL CUERPO

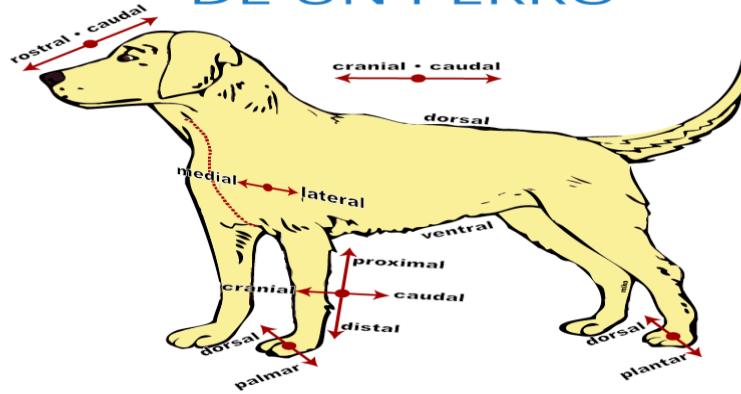


El plano mediano divide el cuerpo del animal en dos mitades derecha e izquierda

El plano sagital es cualquier plano paralelo al plano mediano

PLANO MEDIAL Y LATERAL

PLANOS DE LA ANATOMÍA DE UN PERRO

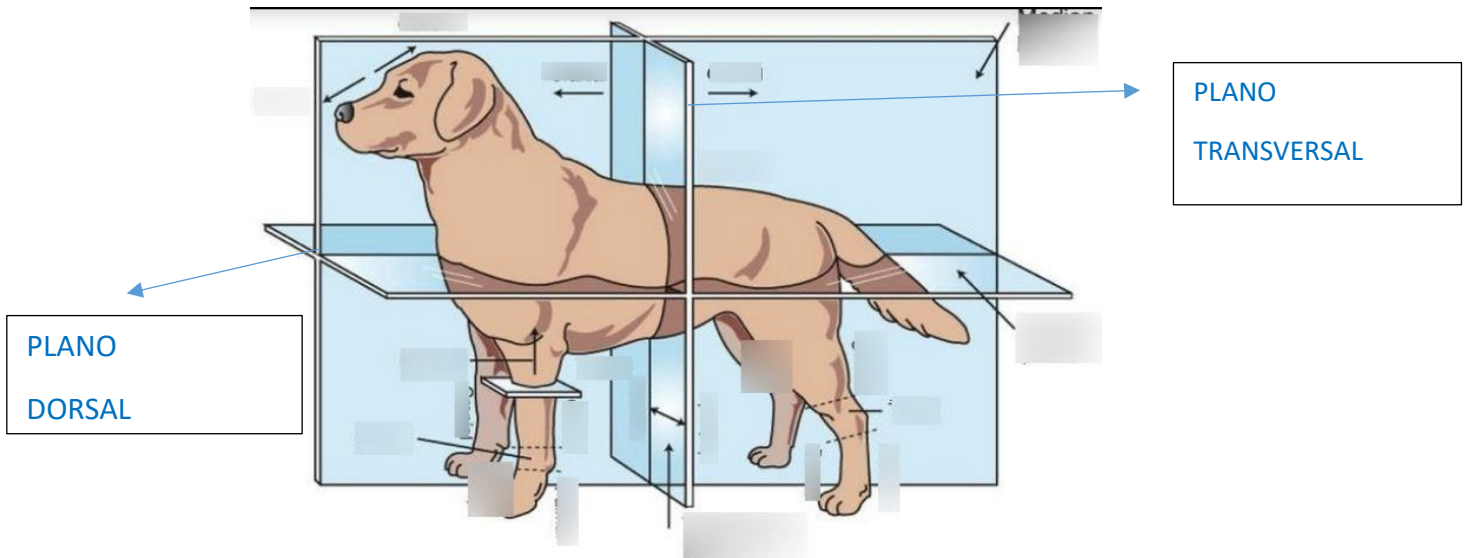


Los planos medial y lateral son términos posicionales relativos al plano mediano

Estructura medial se localizan más cerca del plano mediano

Estructura lateral se alejan del plano medio

PLANOS TRANSVERSAL Y DORSAL



Plano transversal selecciona la cabeza el tronco o las extremidades perpendicular al eje más largo de cada parte

Plano dorsal es un plano longitudinal que atraviesa el cuerpo paralelamente a la superficie dorsal y forma un ángulo recto con el plano mediano