



PASIÓN POR EDUCAR

**Nombre del alumno: Alonso Rigoberto Méndez López**

**Nombre del profesor: Oscar Fabián González Sánchez**

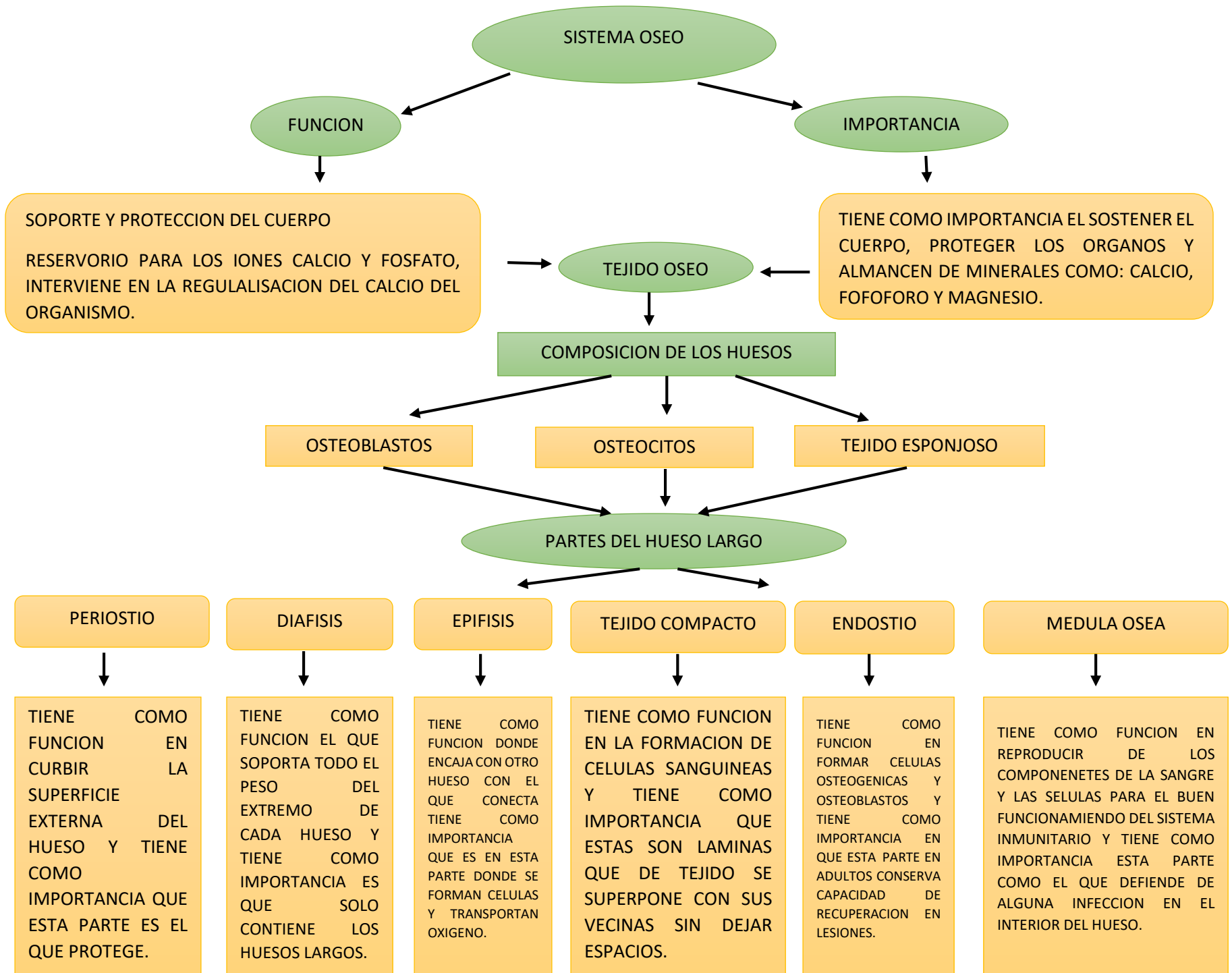
**Licenciatura: Enfermería**

**Materia: Anatomía y fisiología I**

**Grado: 1° Cuatrimestre**

**Nombre del trabajo: Investigación Sobre Sistema Óseo**

**Ocosingo, Chiapas a 05 de Noviembre de 2021**



# ESQUELETO AXIAL Y APENDICULAR

EL ESQUELETO AXIAL COMPRENDE EL CRANEO, LA COLUMNA VERTEBRAL, EL ESTERNON Y LAS COSTILLAS.

EL ESQUELETO APENDICULAR, CUYOS HUESOS FORMAN LOS APENDICES, EXTERMITADES Y SUS UNIONES AL ESQUELETO AXIAL INCLUYE A LOS CINTURONES PECTORAL Y PELVICO Y A LOS HUESOS DE LOS BRAZOS, PIERNAS, MANOS Y PIES.

## TIPOS DE HUESOS

### HUESOS SISTEMA ESQUELETICO APENDICULAR (126)

#### CINGULO ESCAPULAR (4):

2 CLAVICULA (LARGO). 2 ESCAPULAS (ANCHO).

#### MIEMBRO SUPERIOR (30)

2 HUMERO (LARGO). 2 RADIO (LARGO). 2 ULNA (LARGO). CARPO FILA PROXIMAL (BREVES, EXCEPTO PISIFORME QUE ES SESAMOIDEO). ESCAFOIDES, SEMILUNAR, PIRAMIDAL, PISIFORME. CARPA FILA DISTAL (BREVES) TRAPECIO, TRAPEZOIDE, HUESO CAPITATO (GRANDE) Y HAMATO (GANCHOSO). 5 METACARPianos (LARGOS). 14 FALANGES (LARGOS).

CINGULO PELVICO (2): COXALES O ILIACO (ANCHO).

#### MIEMBRO INFERIOR (30)

2 FEMUR (LARGO). 2 PATELA (ROTULA), HUESO SESAMOIDEO, 2 TIBIA (LARGO). 2 FIBULA (LARGO). TARSO FILA POSTERIOR (BREVES): CALCANEOS, TALOS (ASTAGALOS). TARSO FILA ANTERIOR (BREVES) NAVICULAR (ESCAFOIDES), CUBOIDES, TRES CUNEIFORMES (MEDIAL, INTERMEDIO Y LATERAL). 5 METATARSianos (LARGOS). 14 FALANGES (LARGOS).

### HUESOS SISTEMA ESQUELETICO AXIAL (80)

#### CABEZA OSEA (22).

CRANEO (8) (PLANOS): TEMPORAL (2), PARIETAL (2), OCCIPITAL (1), ESFENOIDES (1), ETMOIDES (1).

CARA (14), (IRREGULARES): LACRIMAL (2), NASAL (2), MAXILA (2), VOMER (1), MANDIBULA (1), CONCHAS NASALES (2), PALATINO (2), CIGOMATICO (2).

#### COLUMNA VERTEBRAL:

- VERTEBRAS LIBRES (IRREGULARES): CERVICALES (7), TORACICAS (12) Y LUMBARES (5)
- VERTEBRAS FUSIONADAS (ANCHOS): SACRO (1) Y COCCIX (1).

TORAX: 24 COSTILLAS Y 1 ESTERNON.

HUESO HIPOIDES Y HUESOS DEL OIDO (6) (MALLEOLO, INCUS Y ESTAPEDIO).

## REFERENCIA BIBLIOGRAFICA

- UDS ANATOMIA Y FISIOLOGIA I, PRIMER CUATRIMESRE ANTOLOGIA