



Alumno: Cristian Santiago Alcocer Rodríguez

Materia: enfermería en el cuidado de la mujer

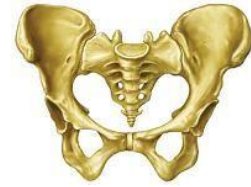Maestro: Juana Inés Hernández López

Tema: Anatomía y fisiología de la mujer

Actividad: 1

Grupo grado: 4to B

pelvis 'lebrillo' Región del cuerpo de los mamíferos formada por los huesos sacro coxis e innominado, situada en la parte posterior del tronco, donde se alojan la parte final del tubo digestivo, la vejiga urinaria y otros órganos

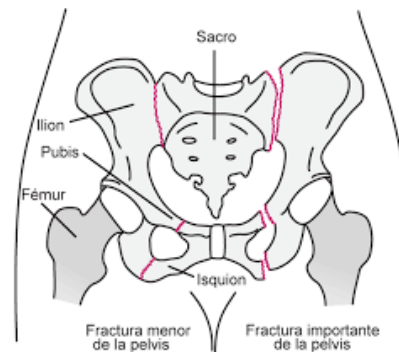


Ilium, el hueso más grande más superior de la pelvis, situado en la parte posterior


Pubis, el hueso medio de la pelvis, situado en la parte anterior

Ischium, el hueso inferior de la pelvis, situado en la parte posterior

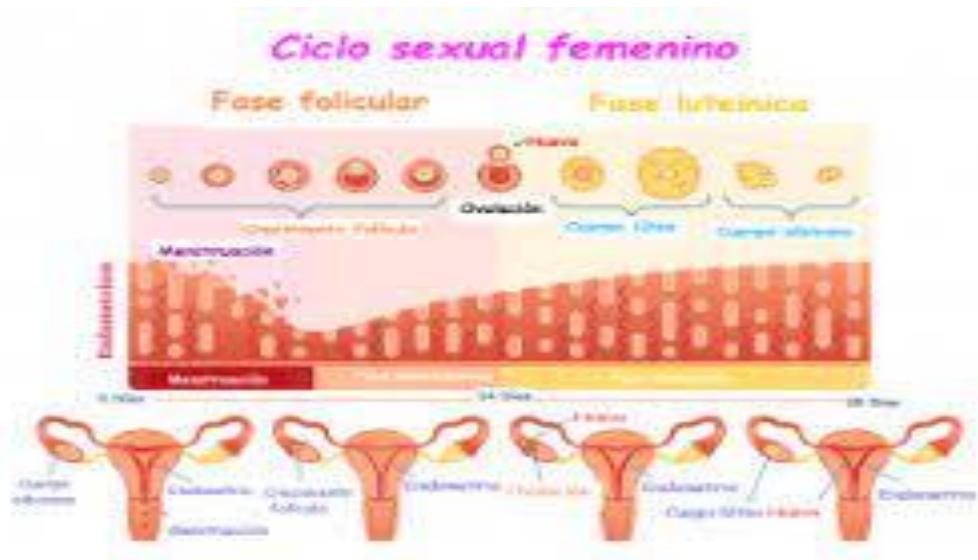Diámetro promotor-retropúbico, entre el promontorio y la cara posterior de la sínfisis púbica mide 11,5 cm Y es el diámetro más pequeño que debe sortear la cabeza fetal durante el parto. También se conoce como conjugado obstétrico.



La fisiología de la reproducción es una disciplina que engloba diversas ciencias, tiene por objeto estudiar los procesos que en conjunto integran la función sexual del macho y la hembra y su relación con diversos factores del medio ambiente



El ciclo sexual femenino o ciclo menstrual se produce desde el primer día del período hasta el primer día del siguiente período o sangrado. Este período suele tener una duración mensual en el caso de que se produzca de forma regulada



Cuidado de la mujer

Exploración mamaria

A nivel nacional, el cáncer de mama es el más frecuente en las mujeres y es el que causa más muertes. Según el Instituto Nacional de Geografía y estadística (INEGI), casi 70% de los casos se presenta en mujeres de entre 30 y 59 años

Exploración ginecológica

Con la paciente en posición ginecológica, el sanitario separa los labios menores con los dedos pulgar y anular, a continuación, se introduce el dedo índice y seguidamente el medio en la vagina; en las mujeres vírgenes o con introito estrecho, como en personas ancianas, sólo es posible la introducción de un dedo.

Anamnesis

La anamnesis ha de ser sistemática, estructurada y dirigida. Debe incluir los siguientes apartados: datos de filiación, motivo de consulta, antecedentes personales y antecedentes familiares

Análisis y estudios básicos en la mujer

Las pruebas complementarias más frecuentemente empleadas en obstetricia y ginecología. Pruebas complementarias más frecuentes en obstetricia

LA MUJER EN LA ADOLESCENCIA

Es pues necesario comprender y conocer estos cambios para poder diferenciar las variaciones normales de las anomalías en el crecimiento y desarrollo puberales. La adolescencia es el proceso en el cual los jóvenes tienen que pasar muchos cambios, físicos también psicológicos, mediante el cual experimentan u exploraran su cuerpo

El desarrollo del vello pubiano y crecimiento de las mamas son los hechos más destacados de los cambios en la morfología corporal de los adolescentes: el botón mamario es el primer signo de comienzo puberal y puede acontecer entre los 9 y 13 años media de 11,2 años

El cerebro adolescente Los estudios de imagen cerebral desde los 5 hasta los 20 años revelan un adelgazamiento progresivo de la substancia gris que progresa desde las regiones posteriores del cerebro hacia la región frontal, estas regiones que maduran más tardíamente están asociadas con funciones de alto nivel, como la planificación, el razonamiento y el control de impulsos

La exploración ginecológica es una parte esencial en la atención médica a las adolescentes. Indudablemente, la mayoría de las pacientes tienen cierta aprehensión y/o vergüenza de este tipo de examen de sus genitales, especialmente si se trata de primera exploración. Normalmente reciben información de este tema