



**Nombre del alumno: Sinaí López
Nájera**

**Nombre del profesor: Gerardo
Cancino Gordillo**

**Nombre del trabajo: ANTOLOGIA DE
RESUMENES 2º UNIDAD**

Materia: Morfología

PASIÓN POR EDUCAR

Grado: 1

Grupo: "C"

Comitán de Domínguez Chiapas a 15 de Octubre de 2021.

ANATOMIA DEL APARATO RESPIRATORIO - RESUMEN

Sra. Elizabeth López Nájera

1^o "c"

28 Septiembre 2021

Anatomía del aparato Respiratorio

Un bronquio principal que lleva al pulmón derecho y al otro pulmón izquierdo; dentro de los pulmones, los bronquios principales se dividen en bronquios más pequeños; luego, en tubos todavía más pequeños llamados bronquiolos; y los bronquiolos terminan en sacos de aire diminutos llamados alvéolos.

El aparato respiratorio contribuyen a la homeostasis mediante el intercambio de gases - Oxígeno y dióxido de Carbono - entre el aire atmosférico, la sangre y las células de los tejidos. También ayudan a ajustar el pH de los líquidos corporales.

Los pasos de la respiración:

La respiración es el proceso que permite obtener O_2 y eliminar CO_2 , y tiene tres pasos básicos:

1. Ventilación pulmonar: Es la inhalación (entrada) y exhalación (salida) de aire. Implica el intercambio de aire entre la atmósfera y los alvéolos pulmonares.
2. Respiración externa (pulmonar): Es el intercambio de gases entre los alvéolos pulmonares y la sangre de los capilares pulmonares a través de la membrana. La sangre de los capilares pulmonares gana O_2 y pierde CO_2 .

3. Respiración interna (tisular): Es el intercambio de gases entre la sangre de los capilares sistémicos y las células de los tejidos. Este paso, la sangre pierde O_2 y adquiere CO_2 , dentro de las células, ocurre la respiración celular, las reacciones metabólicas que consumen O_2 y liberan CO_2 durante la producción de ATP.

Componentes del aparato respiratorio

El aparato respiratorio está formado por la nariz, la faringe (garganta), la laringe (cuerdas vocales), la tráquea, los bronquios y los pulmones.

Nariz: La nariz es un órgano especializado que se encuentra a la entrada del aparato respiratorio, formado por una porción externa visible y una porción interna ubicada dentro del cráneo llamada cavidad nasal. La nariz es la porción visible en el rostro, que tiene un marco de sostén formado por hueso y cartilago hialino, cubierta por músculo y piel.

Marco óseo: Hueso frontal

Huesos nasales

Maxilar.

Marco Cartilagoso:

Cartilagos nasales laterales.

Cartilagos alares menores.

Cartilago alares mayores.

Tejido conectivo fibroso denso y tejido adiposo.



Faringe:

La faringe, o garganta es un tubo de unos 13 cm de largo que comienzan en las narinas y se extiende hasta el nivel del cartilago cricoideo, el cartilago más inferior de la laringe (cuerdas vocales). La faringe se ubica posterior a las cavidades nasal y oral, superior a la laringe y anterior a las vértebras cervicales. Sus paredes están compuestas por músculo esquelético y se halla recubierta por una membrana mucosa.

1. Interior de la Faringe:

- Nasofaringe, posterior a la nariz y superior al paladar blando.

Función respiratoria; es la extensión posterior de las cavidades nasales.

- Bucofaringe, posterior a la boca. Tiene una función digestiva.

- Laringofaringe, posterior a la laringe. Comunica con la laringe a través de la entrada de la laringe.

2. Músculos Faríngeos:

Constrictores de la faringe: Superior, medio e inferior. Los músculos internos longitudinales son el palatofaríngeo, el estilofaríngeo y el salpingofaríngeo.

3. Vasos de la Faringe

Arteria tonsilar, vena palatina externa, plexo nervioso faríngeo, nervio laríngeo superior y del ramo laríngeo recurrente del vago.

"LARINGE"

Es el complejo órgano de producción de la voz; se compone de nueve cartílagos conectados por membranas y ligamentos, y contiene los pliegues (cuerdas) vocales.

La laringe se encuentra en la parte anterior del cuello, a nivel de los cuerpos de las vértebras C3-C6. Conecta la porción inferior de la faringe con la tráquea.

"Esqueleto laríngeo"

• Constituido por nueve cartílagos:

• Tres con impares:

1. Tiroideos: con forma de escudo, están posicionados anteriormente en el plano medio y forman la prominencia laríngea. Se encuentra claramente marcada en los hombres.

2. Cricoides: forma parecida a un anillo de sello con su arco orientado anteriormente. Esta abertura circular del cartílago tiene el diámetro de un dedo de tamaño medio.

3. Epiglótico:

Cartilago elástico, proporciona flexibilidad a la epiglottis, un cartilago con forma de corazón recubierto de mucosa.

Tres pares:

1. Aritenoides:

Son cartilagos piramidales con tres caras que se articulan con las porciones laterales del borde superior de la lámina de cartilago cricoides.

2. Corniculado:

Se unen a los vértices de los cartilagos aritenoides.

3. Cuneiforme:

No se unen directamente a los otros cartilagos.

Inferior de la laringe:

Se extiende desde la entrada de la laringe, a través de la cual se comunica con la laringofaringe, hasta el nivel del borde inferior del cartilago cricoides. La cavidad laríngea se continúa con la cavidad de la tráquea.

1. Vestíbulo laríngeo.

2. Porción media de la cavidad laríngea.

3. Ventriculos laríngeos.

4. Cavidad infraglotica.

5. Ligamento vocal.

6. músculo vocal.

Tráquea

Extiende desde la laringe hacia el tórax y termina inferiormente al dividirse en los bronquios principales derecho e izquierdo.

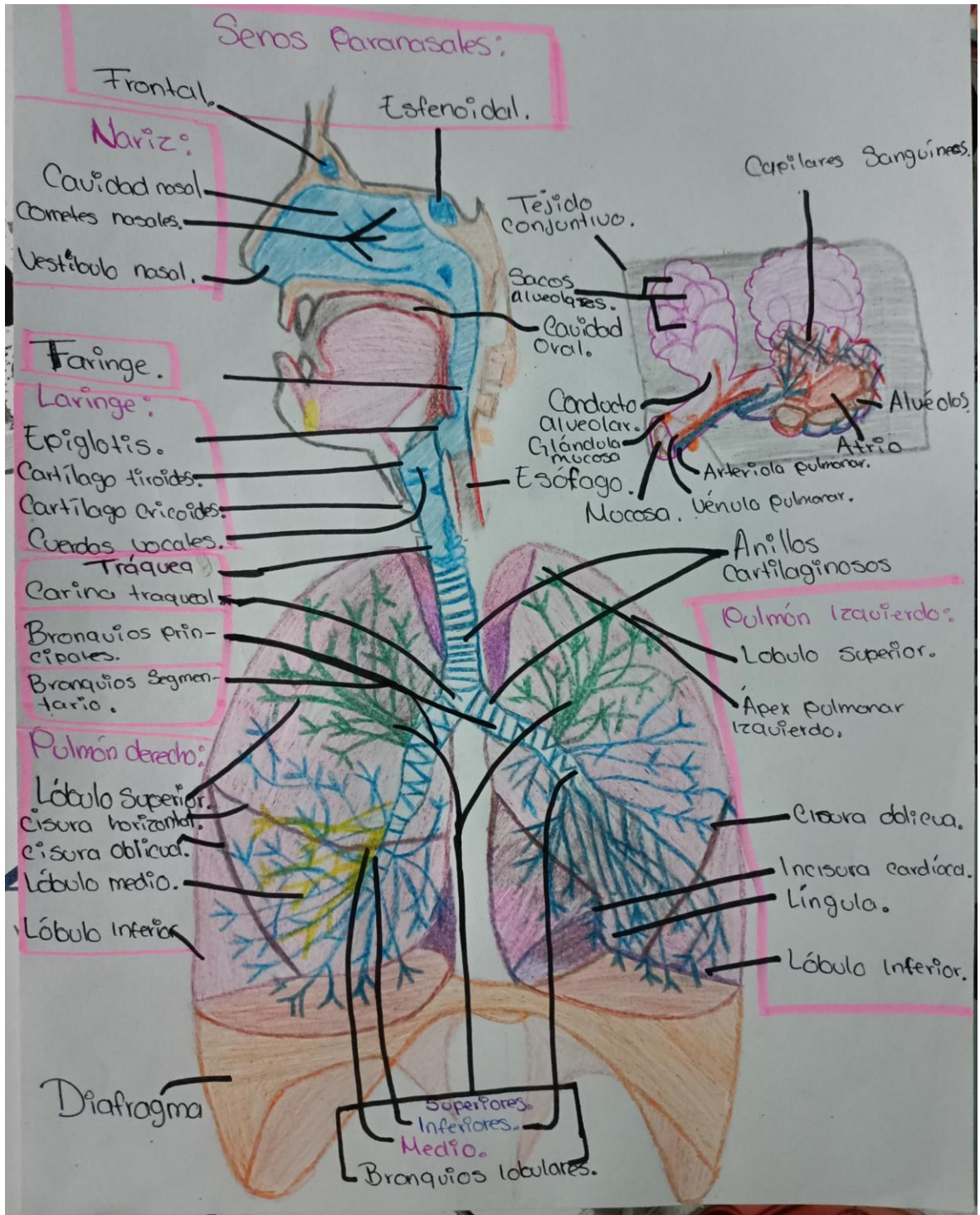
Transporta el aire hacia y desde los pulmones, y su epitelio propulsa el moco cargado de desechos hacia la faringe para su expulsión por la boca.

La tráquea es un tubo fibrocartilaginoso, sostenido por cartílagos traqueales incompletos, que ocupan una posición media en el cuello.

Tiene 2,5 cm de diámetro, aproximadamente, mientras que en los lactantes tiene el diámetro de un lápiz.

1. Arbol traqueo - Bronquial
2. Visceras de la cavidad torácica.

ARBOL TRAQUEOBRONQUIAL (RAMIFICACIONES) - ESQUEMA



APARATO CARDIOVASCULAR, CIRCULACION MENOR Y MAYOR - ESQUEMA

Circulación Mayor y Menor.

