



Mi Universidad

CUADROS SINÓPTICOS

NOMBRE DEL ALUMNO: Mauricio de Jesús Aguilar Vázquez.

NOMBRE DEL TEMA: Anatomía unidad 1

NOMBRE DE LA MATERIA: Anatomía.

NOMBRE DEL PROFESOR: Felipe Antonio Morales.

NOMBRE DE LA LICENCIATURA: Licenciatura en Enfermería (LEN).

CUATRIMESTRE: Primero.

GRUPO: LEN10SSC0121-A

EL CUERPO HUMANO

Anatomía

¿Qué es la anatomía?

La Anatomía es el estudio de la estructura de los cuerpos organizados. Se refiere comúnmente al cuerpo humano, pero la anatomía comparada correlaciona las estructuras de los diferentes animales y plantas.

Se divide en

- Macroscópica. Sin ayuda de técnicas de aumento.

- Microscópica. Con ayuda de técnicas de aumento.

Planos anatómicos

¿Qué son los planos anatómicos?

Los planos anatómicos son líneas imaginarias que delimitan al cuerpo, atravesándolo en posición anatómica.

Tipos de planos anatómicos

- Plano coronal o frontal.
- Plano mediano o mediosagital.
- Plano horizontal o axial.

Terminología anatómica.

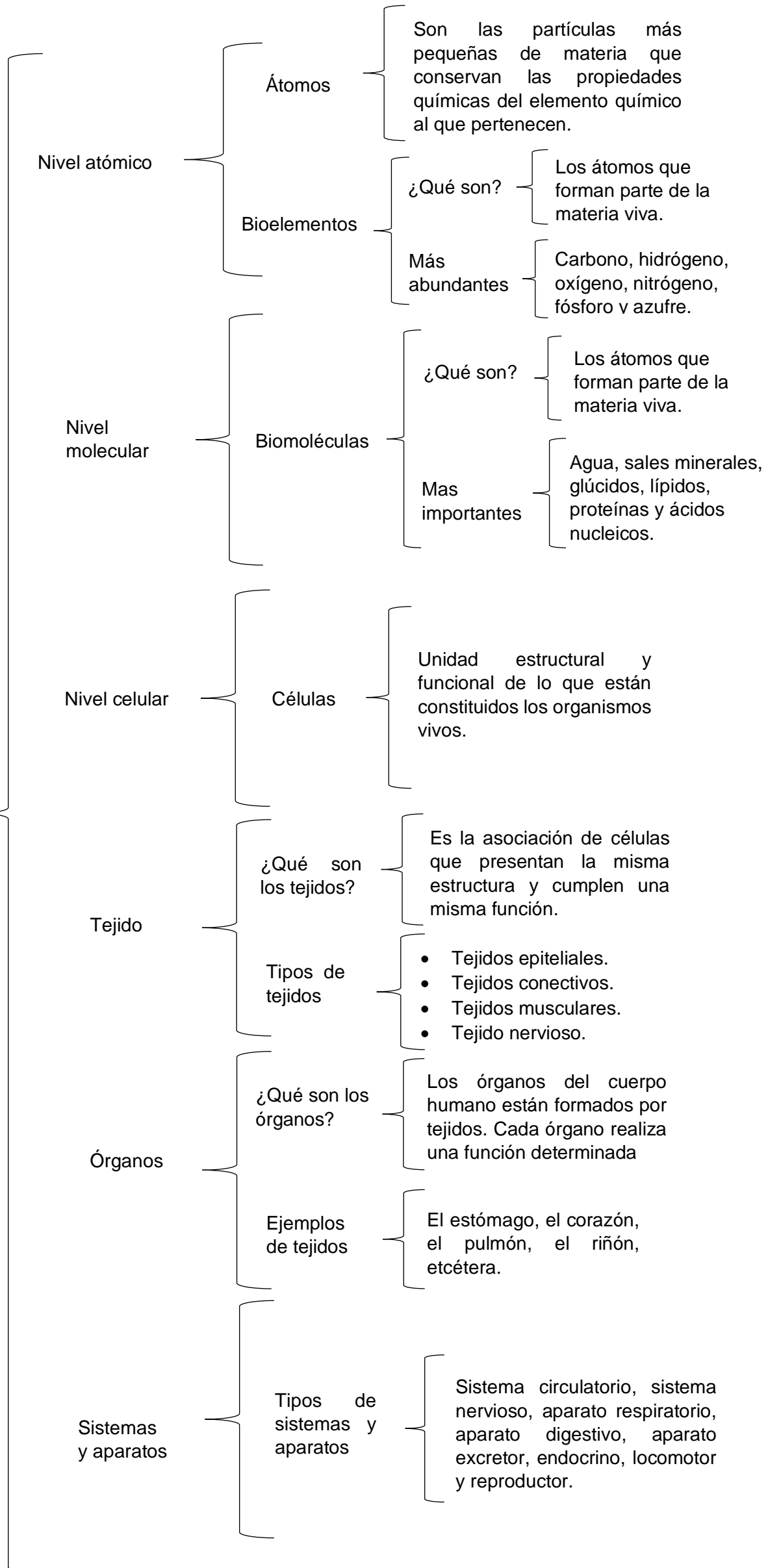
¿Qué es?

Son términos que se utilizan para la ubicación de las estructuras y órganos y están basados en la posición anatómica.

Ejemplo de terminología anatómica

- Superior, cefálico o craneal.
- Inferior, podal o caudal.
- Anterior o ventral.
- Posterior o dorsal.

NIVELES DE ORGANIZACIÓN



Sistema tegumentario

¿Qué es el sistema tegumentario

El sistema tegumentario está formado por la piel y los anexos o faneras.

Piel

¿Qué es la piel?

La piel es el órgano de mayor extensión en el cuerpo y consiste en una envoltura resistente y flexible.

Principales funciones que desempeña

- Protección.
- Regulación térmica.
- Excreción.
- Síntesis.
- Discriminación sensorial.

Estructura histológica de la piel

Epidermis

Es la parte más superficial de la piel y está constituida por un tejido epitelial estratificado plano queratinizado, donde se pueden apreciar varias capas o estratos que, en dependencia de su mayor o menor desarrollo permiten clasificar la piel en gruesa y delgada.

Dermis

Es la capa de la piel sobre la cual "descansa" la epidermis; también se denomina corion. Es una capa de tejido conjuntivo constituida por dos regiones bien delimitadas: capa papilar y capa reticular.

Trastornos
frecuentes de la
piel

Síntoma

- Alopecia.
- Edema.
- Eritema.
- Equimosis.
- Petequia.
- Prurito.
- Purpura.

Trastornos de
las glándulas
sebáceas

- Comedones.
- Miliaria.
- Acné.
- Seborrea.
- Rosácea.
- Quiste sebáceo.
- Forúnculo.

Trastornos
inflamatorios
dermatitis

- Psoriasis.
- Herpes simple.
- Dermatitis irritante de contacto.
- Eccema o urticaria.
- Hematoma.

Pigmentación
anormal de la
piel

- Bronceado.
- Manchas

Estados
patológicos
de la piel

- Gangrena.
- Hematomas.
- Pénfigo.
- Esclerodermia.
- Escabies o sarna.
- Lupus sistémico.
- Tinea o tiña.
- Exantema.