



**Nombre del alumno: Citlaly Díaz
Ramírez.**

**Nombre del profesor: Luz Elena
Cervantes Monroy.**

**Nombre del trabajo: Super Nota.
Unidad III.**

Materia: Morfología General.

Grado: 1ro.

Grupo: A.

BASES MORFOLÓGICAS CON APLICACIÓN CLÍNICA

SENSIBILIDAD VISCERAL

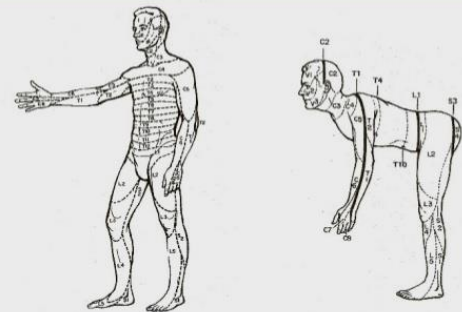
Las fibras aferentes viscerales poseen importantes relaciones en el SNA, tanto anatómicas como funcionales. Los órganos viscerales sin provocar sensaciones conscientes. En cambio, ciertas estimulaciones pueden provocar dolor:

Distensión súbita.

Espasmos o contracciones intensas. Irritantes químicos.

Estimulación mecánica. Procesos patológicos.

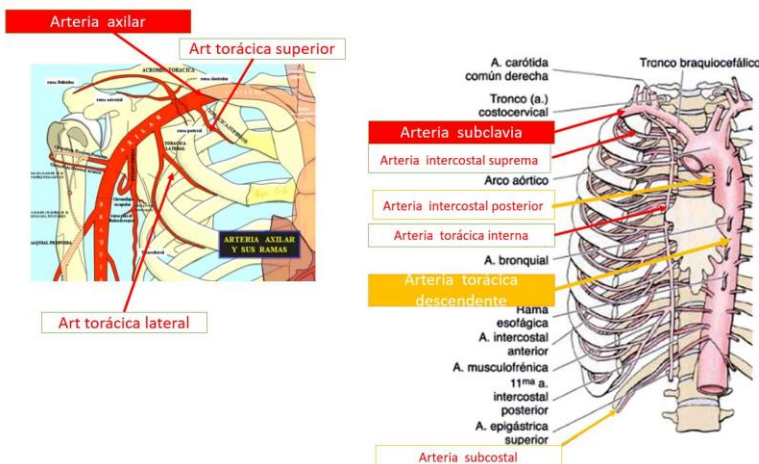
SENSIBILIDAD SOMÁTICA Y VISCERAL



Inervación segmentaria de la piel (dermatomas)

Dr. Guillermo Contreras Méndez. Fisiología básica. Facultad de Medicina, BUAP.

ARTERIAS DE LA PARED TORÁCICA



La irrigación arterial de la pared torácica deriva de:

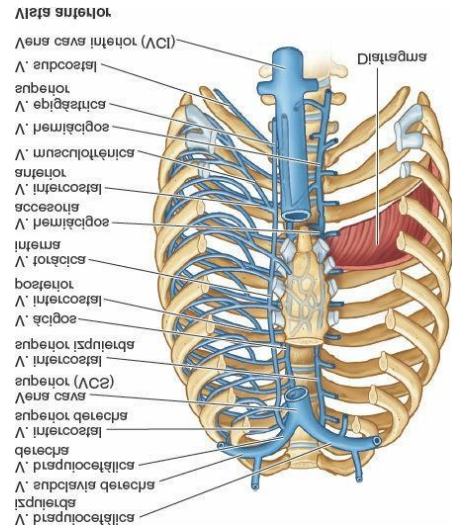
- La aorta torácica, a través de las arterias intercostales posteriores y subcostal.

- La arteria axilar, a través de las arterias torácica superior y lateral.

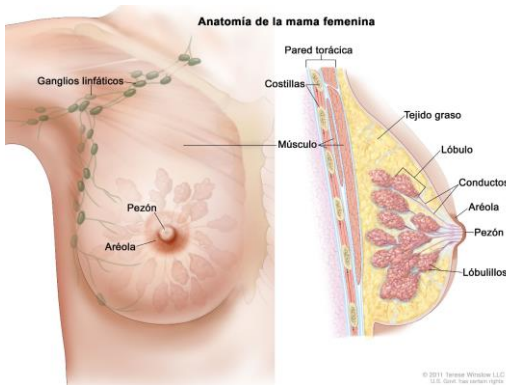
- Las arterias intercostales discurren por la pared torácica entre las costillas. Con la excepción de los espacios intercostales 10. o y 11, cada espacio intercostal es irrigado por tres arterias: una gran arteria intercostal posterior y un par de pequeñas arterias intercostales anteriores.

VENAS DE LA PARED TORACICA

Las venas intercostales acompañan a las arterias y a los nervios intercostales y se sitúan más superiores en los surcos de las costillas. A cada lado hay 11 venas intercostales posteriores y una vena subcostal. Las venas intercostales posteriores se anastomosan con las venas intercostales anteriores.



MAMAS FEMENINAS

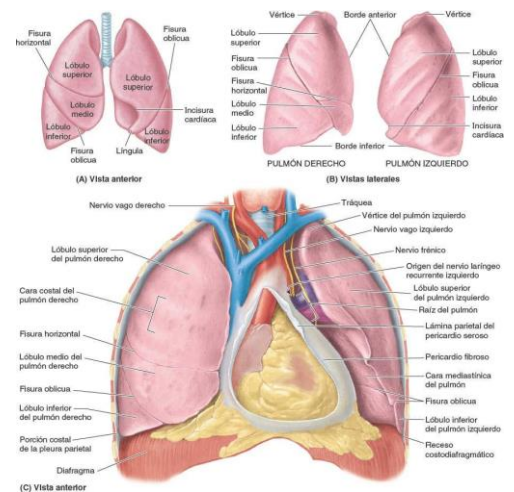


El tamaño de las mamas de una mujer que no amamanta depende de la cantidad de grasa que rodea el tejido glandular. Los pezones (papilas mamarias) son prominencias de forma cónica o cilíndrico situadas en el centro de la aureola. Los nervios de la mama derivan de ramos cutáneos anteriores y laterales de los nervios intercostales 4. o -6.

VISCERAS DE LA CAVIDAD TORACICA

La cavidad torácica está dividida en tres compartimentos:

- Cavidades pulmonares derecha e izquierda, compartimentos bilaterales, que contienen los pulmones y la pleura.
- Mediastino, que se interpone entre las dos cavidades pulmonares separándolas y contiene el resto de las estructuras torácicas
- El corazón, las porciones torácicas de los grandes vasos, la porción torácica de la tráquea, el esófago, el timo y otras estructuras.



BIBLIOGRAFIA:

- Keigh L. Moore. (2013). Anatomía con orientación clínica. Philadelphia: Lippincott Williams & Wilkins.
- Michael H. Ross. (2012). Histología, texto atlas, biología molecular y celular. Buenos Aires: Panamericana.
- T.W. Sadler. (2001). Embriología medica. Philadelphia: Wolter Kluwer, Lippincott Williams & Wilkins.