

Nombre de alumno: Katia Guadalupe Sánchez Vázquez

Nombre del profesor: Luz Elena Cervantes Monroy

Nombre del trabajo: Súper nota

Materia: Morfología General

Grado: 1ro

Grupo: LNU17EMC0121-A

Comitán de Domínguez 12 de nov de 2021

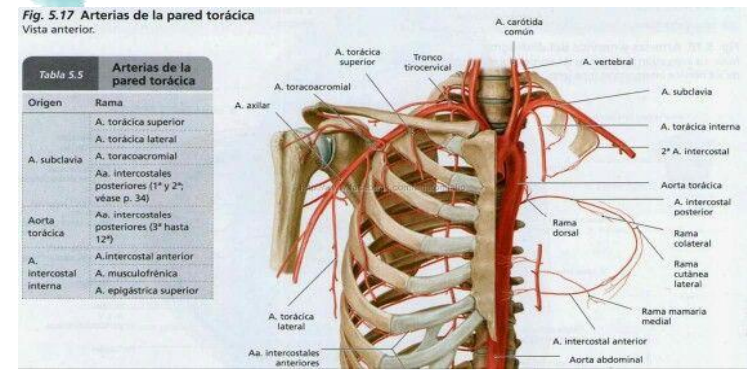
BASES MORFOLÓGICAS DE LA HISTOLOGÍA CON APLICACIÓN CLÍNICA

Sensibilidad visceral

Se percibe de mal dolor, como dolor de cabeza mareos ect se compone de simpático y parasimpatico

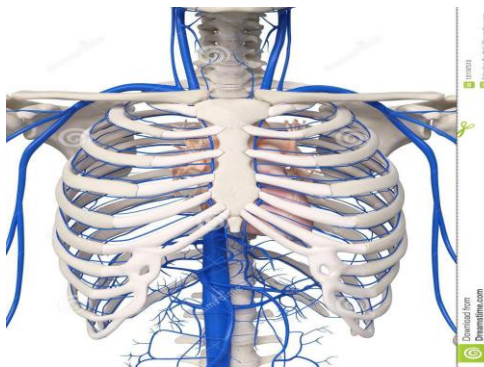
Arterias de la pared torácica

La aorta torácica, a través de las arterias intercostales posteriores y subcostal. - La arteria subclavia, a través de las arterias torácica interna e intercostal suprema. - La arteria axilar, a través de las arterias torácicas superior y lateral. - Las arterias intercostales discurren por la pared torácica entre las costillas.



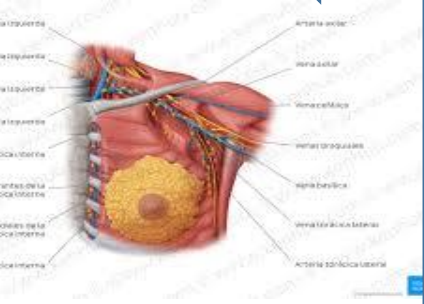
Venas de la pared torácica

Las venas intercostales acompañan a las arterias y a los nervios intercostales y se sitúan más superiores en los surcos de las costillas.

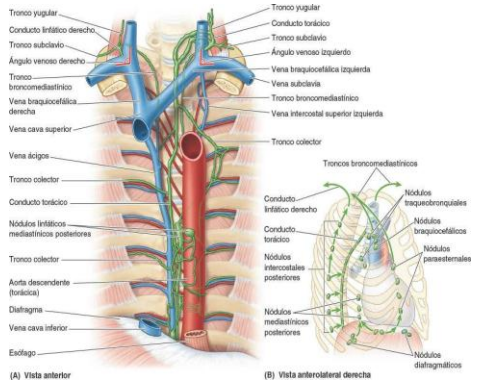


Mamas femeninas

El tamaño de las mamas de una mujer que no amamanta depende de la cantidad de grasa que rodea el tejido glandular.



Vísceras de la cavidad torácica



Cada cavidad pulmonar (derecha e izquierda) está revestida por una membrana pleural (pleura) que también se refleja y cubre la superficie externa de los pulmones que ocupan las cavidades.

EL SISTEMA NERVIOSO VISCERAL

Integrantes:

- Saenz Vega, Helen
- Viciopoma Ramos, Mariel
- Ronquillo Makui, Rossel
- Vásquez Maza, Víctor