



**Mi Universidad**

**Súper nota**

*Nombre del Alumno: Alma Azucena Claudio González*

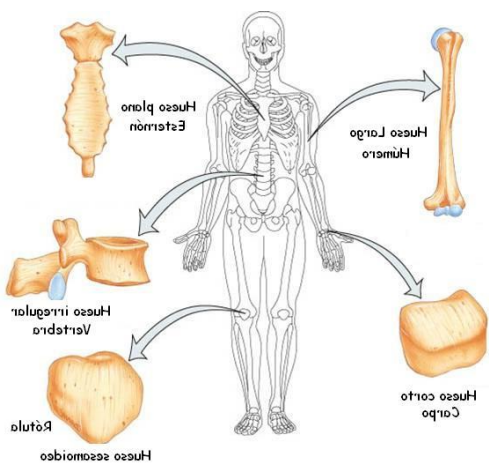
*Nombre del tema: Sostén y movimiento*

*Nombre de la Materia: Anatomía y Fisiología*

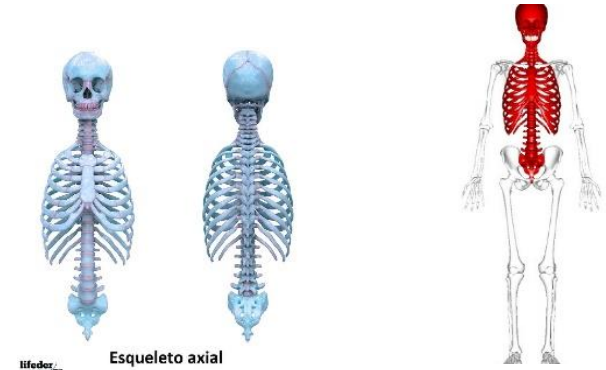
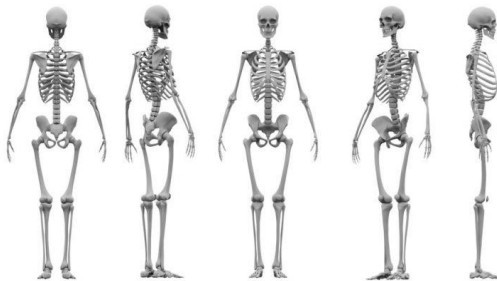
*Nombre del profesor: Felipe Antonio Morales Hernández*

*Grado: 1°*

*Grupo: "A"*



Tipos de huesos: planos, largos, planos, cortos, regulares y sesamoideo



Esqueleto axial

Comprende del cráneo, la columna vertebral, el esternón y las costillas

Esqueleto axial

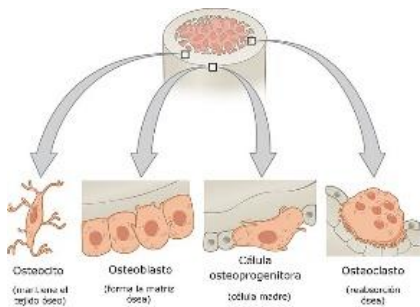
Sistema óseo

Está formado por 206 huesos.

**Sostén y movimiento**

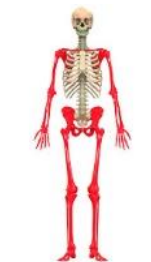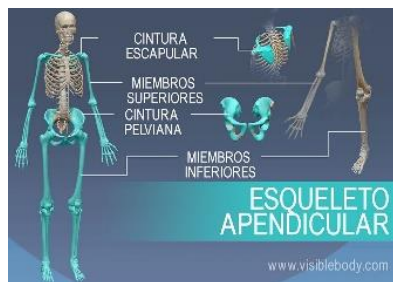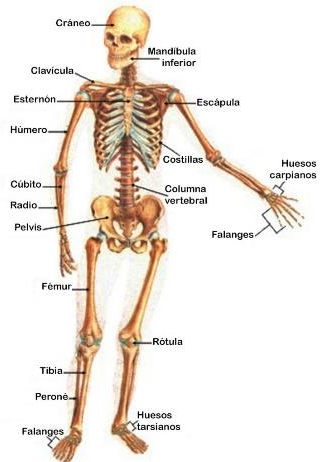
Esqueleto se divide en 2

Está formado por la matriz ósea y células osteoblastos, osteocitos y osteoclastos

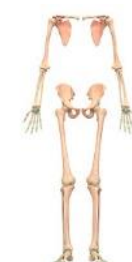

Esqueleto apendicular

Comprende del cráneo, la columna vertebral, el esternón y las costillas



Human Skeleton System



Appendicular Skeleton

## Bibliografía

UDS. (2021). *UDS*. Recuperado el 10 de 10 de 2021, de <http://www.plataformaeducativauds.com.mx/assets/docs/files/assignatura/9349f551bac4754568d9a99ee27e10d1.pdf>