



Nombre del alumno: Eldha Madai Vázquez Hernández

Nombre del profesor: Felipe Antonio Morales Hernández

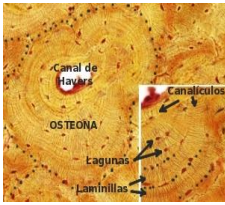
Nombre del trabajo: súper nota

Materia: Anatomía y Fisiología

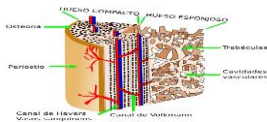
Grado: "1"

Grupo: (A)

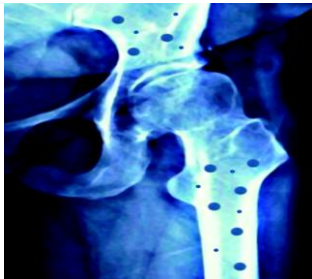Tejido óseo



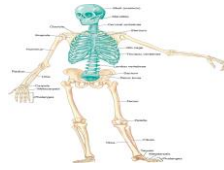Los huesos están formados
Del tejido óseo.



Determina dos variedades
óseo: esponjoso y compacto

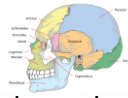

Esqueleto axial



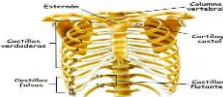
comprende el cráneo, la
columna vertebral y el esternón.

cráneo



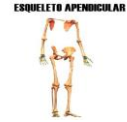protege al encéfalo.

torax



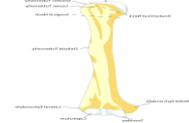contiene los órganos
principales.

esqueleto apendicu



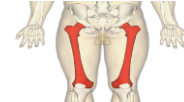huesos a la línea,
Brazos, pierna,
Y manos.

Humero(largo)



conecta el hombro con
articulación del codo

fémur



conecta los huesos de
parte inferior de la
Pierna.

Esqueleto axial: (MICHAEL A , 1997-2012)

MICHAEL A . (1997-2012). *anatomia del craneo*. American: REVIEW SCHEDULES.

(., 2018)

. (2018). <https://www.cancer.gov/def/torax>. EE.UU: CANCERGOVSTAFF.

MICHAEL A . (1997-2012). *anatomia del craneo*. American: REVIEW SCHEDULES.

TEJIDO OSEO: (welcsch, 2021)

. (2018). <https://www.cancer.gov/def/torax>. EE.UU: CANCERGOVSTAFF.

MICHAEL A . (1997-2012). *anatomia del craneo*. American: REVIEW SCHEDULES.

welcsch. (2021). <https://es.m.wikipwdia.org>. bloom-fawcett.