

Nombre del ALN: Carlos

Alberto Hernandez Sanchez

Nombre del Profe: Lucia

Guadalupe Gonzalez Santiago

Trabajo: Planos topograficos
Corporales

Materia: Anatomia Comparativa
y necropsias.

Grado: 1

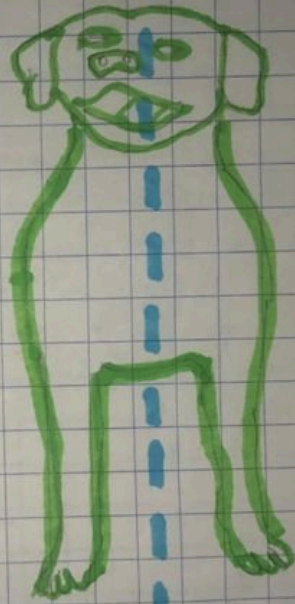
GRUPO:

1 "A"

PLANOS TOPOGRÁFICOS EN CANINOS

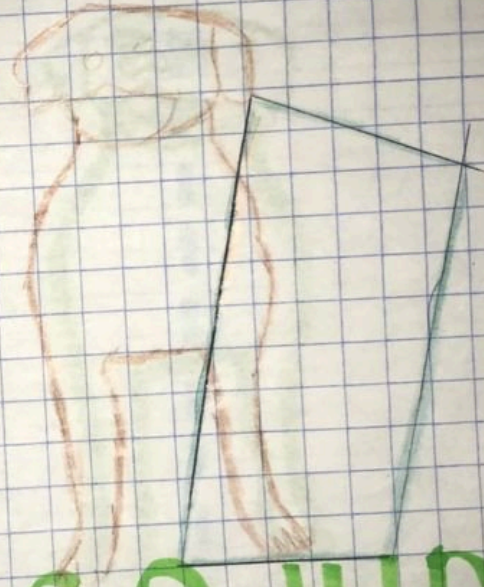
La topografía en animales es el estudio de las relaciones entre las diferentes partes del organismo y es uno de los métodos de estudio anatómico de los animales y otro tipo de estudio que es el de carácter descriptivo, en el cual se describe la forma y estructura orgánica mediante una clasificación de órganos por aparatos y sistemas.

Plano mediano del (latín
medius, medio) divide al
cuerpo animal en dos
mitades, derecha e izquierda.




PLANO MEDIANO

plano sagital (del latín
sagita, flecha) es cualquier
plano paralelo del plano
mediano

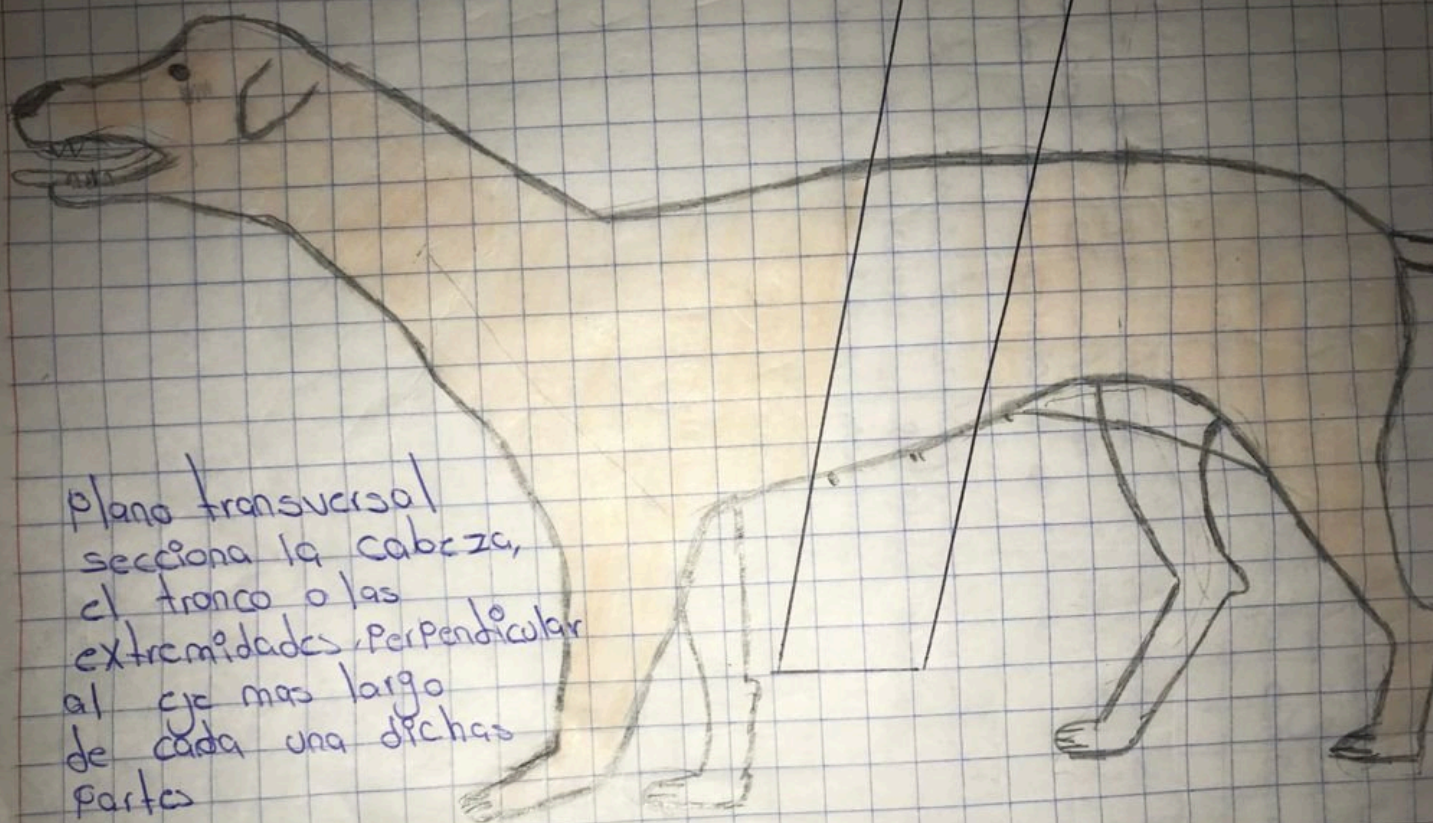

PIANO SAGITAL

plano dorsal (también llamado plano frontal) es un plano longitudinal que atraviesa el cuerpo paralelamente a la superficie dorsal y formando un ángulo recto con el plano mediano



Plano Dorsal.



plano transversal
secciona la cabeza,
el tronco o las
extremidades, perpendicular
al eje mas largo
de cada una dichas
partes

PLANO TRANSVERSAL