



Mi Universidad

Super Nota

Nombre del Alumno: José Armando de León Aguilar

Nombre del tema: Planos Topográficos o corporales

Parcial: Unidad I

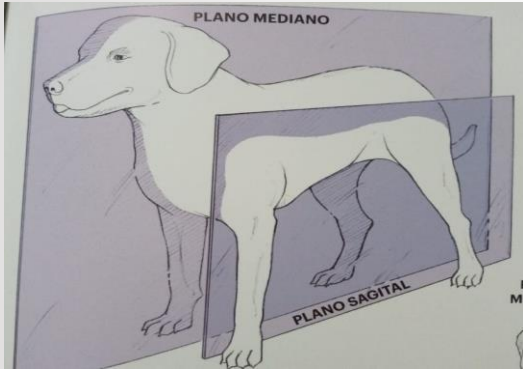Nombre de la Materia: ANATOMÍA COMPARATIVA Y NECROPSIAS

Nombre del profesor: MVZ. Lucia Guadalupe Gonzáles Santiago

Nombre de la Licenciatura: MEDICINA VETERINARIA Y ZOOTECNIA - A

Cuatrimestre: I

PLANOS TOPOGRÁFICOS O CORPORALES



Plano Mediano

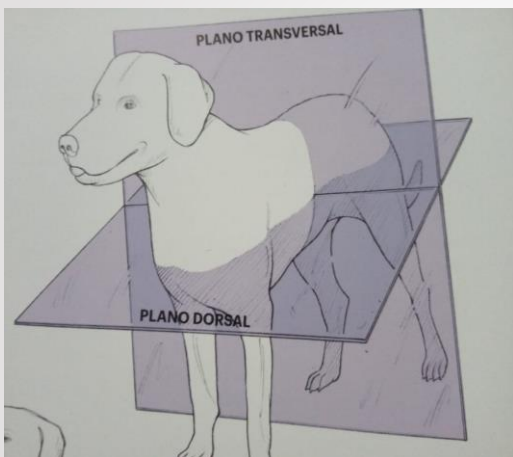
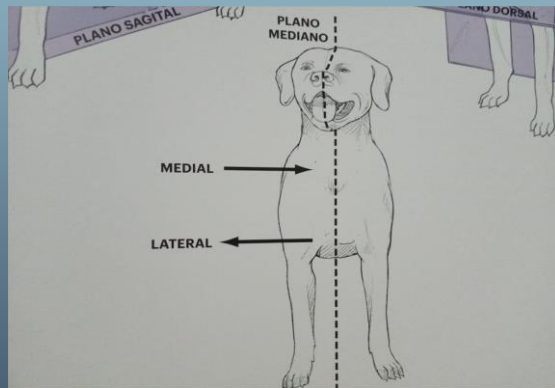
El plano mediano (del latín medius, medio) divide el cuerpo del animal en dos mitades, derecha e izquierda.

Plano Sagital

Un plano sagital (del latín sagitta, flecha) es cualquier plano paralelo al plano mediano.

Medial y Lateral

Medial y lateral (del latín latus, lado) son términos posicionales relativos al plano mediano. Las estructuras mediales se localizan mas cerca del plano mediano. Las estructuras laterales se alejan del plano mediano.



Plano Transversal

Un plano transversal secciona la cabeza, el tronco o las extremidades, perpendicular al eje mas largo de cada una de dichas partes.

Plano Dorsal

Un plano dorsal (también llamado plano frontal) es un plano longitudinal que atraviesa el cuerpo paralelamente a la superficie dorsal y formando un ángulo recto con el plano mediano.