



**Nombre de la alumna: Sarina López González.**

**Nombre del profesor: Daniela Monserrat Méndez Guillen.**

**Nombre del trabajo: Mapa conceptual.**

**Materia: Enfermedades gastrointestinales.**

**Grado: 4° Cuatrimestre**

# ENFERMEDADES GASTROINTESTINALES

## ABARCA

### 3.5 COLITIS

CONSISTE

Inflamación en el tracto digestivo

FISIOPATOLOGIA

En el recto, puede desplazarse

ETIOLOGIA

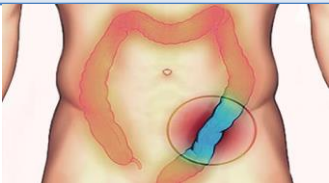
Virus, parásito o bacterias

DIAGNOSTICO

- ✓ Colonoscopia
- ✓ Sigmoidoscopia
- ✓ Muestra de heces

TX NUTRICIONAL

- ✓ Consumir alimentos con fibra
- ✓ Consumir alimentos en horarios regulares
- ✓ Dividir de 4 a 6 comidas al día



### 3.6 FISURAS

CONSISTE

Desgarro en el tejido que recubre el ano

FISIOPATOLOGIA

Fuerzas que separan la mucosa de su capacidad normal

ETIOLOGIA

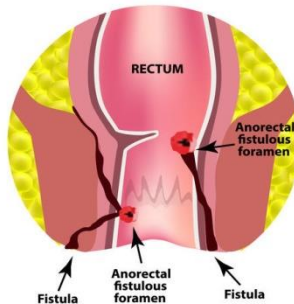
Estreñimiento, diarrea, parto

DIAGNOSTICO

- ✓ Colonoscopia

TX NUTRICIONAL

Alimentos ricos en fibra como: arroz, pan integral



### 3.7 DIVERTICULOS

CONSISTE

Bolsas abultadas en el revestimiento digestivo

FISIOPATOLOGIA

Produce en la zona donde ingresa la arteria a la pared colónica

ETIOLOGIA

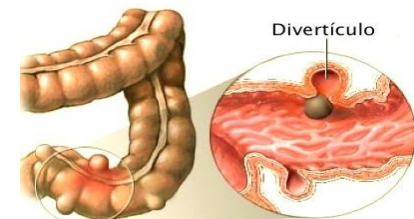
Áreas débiles en el colon ceden bajo presión

DIAGNOSTICO

- ✓ Examen de heces
- ✓ Tomografía computarizada
- ✓ Análisis de sangre

TX NUTRICIONAL

- ✓ Evitar grasas
- ✓ Evitar azúcares refinados
- ✓ Incluir frutas y verduras



# ENFERMEDADES GASTROINTESTINALES

## ABARCA

3.8 FISTULAS

3.9 Cx

3.10 SANGRADO DEL TUBO DIGESTIVO INFERIOR

### CONSISTE

Conexión anormal entre dos

### FISIOPATOLOGIA

- Hinchazón
- Dolor anal
- Fiebre

### ETIOLOGIA

Infección o inflamación de una fistula

### DIAGNOSTICO

✓ Resonancia magnética

### TX NUTRICIONAL

- Cereales integrales
- Frutas y verduras crudas
- Evitar el té
- Consumir agua
- Preferir alimentos fríos a primera hora

### INCLUYE

COLOSTOMÍA

COLECTOMIA

ILEOSTOMÍA

### FISIOPATOLOGIA

- Sangrado estoma
- Cambio de color estoma
- Fiebre 38.3° C.
- Dolor abdominal

### ETIOLOGIA

- ✓ Infección abdominal
- ✓ Lesión al colon o al recto

### DIAGNOSTICO

Cáncer  
Pérdida intestinal

### TX NUTRICIONAL

- Pequeñas comidas
- Comer con lentitud
- Tomar (2 litros).
- Alimentos blandos
- Bajo contenido de fibra
- Masticar bien los alimentos

### FISIOPATOLOGIA

- Sangrado
- Infección
- Lesión a órganos

### ETIOLOGIA

Colitis ulcerosa  
Tuberculosis

### DIAGNOSTICO

Rayos X

### TX NUTRICIONAL

Evitar alimentos fritos  
Dieta solida  
Consumir 1.5 L  
Masticar bien alimentos

### FISIOPATOLOGIA

- Cólicos súbitos
- Hinchazón del estoma
- Náuseas

### ETIOLOGIA

Colitis ulcerativa o enfermedad de Crohn

### DIAGNOSTICO

Síntomas  
Historia clínica

### TX NUTRICIONAL

- Alimentos blandos
- Comer lento
- Comer en horarios regulares
- Bajo contenido en fibra

### CONSISTE

Hemorragia, parte inferior del sistema digestivo

### FISIOPATOLOGIA

Hematoquezia (color rojo brillante o rojo oscuro en el recto)

### ETIOLOGIA

- Hemorroides
- Ulceras pépticas
- Desgarres
- inflamación en el esófago

### DIAGNOSTICO

- ✓ Análisis de heces
- ✓ Análisis de sangre
- ✓ Endoscopia gastrointestinal
- ✓ Cápsula endoscópica
- ✓ Colonoscopia.

### TX NUTRICIONAL

- ❖ Evitar bebidas alcohólicas
- ❖ Evitar fumar

## **Bibliografía**

*UDS.* (SEPTIEMBRE-DICIEMBRE de 2021). Obtenido de

<https://plataformaeducativauds.com.mx/assets/biblioteca/cdf59612e3102b8ba3211d75ea8a8e7e.pdf>