

# Universidad del Sureste

Licenciatura en Medicina Humana

Materia:

Cardiología

Trabajo:

Dibujo sobre electrofisiología de un electrocardiograma en condiciones normales.

Docente:

Dr. Romeo Suarez Martinez

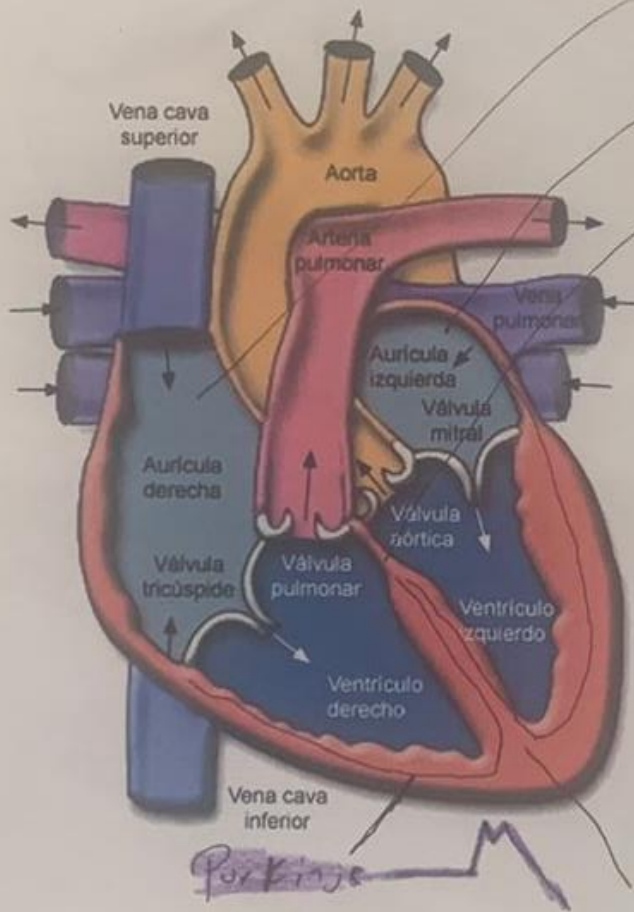
Alumno: Gordillo López José Luis

Semestre y grupo: 5<sup>o</sup> "A"

Comitán de Domínguez, Chiapas a; 29 De Octubre del 2021

PASIÓN POR EDUCAR

# ElectroFisiología

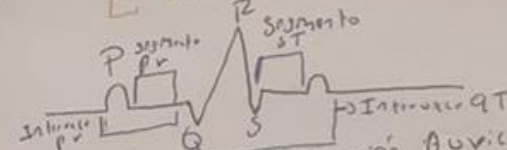


Nódulo SA

Atrium

Nódulo AV

## EKG Normal



Onda P: Despolarización Auricular

QRS: Despolarización Ventricular

Onda T: Repolarización Ventricular

Segmento ST: Espacio existente entre el final de una onda

Intervalo: Suma del segmento y una o mas ondas

Purkinje

Ventriculo