



**Universidad del Sureste**  
**Licenciatura en Medicina Humana**

**Nombre del alumno: Emanuel de Jesús Andrade Morales**

**Nombre del profesor: Romeo Suarez Martínez**

**Nombre del trabajo: Arritmias cardiacas**

**Materia: Cardiología**

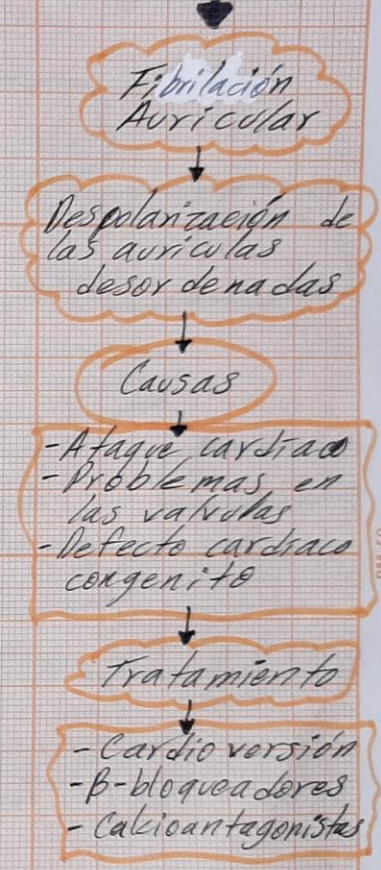
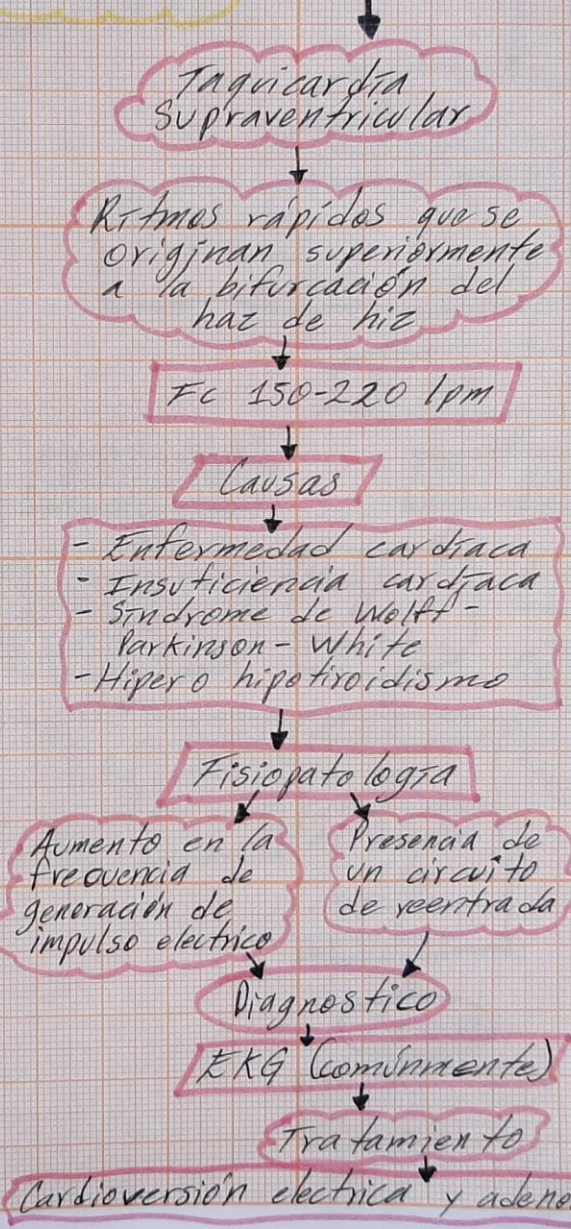
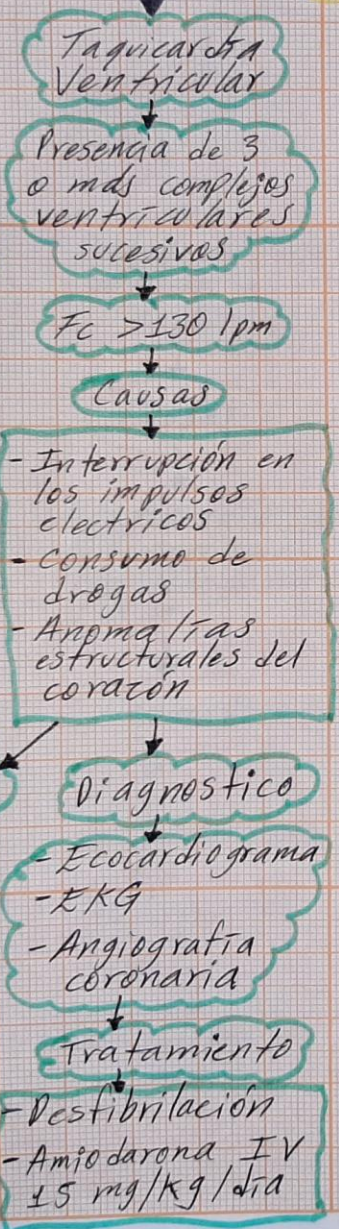
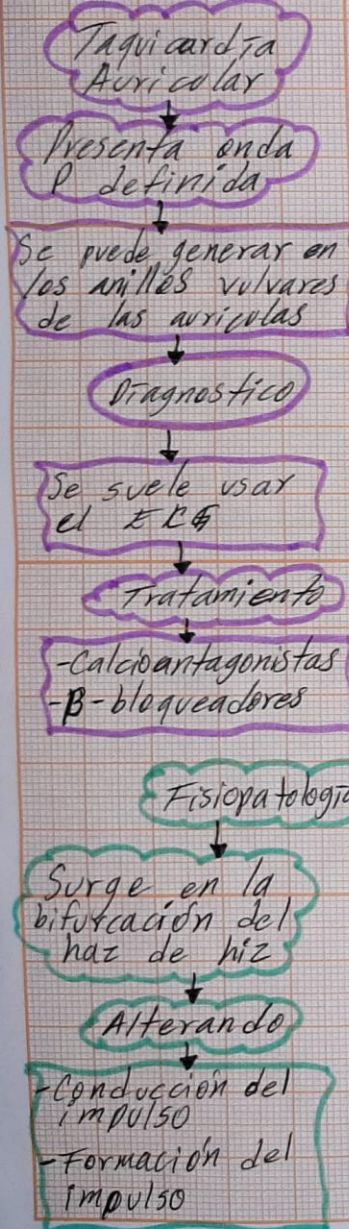
**Grado: 5°**

**Grupo: "A"**

Comitán de Domínguez Chiapas a 19 de noviembre del 2021.



# Arritmias Cardíacas





# Arritmias Cardíacas

F/Flutter Auricular

Ritmo auricular rápido, organizado y regular

Ondas F "dientes de sierra" presentes en el EKG

Causas  
Cardiopatía orgánica

Fibrilación Ventricular

Ritmo cardíaco rápido e inadaptado

Causas  
- Ataque cardíaco  
- Alteraciones morfológicas  
- IAM

Diagnóstico  
EKG  
Tratamiento  
- Destibrilación  
- Lidocaina  
- Fenoferna

Bloqueo Aurículoventricular

Trastorno del estímulo eléctrico de las aurículas a los ventrículos con algún tipo de retraso

Se divide en 3 grados

1er grado

Retraso del estímulo del nodo A-V  
- QRS estrecho  
- Prolongación del intervalo PR.

2do grado

Mobitz I y Wenckebach  
- Entrecimiento de la conducción AV hasta la interrupción completa

Causas  
Hipotiroidismo  
Endocarditis  
Tratamiento

3er grado

Interrupción completa de la conducción A-V  
- Las ondas P y los complejos QRS no tienen relación

Marcapasos  
Atropina