

Universidad del Sureste

Licenciatura en Medicina Humana

Materia:

cardiología

Trabajo:

Electrocardiograma

Docente:

Dr. Romeo Suarez Martínez

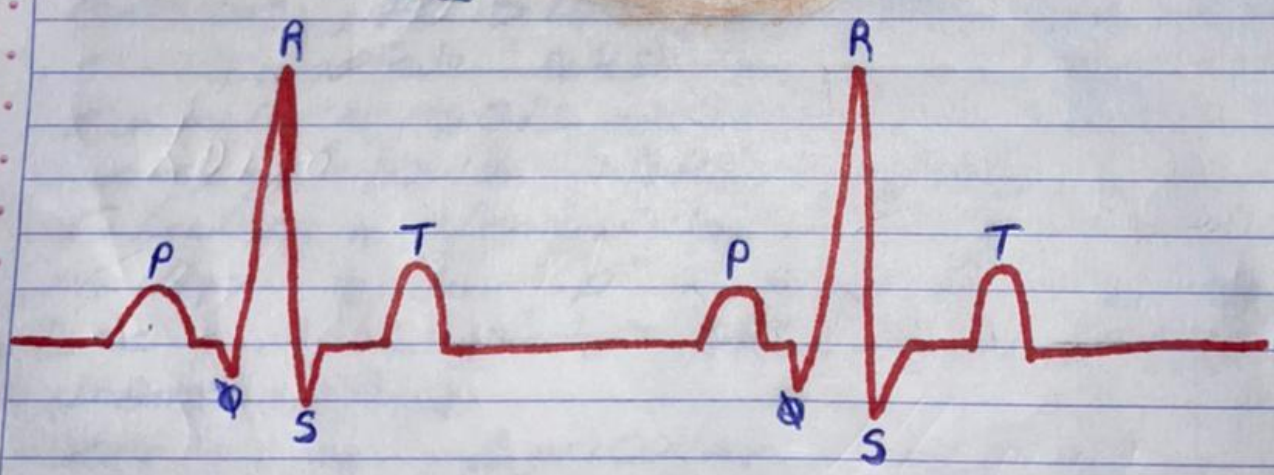
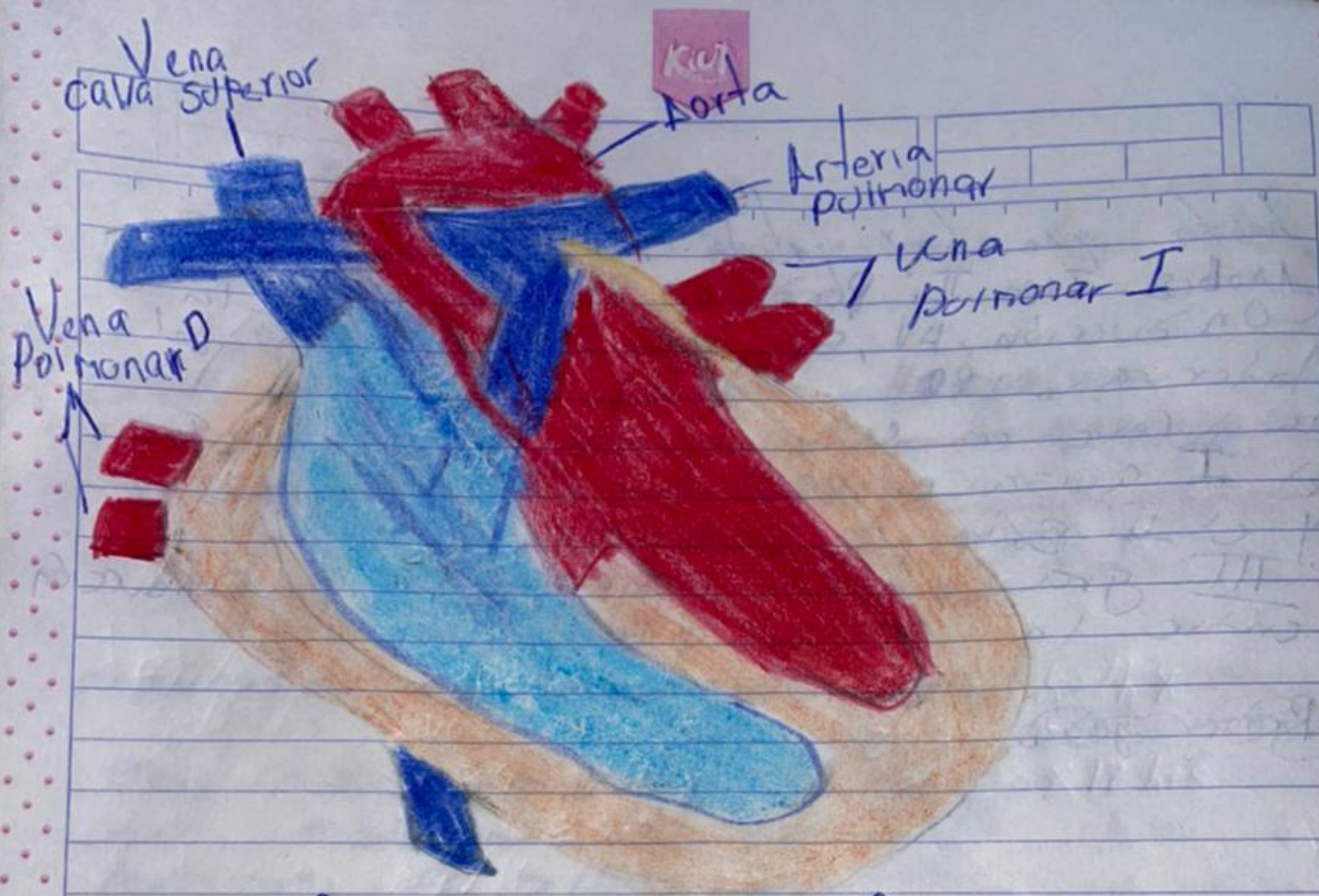
Alumno:

López Sánchez Jennifer Larissa

Semestre y grupo:

5º "A"

Comitán de Domínguez, Chiapas a; 29 De octubre del 2021.



El ritmo Sinusal, se requiere que cada Completo QRS sea precedido de una onda P positiva