

# MEDICINA FORENSE

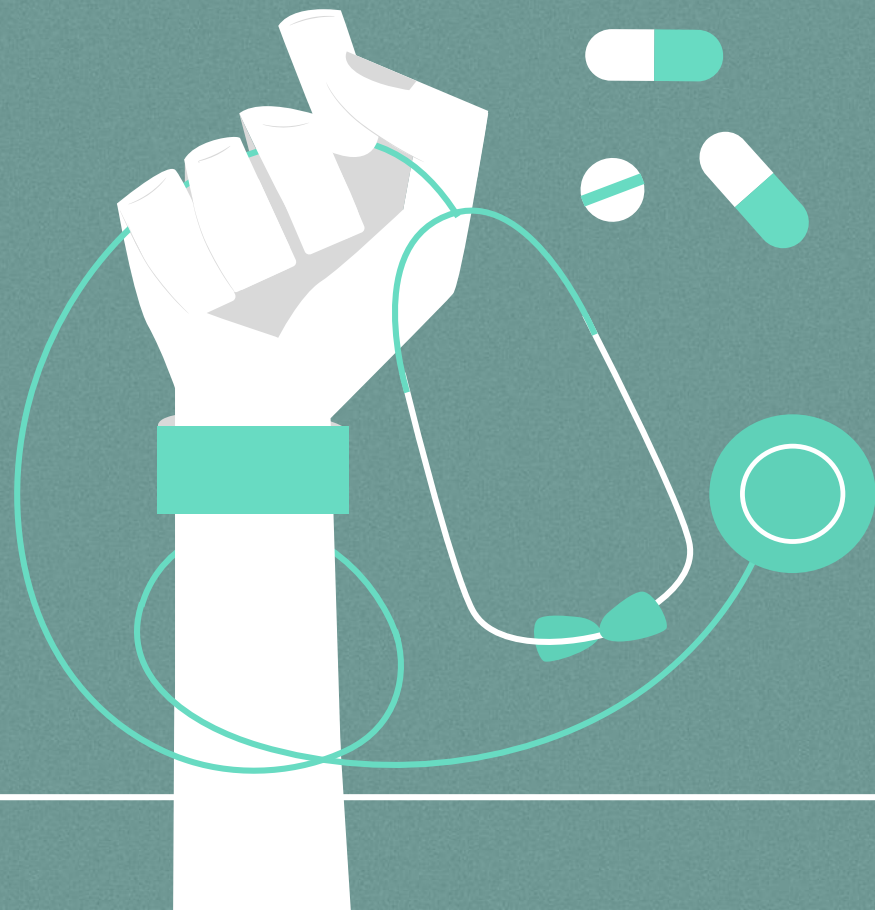
**Irvin Uriel Solis Pineda**

**5to A**

**Universidad del sureste carrera de  
medicina humana, campus Comitán,  
Chiapas.**

**DOCENTE: CANCINO GORDILLO  
GERARDO**

---



**Px masculino:** 27 ± 5n de edad

**Lesión en:** Region abdominal entre flanco izquierdo y Forsa iliaca izquierda.

**Longitud:** 30 cm .

Herida corto-contundente con hemorragia leve, con bordes nítidos, en forma de muesca o hendidura, en región abdominal entre flanco izquierdo y fosa iliaca izquierda en región abdominal, con dirección transversal, con 1-3 cm de profundidad, afectando piel y tejido subcutáneo (TSC).

**Pronostico:** Reservado a evolución.

