
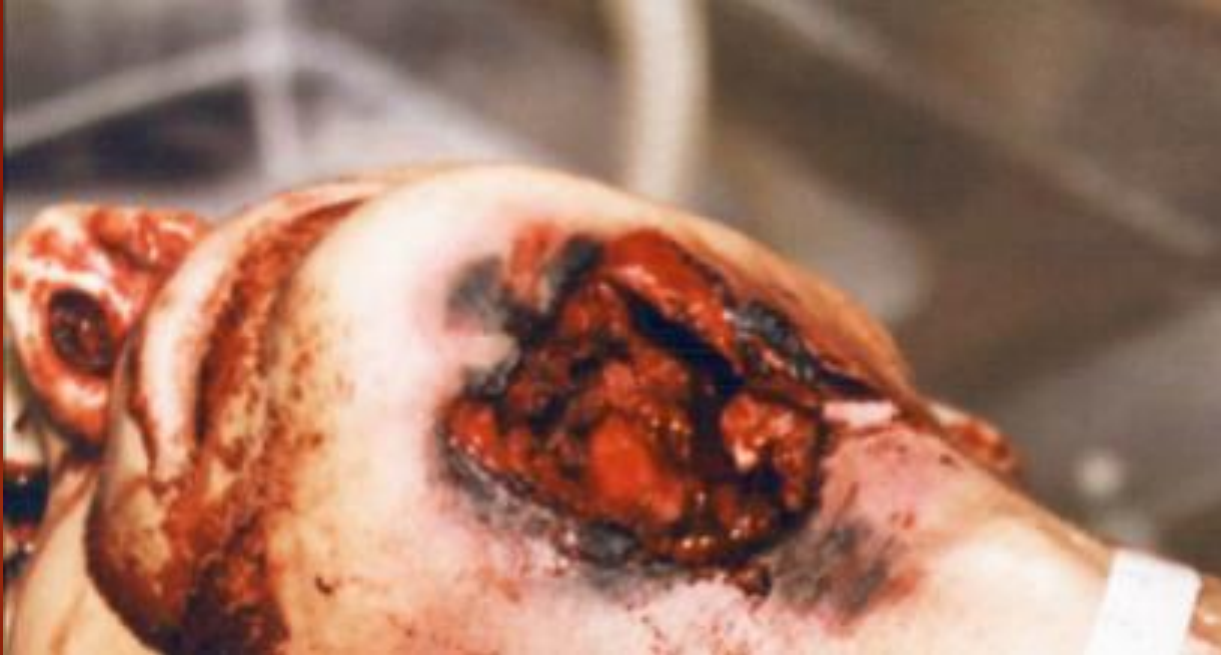


Descripción de lesión por arma de fuego

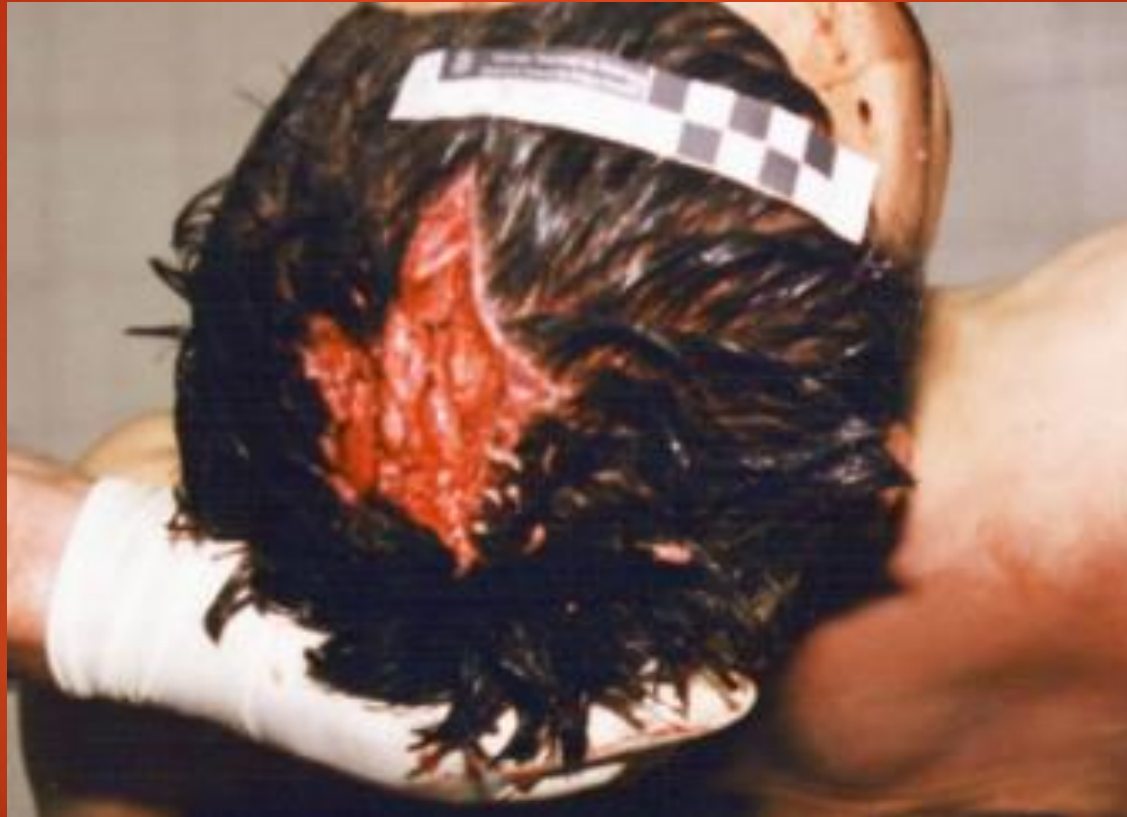JOSÉ LUIS GORDILLO LÓPEZ




Paciente masculino de 20-30 años de edad que presenta en la región submentoniana se aprecia una herida por arma de fuego de gran calibre a corta distancia con orificio irregular, estrellado, cuyas paredes están equimóticas . Los bordes también son negruzcos (tatuajes de humo) y sobre ellos destacan dos prolongaciones: una en la zona más apical y otra en la inferior

En la región interparietal media presenta otra herida de forma estrellada y bordes evertidos con pérdida de parte del cuero cabelludo y de la bóveda craneal.

Pronostico: malo para la vida y la función.



- 
- ▶ A boca jarro o cañón tocante: 0 a 1 cm
 - ▶ A quema ropa o corta distancia: 1 a 12 cm
 - ▶ A distancia intermedia: 13 a 70 cm
 - ▶ A larga distancia: >70 cm