



29 OCT

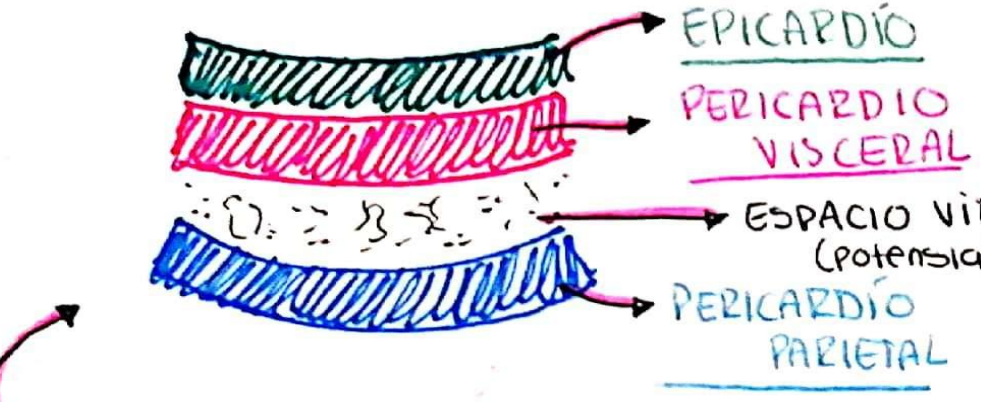
Pericarditis

CARDIOLOGIA

MARIA DEL PILAR CASTRO PEREZ

UDS

PERICARDITIS



Inflamación del Pericardio (capa que recubre el corazón)

DEFINICIÓN:

PUEDA ASOCIARSE A LO MÁS COMÚN IDIOPÁTICA

ETIOLOGÍA:

INFECCIONES VIRUS Y BACTERIAS

ENFERMEDADES AUTOINMUNES

LABORATORIOS:

HEMOGRAMA COMPLETO

- Leucocitosis
- Neutrofilia

MARCADORES INFLAMATORIOS

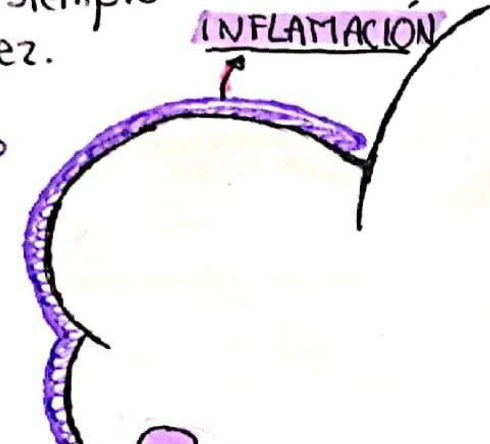
- ↑ PCR
- ↑ VSG

BIOMARCADORES

- ↑ Troponinas

AAS o AINES + Colchicina

Tx.



RUB RUB RUB

AUSCULTACIÓN:

RUCE PERICÁRDICO

dedos rozando contra la palma de la mano.

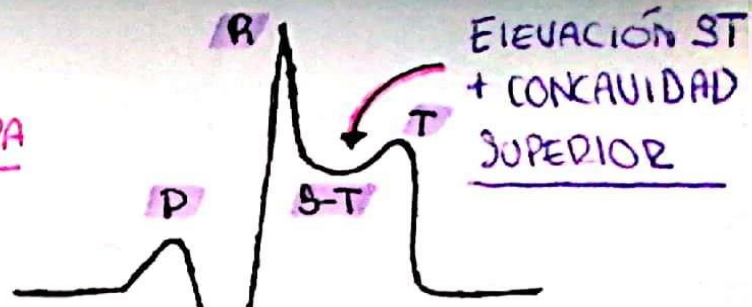
SÍNTOMAS ACOMPAÑANTES:

Si se acompaña de fiebre o le sigue a algún catarro reciente hará sospechar de posible etiología INFECCIOSA.

Área de depósito del "derrame"

- No siempre ocurre
- no siempre lo vez.

ELECTROCARDIOGRAMA:



CARA FELIZ EN CORBATURA

DEPRESIÓN P-R

DISTRIBUCIÓN DIFUSA { V1 - V6

* Varias variaciones y derivaciones pre-cordiales.

DOLOR TÍPICO PERICÁRDICO:

Dolor retroesternal centrotorácico



- Dolor precordial
- Irradía al hombro
- Inclinación hacia adelante { MEJORA
- Lancinante, como si fuera una PUÑALADA. { PLEURITICOS
- "DUELE" { INSPIRACIÓN