

# ANATOMIA DEL APARATO REPRODUCTOR FEMENINO

DR. LUSVIN IRVIN JUÁREZ GUTIÉRREZ

EQUIPO 2.

# Equipo 2:

I. Judith López Vázquez

II. Olga María Martínez Albores

III. José Sánchez Salazar

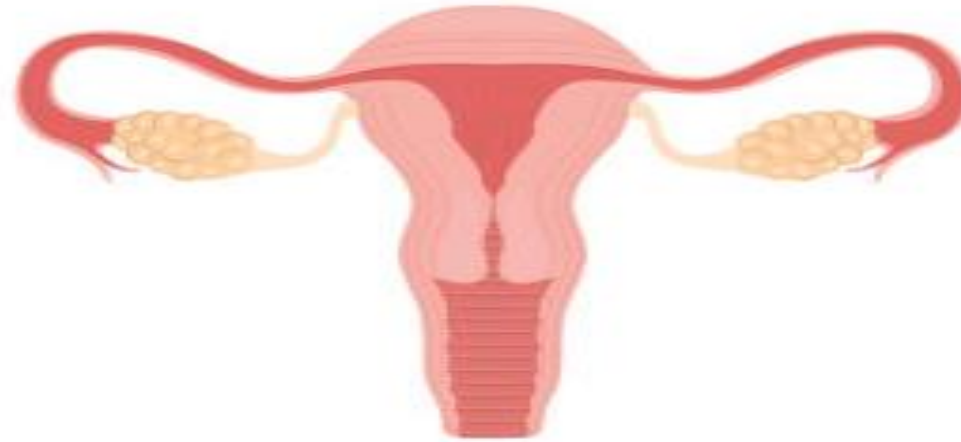
IV. Jacqueline Montserrat Selvas  
Pérez

V. Sergio Fabián Trejo Ruiz

VI. Javier Alejandro Diaz  
Velázquez

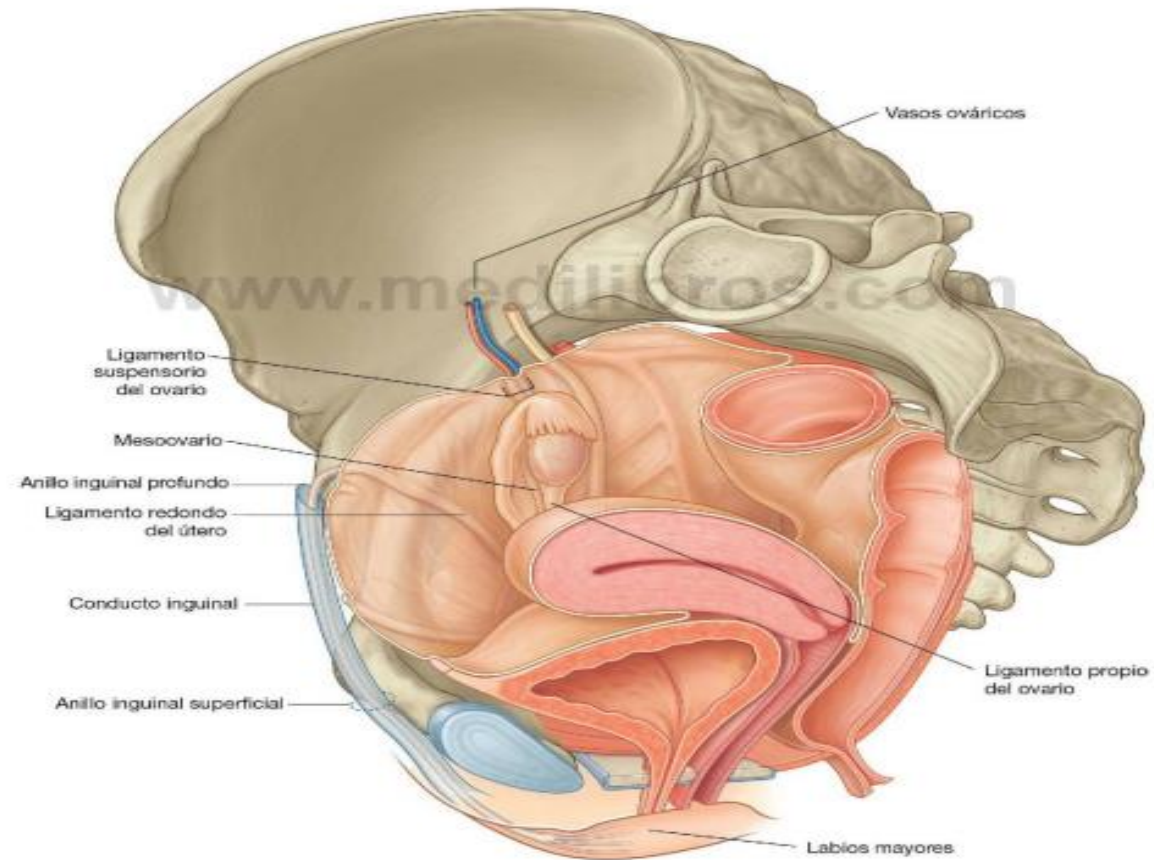


# OVARIOS

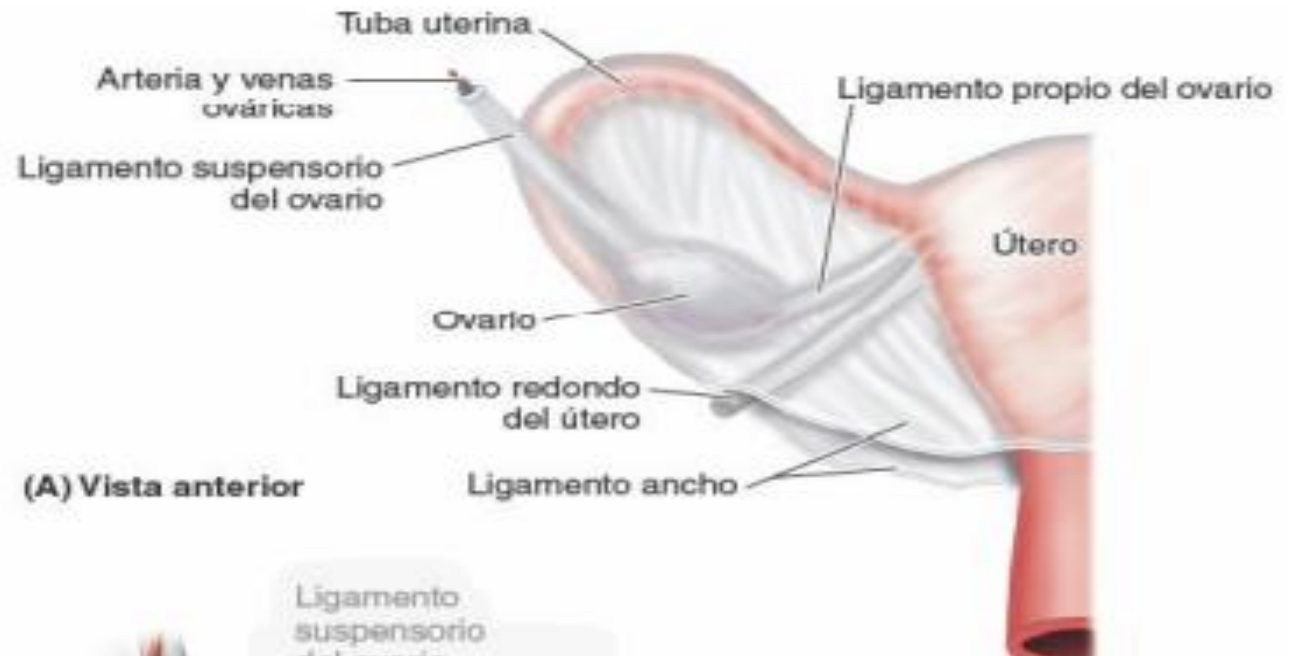

Los ovarios se localizan junto a la inserción del ligamento ancho en las paredes laterales de la pelvis, suspendidos por pliegues peritoneales.

Se fija al útero con un ligamento propio que discurre dentro del mesoovario.



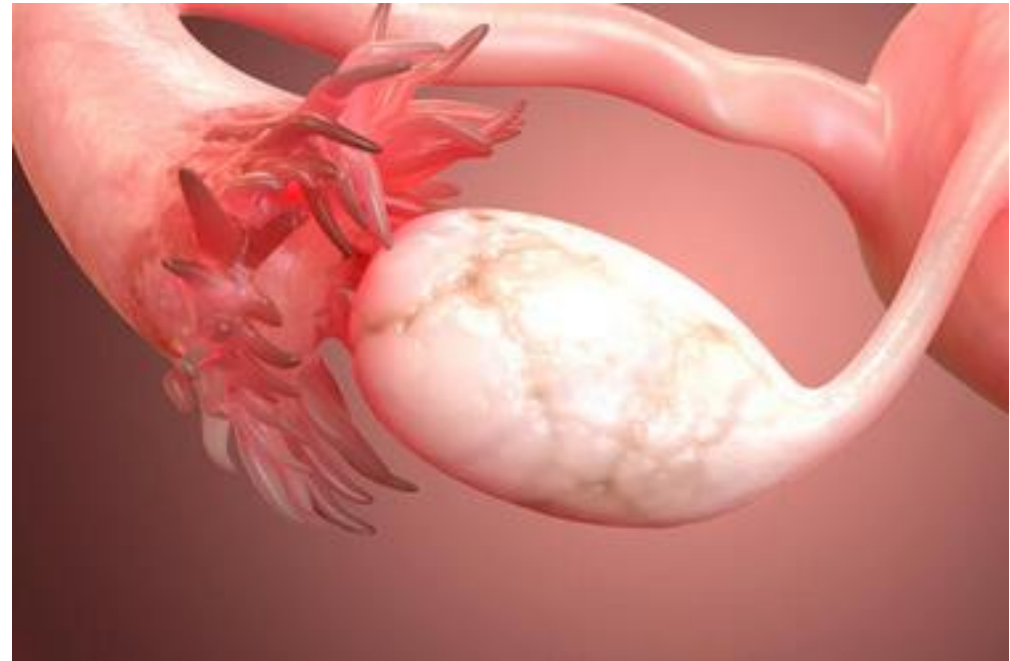
- Los ovarios están colgados de **ligamentos elásticos de tejido conjuntivo** entre la el útero y la pared abdominal, al igual que las trompas de Falopio, que permite que se mantenga en su posición:
- **El ligamento propio.**
- **El ligamento suspensorio.**
- **El ligamento tubo-ovárico.**



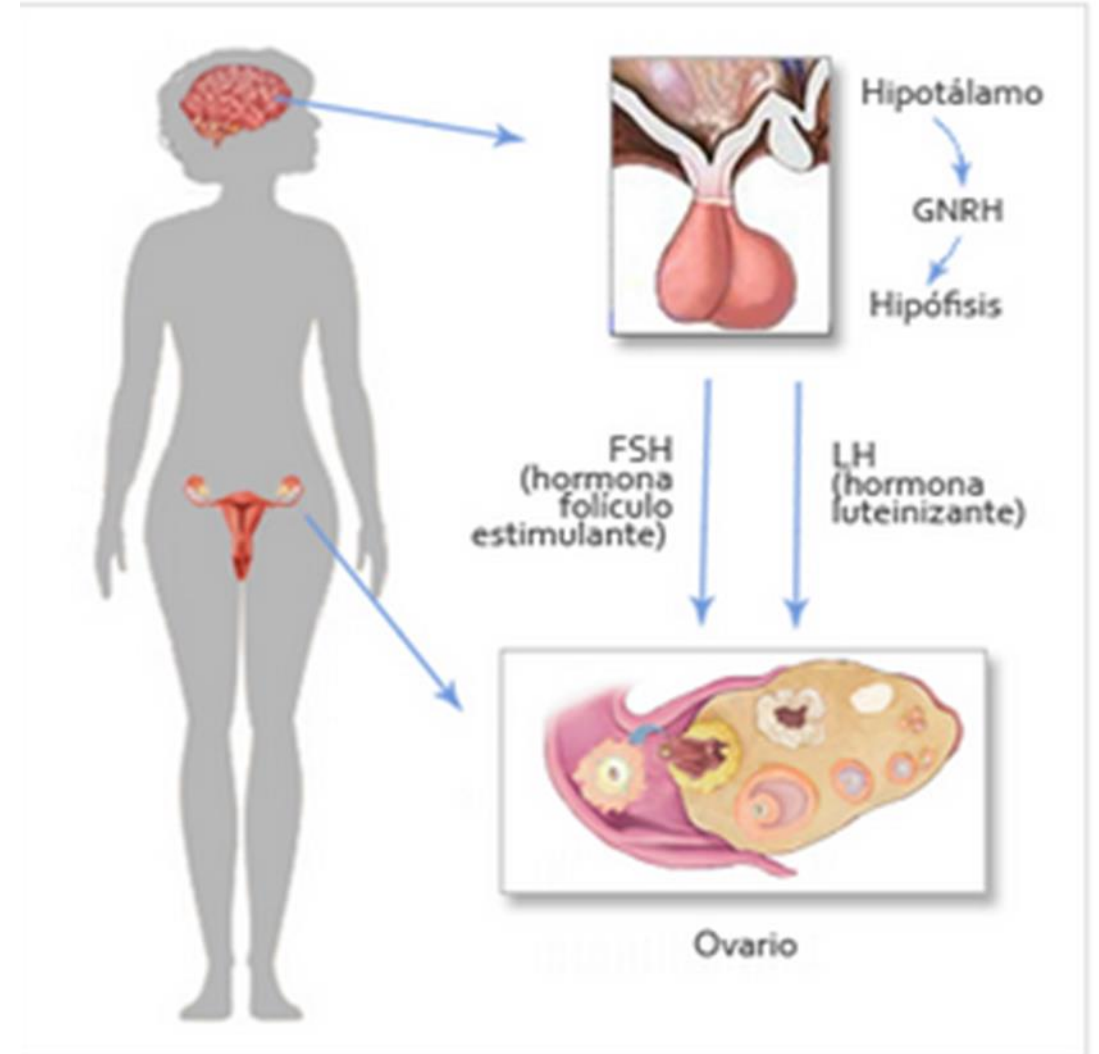
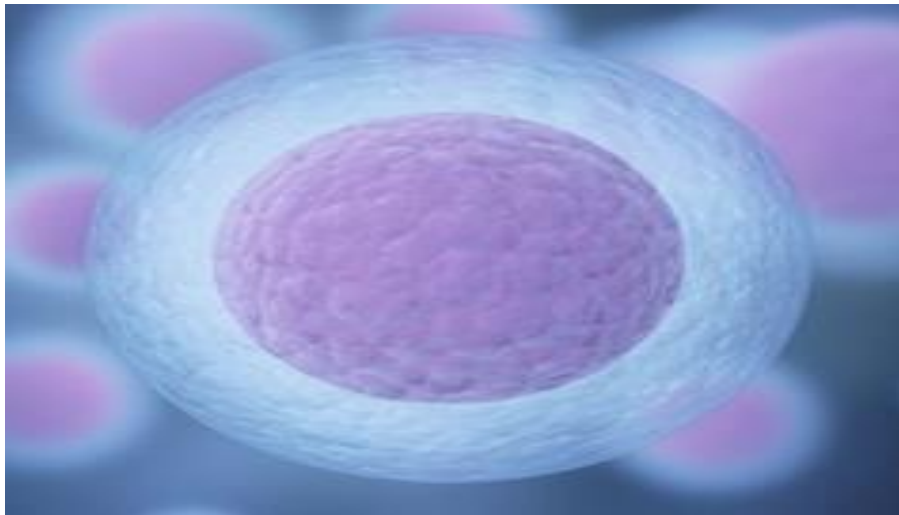
Los ovarios tienen forma de almendra y miden aproximadamente 3 centímetros de largo y está suspendido por un meso.

Los ovarios están formados por 3 tipos de células:

- 1- Las células epiteliales.
- 2- Las células germinales.
- 3- Las células estromales.

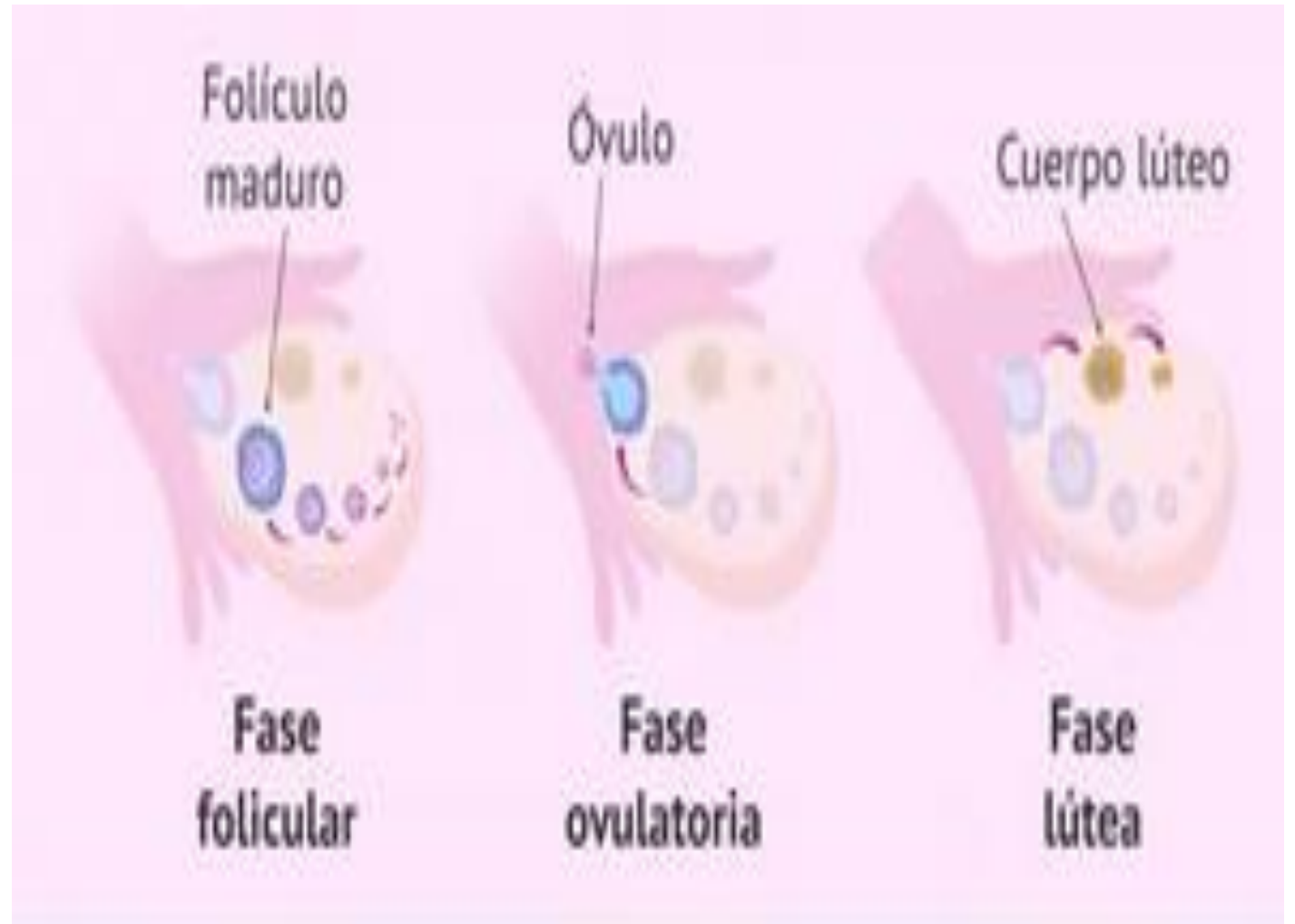

- **Función de los ovarios**
- Los ovarios tienen dos funciones:
- Secretar las hormonas femeninas.
- Liberar el óvulo.



## Fases de la ovulación:

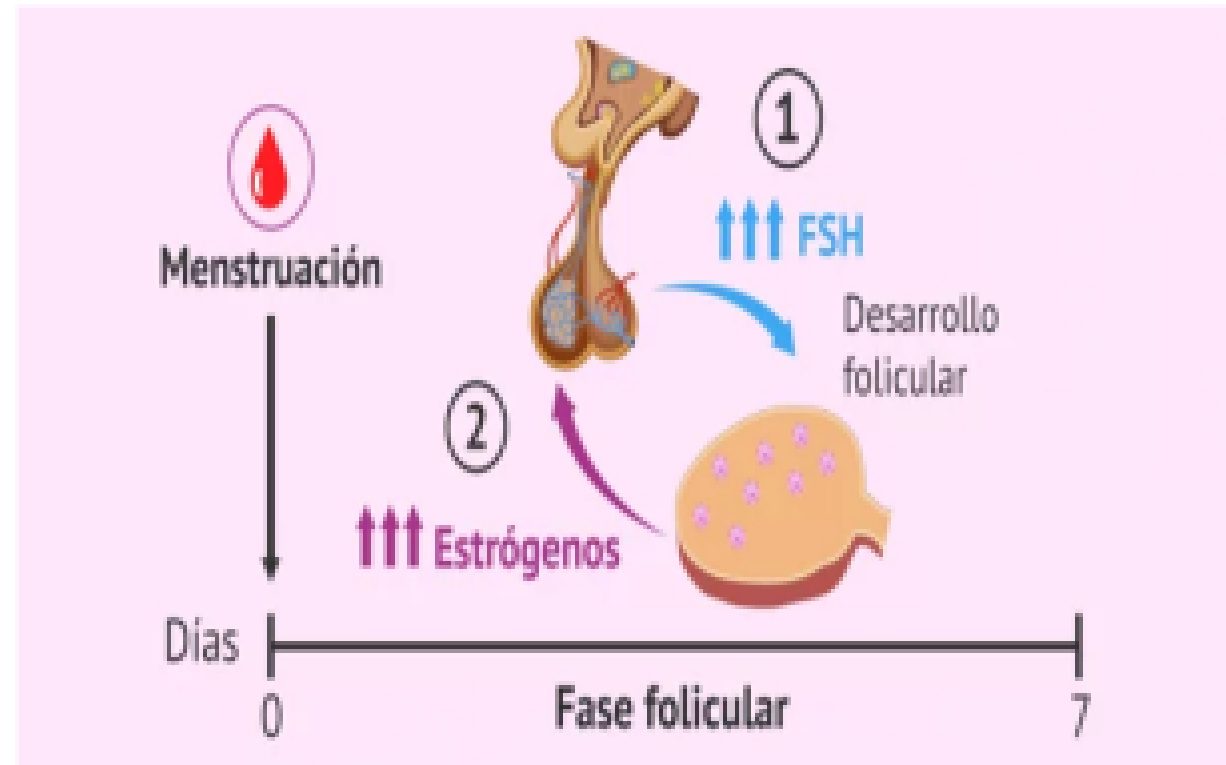- Fase folicular
- Fase ovulatoria
- Fase lúteo





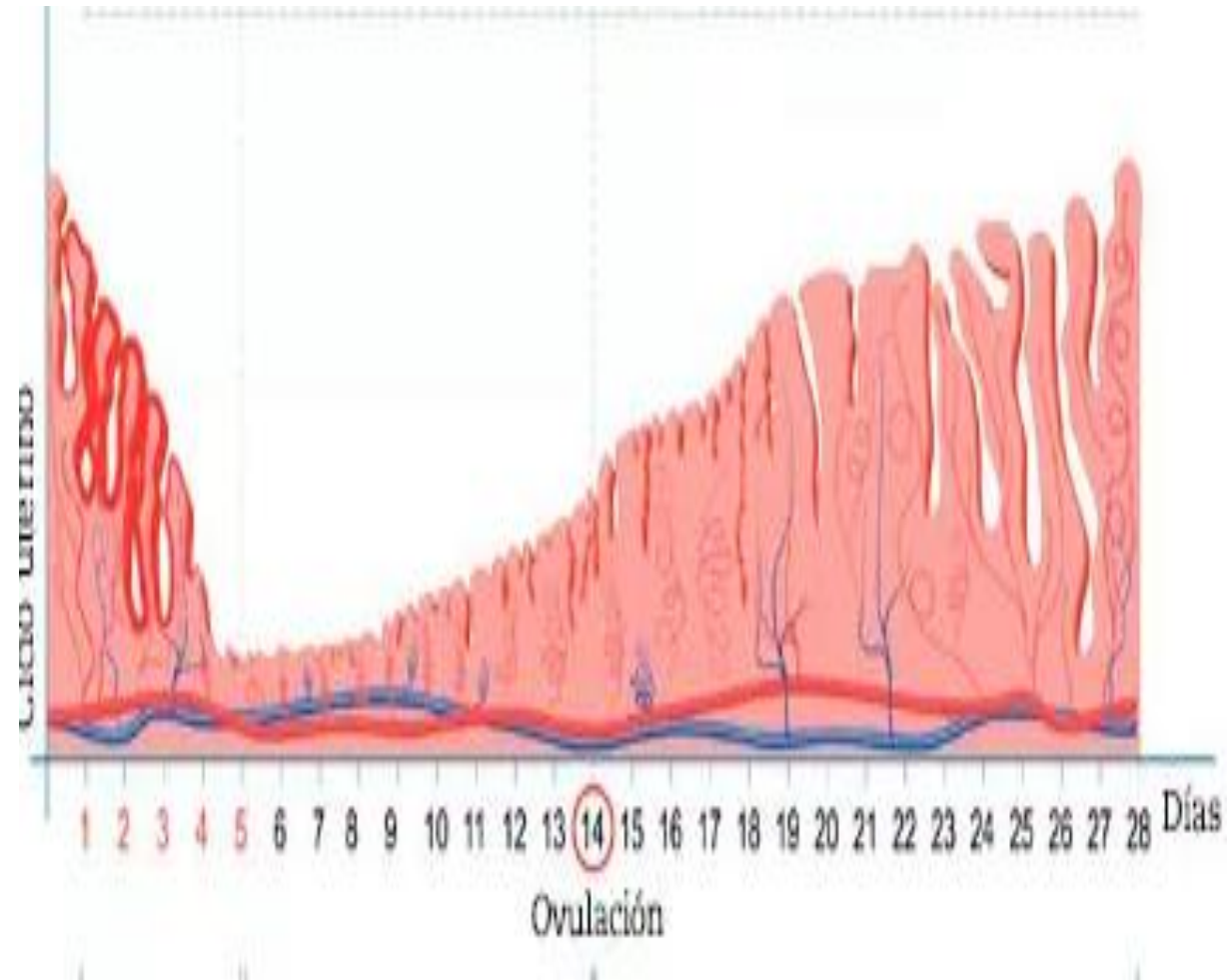
## **Fase folicular:**

es la etapa del ciclo menstrual de la mujer donde crecen los folículos ováricos. Esta etapa comprende desde el inicio de la menstruación, es decir, desde el primer día de regla hasta la fase ovulatoria.



## **Fase ovulatoria:**

La ovulación marca los **días fértiles** de la mujer ya que es en este momento cuando podrá tener lugar la concepción al mantener relaciones sexuales sin protección.



## **Fase lúteo:**

El tiempo entre la ovulación y el inicio de la menstruación siguiente, cuando el cuerpo se prepara para un posible embarazo. Se produce progesterona, sus niveles aumentan y, después, disminuyen.

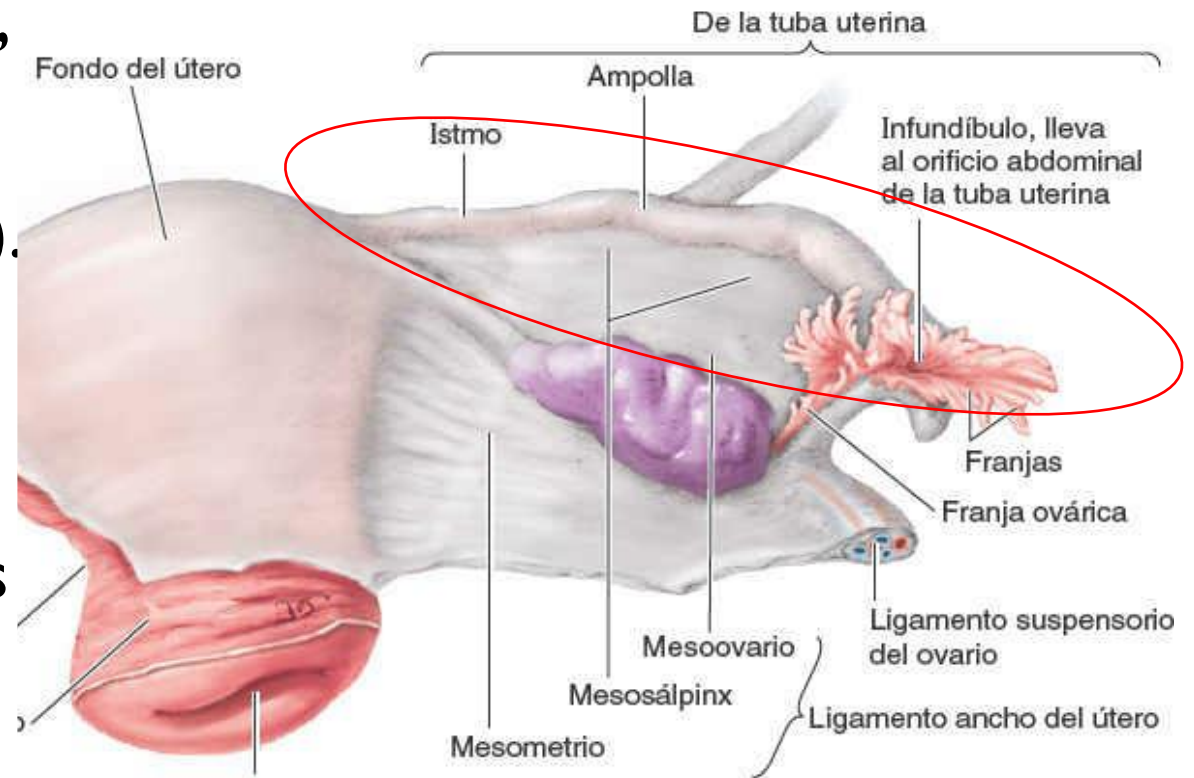


# TUBAS UTERINAS

(TROMPAS DE FALOPPIO)

(OVIDUCTOS)

- ✓ Se extienden en sentido lateral, desde el útero. Yacen entre los pliegues de los ligamentos anchos del útero (mesosalpinx).
- ✓ Proveen una ruta para que los espermatozoides alcancen el óvulo y transporta los ovocitos secundarios y óvulos fertilizados, desde los ovarios hacia el útero.

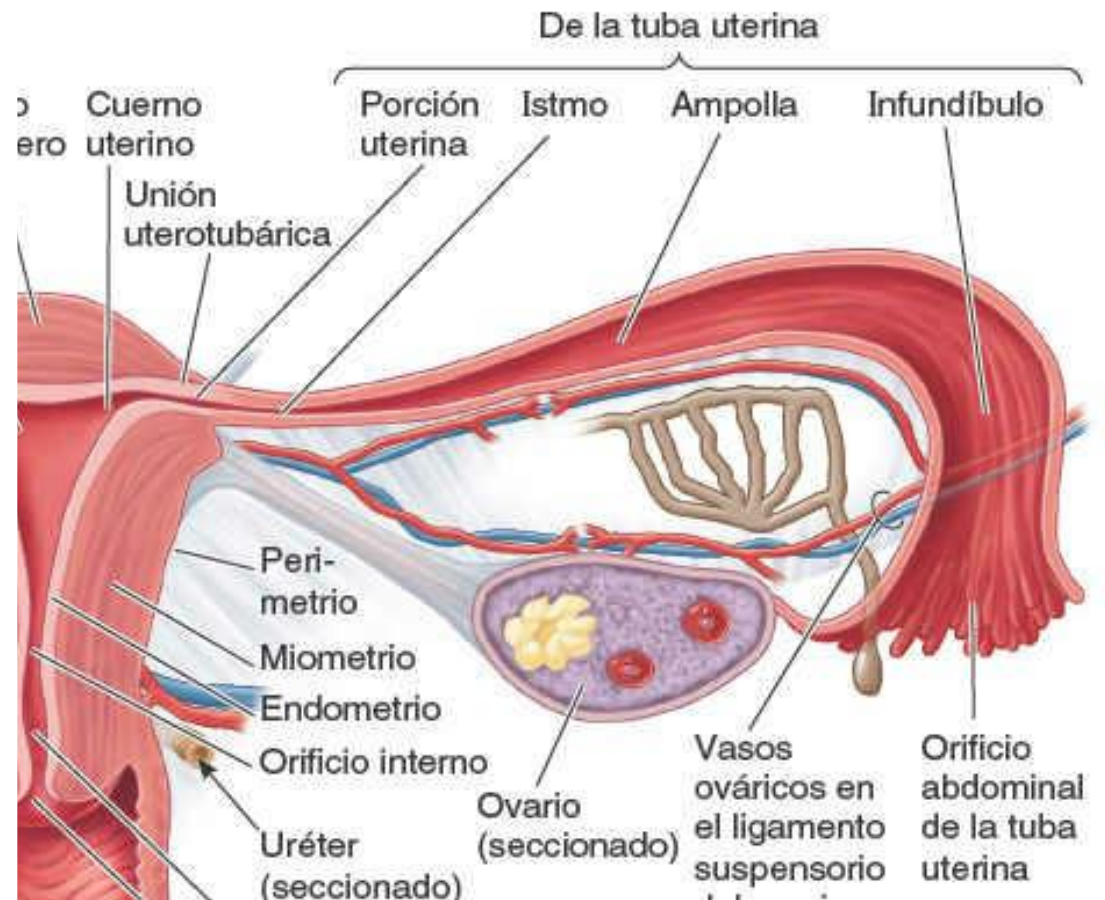


**FIN**

xD

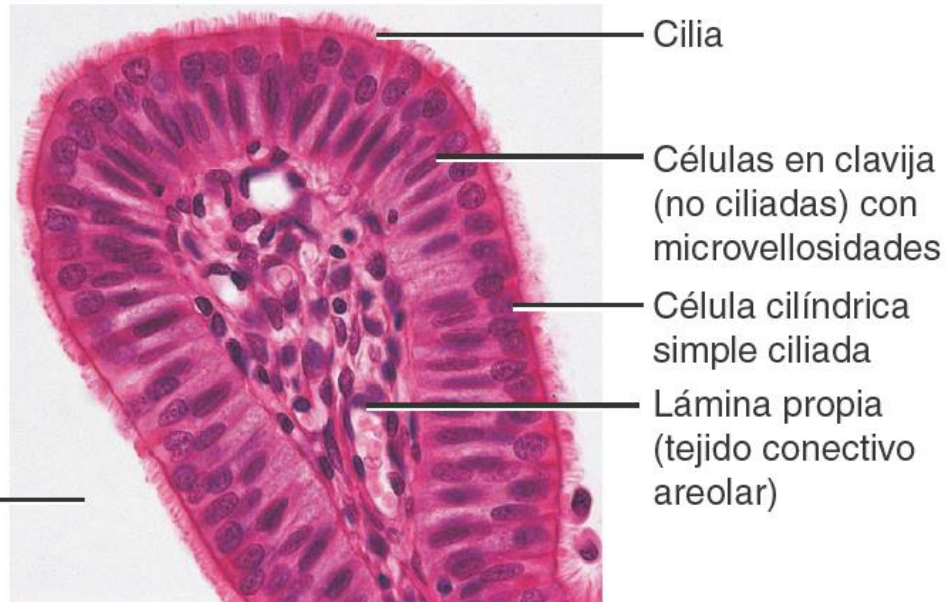
Cada tuba uterina puede dividirse en cuatro porciones que, de lateral a medial, son:

- **Infundíbulo** (extremo distal)
  - Orificio abdominal de la tuba uterina.
  - Franjas.
  - Franja ovárica
- **Ampolla** (porción más ancha y larga)
- **Istmo**, la porción de paredes gruesas, que entra en el cuerno uterino.
- **Porción uterina**, Pasa a través de la pared del útero y desemboca, por el orificio uterino.

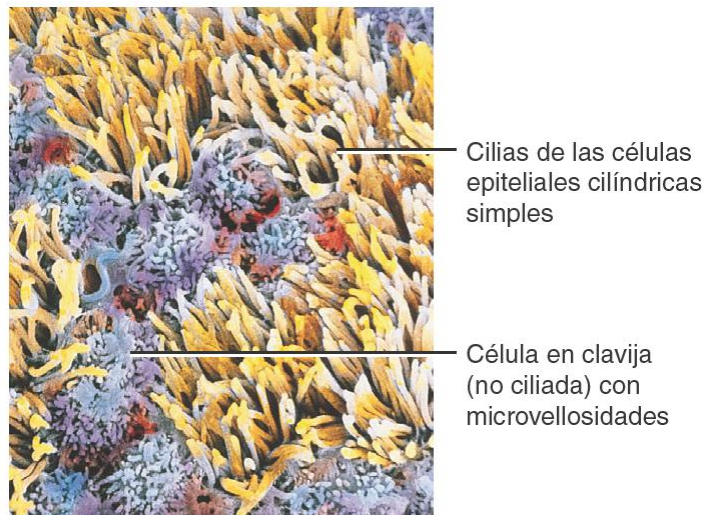




Histológicamente, las trompas uterinas se componen de tres capas:



MO 400x



- **Mucosa**

- Epitelio: Células ciliadas y no ciliadas.
- Lamina propia (tejido conectivo areolar).

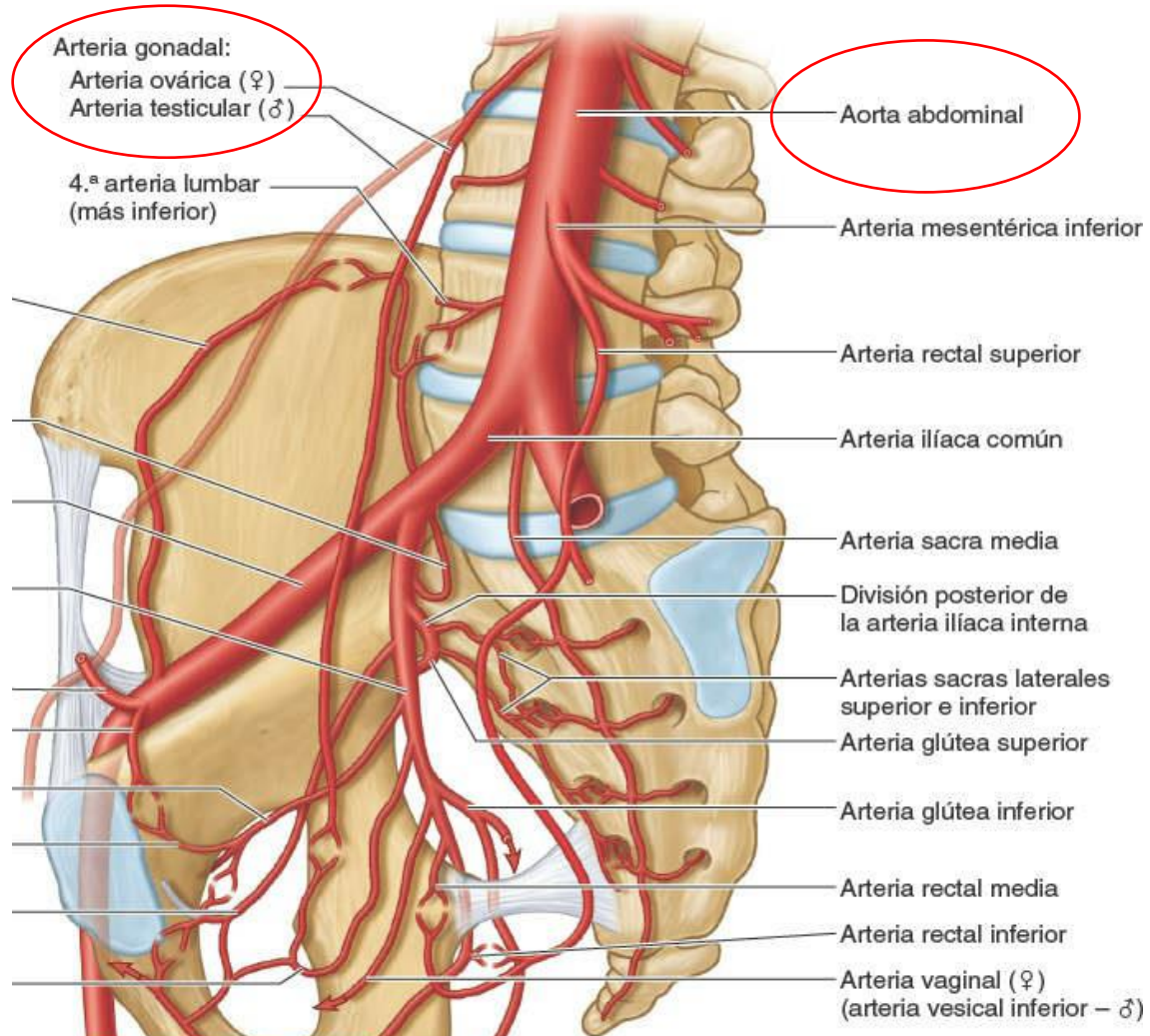
- **Muscular**

- Musculo liso circular.
- Musculo liso longitudinal.

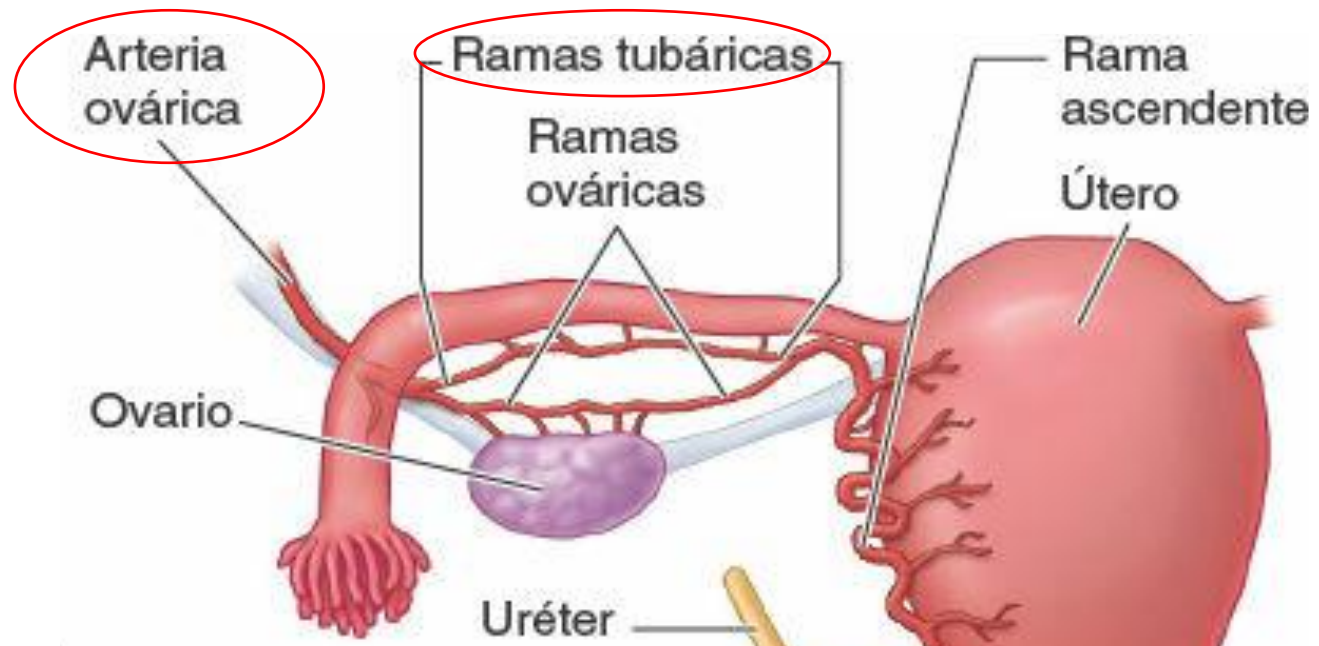
- **Serosa**



# Vascularización:

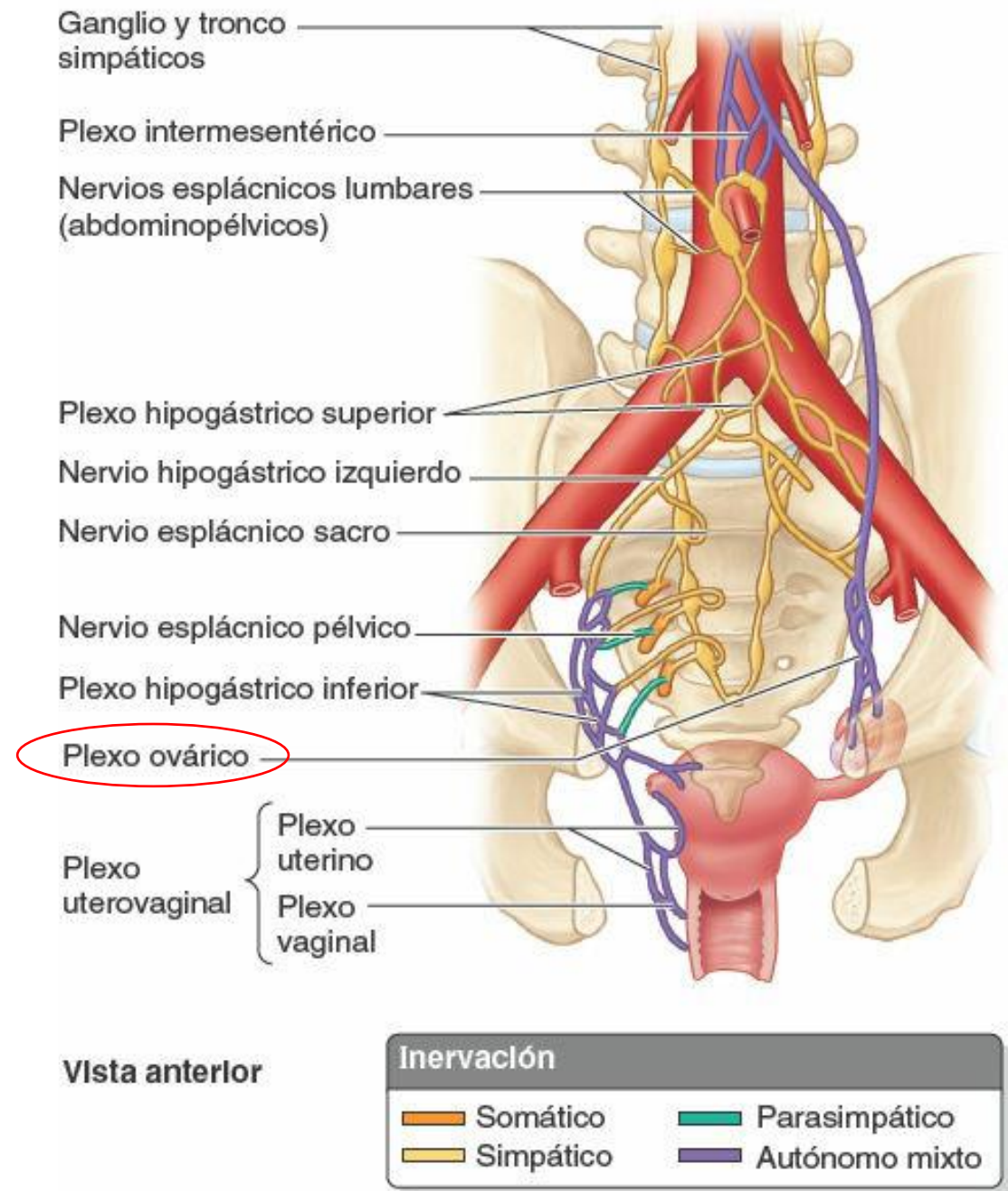


- Las *arterias ováricas* se originan en la aorta abdominal y descienden a lo largo de la pared posterior del abdomen.
- Las arterias ovárica y uterina ascendente se bifurcan finalmente en *ramas ováricas* y *tubáricas*.



# Inervación:

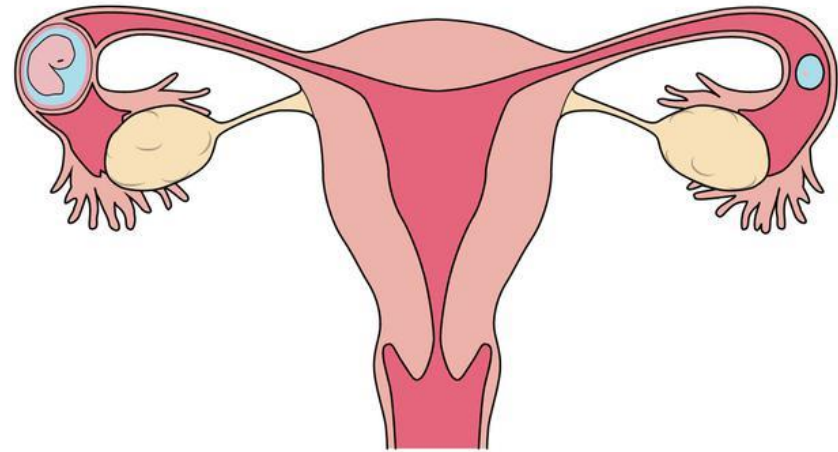
- Los nervios descienden junto a los vasos ováricos desde el *plexo ovárico*.



DATOS

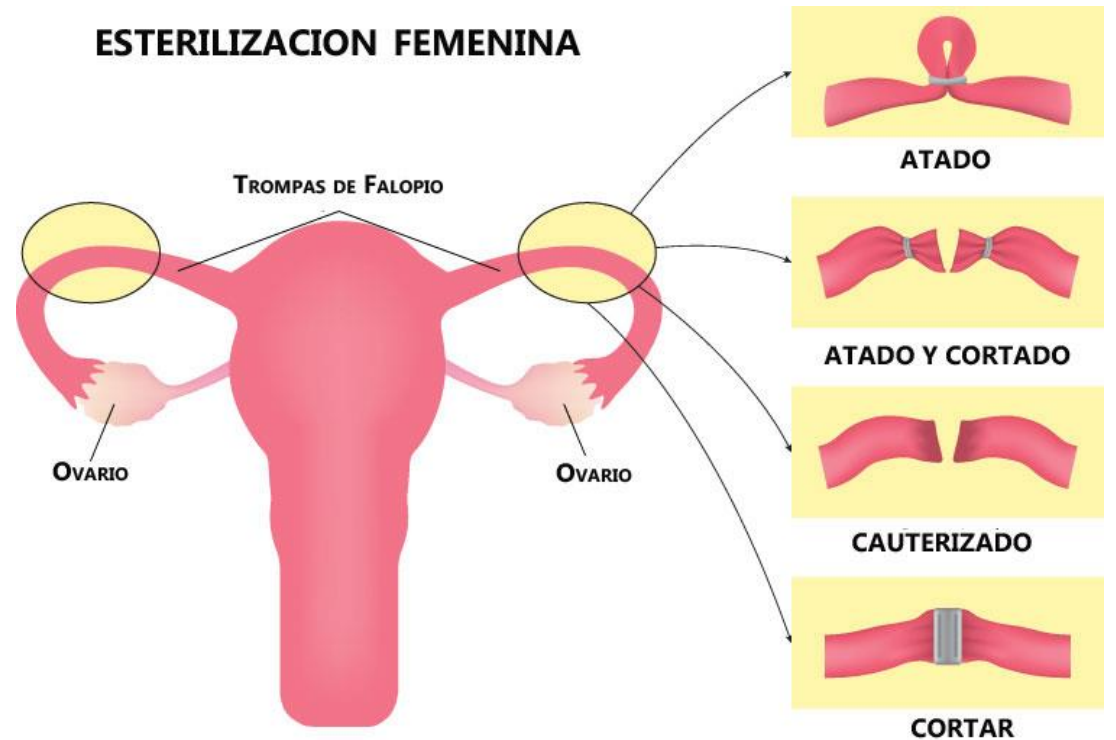
# EMBARAZO ECTOPICO

- Representa un embarazo que se desarrolla fuera de la cavidad uterina.
- La tuba uterina es el sitio dominante en la mayoría de los casos de embarazo ectópico.



# (OTB) Oclusión Tubaria Bilateral o Salpingoclasia

- Es un método de anticoncepción permanente o definitivo.
- A través de una pequeña herida efectuada, se identifican las trompas uterinas, las cuales se cortan y se ligan.




# UTERO

Judith López Vázquez



**Útero o matriz, es un órgano muscular hueco, sus paredes son gruesas y tiene la forma de una pera.**



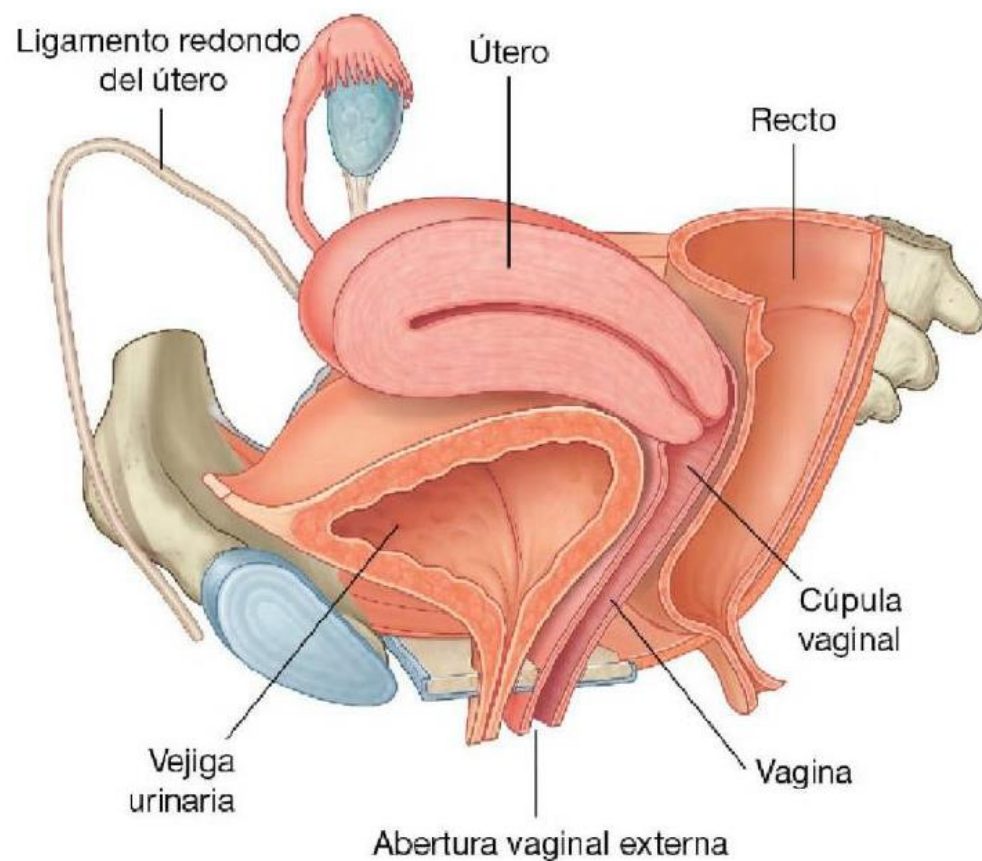
El útero es el sitio donde se origina el flujo menstrual, forma parte del camino que siguen los espermatozoides y dentro de este sucede la implantación del ovulo fecundado:



Posteriormente, es donde se desarrollara el embrión y/o feto y es el que proporcionara fuerza para la expulsión del mismo durante el parto.

## UBICACIÓN:

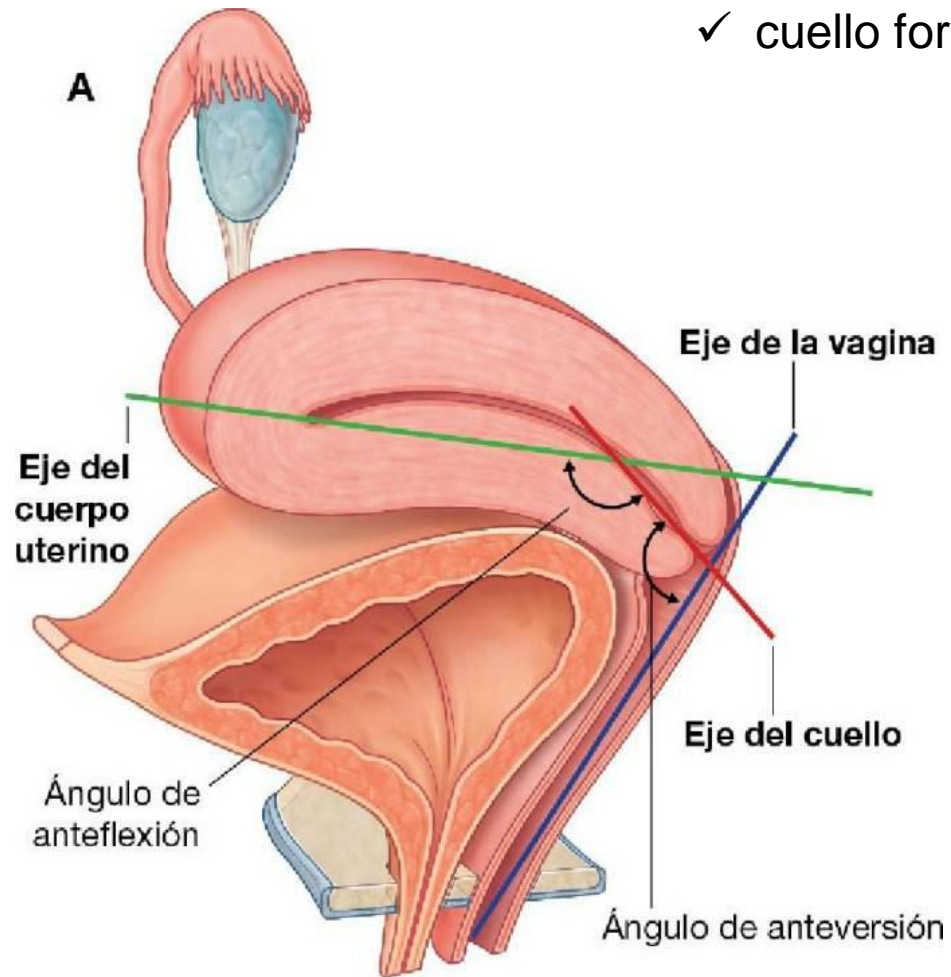
Generalmente se sitúa en la pelvis menor, apoyado sobre la vejiga urinaria, el cuello se encuentra entre este y el recto.





Normalmente, el cuerpo uterino se proyecta hacia adelante y hacia arriba, por encima de la vejiga urinaria en una posición llamada ante-flexión. (se arquea hacia delante)

✓ cuello forma una angulación anterior (anteversión)

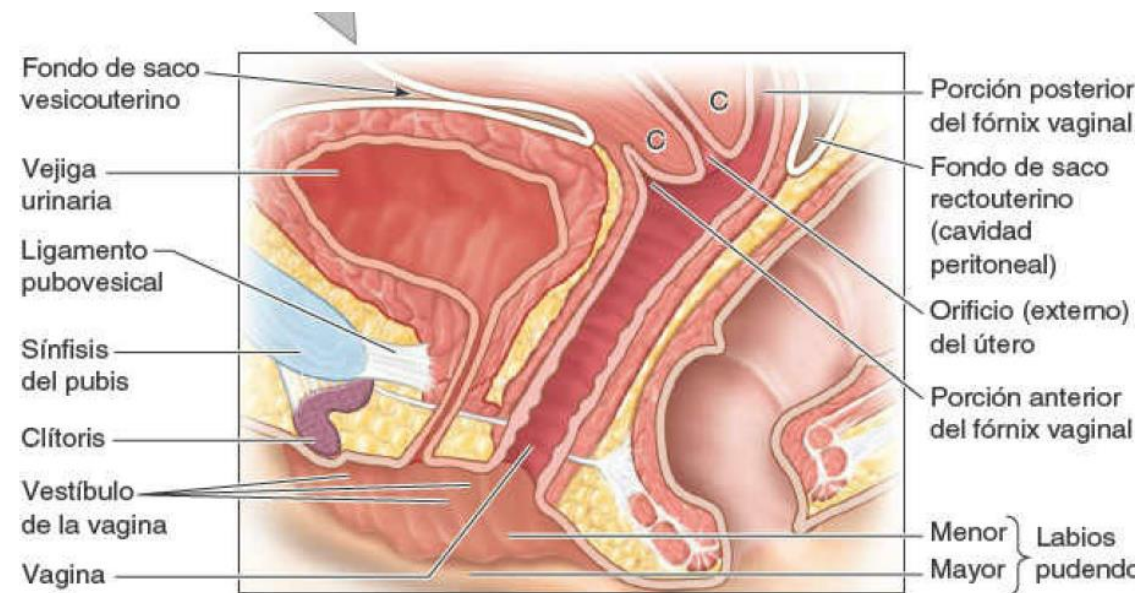
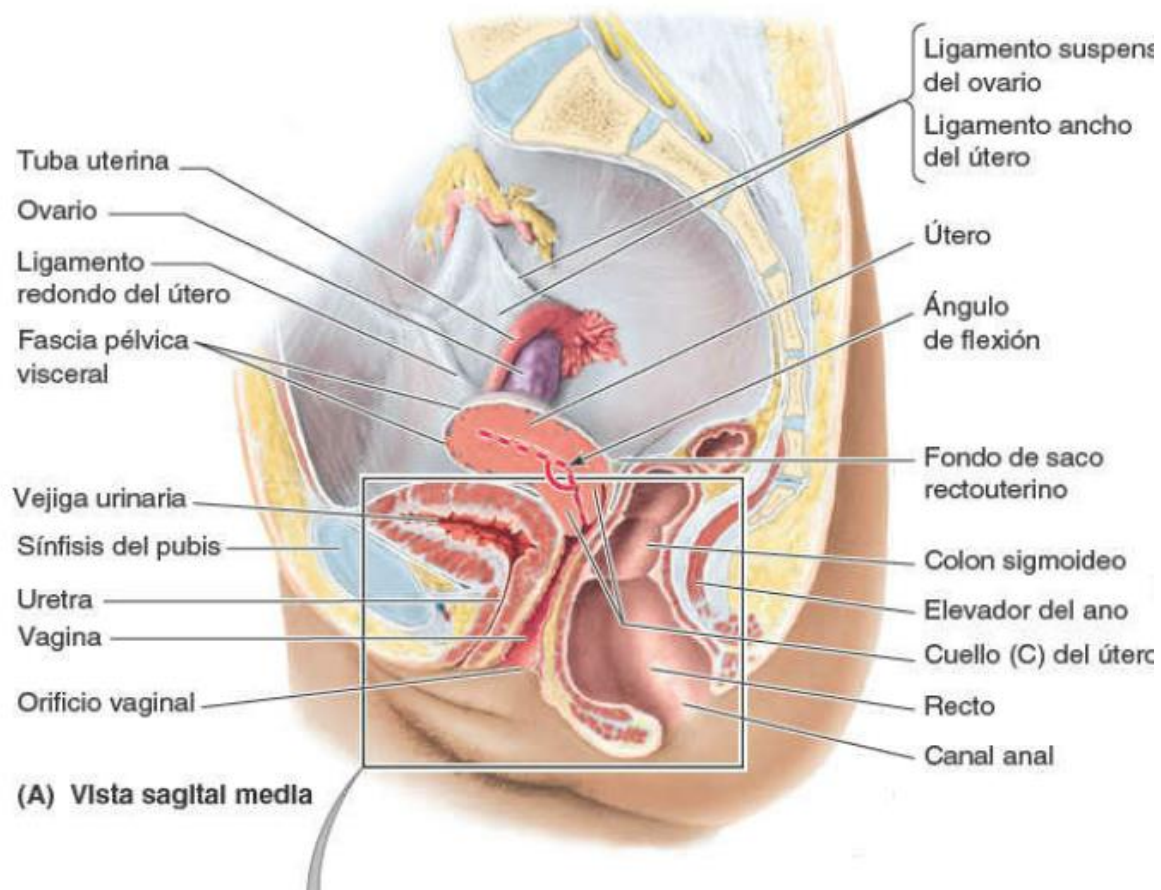


Es una estructura dinámica ya que su tamaño cambia conforme los cambios vitales.

Pero, generalmente el útero no gestante suele medir 7,5 cm de largo, 5cm de ancho y 2 cm de fondo (espesor)

- Mas grande : embarazo
- Mas pequeño (atrófico): menopausia

## El cuerpo del útero esta separado de la vejiga urinaria por el fondo de saco vesicouterino



El útero generalmente se divide en tres porciones:

### 1: cuerpo del útero:

Forma los dos tercios superiores de la estructura, se sitúa entre las capas del ligamento ancho y puede moverse libremente y tiene dos caras

- ✓ Vesical (relacionado con la vejiga)
- ✓ Intestinal.

### 2: fondo uterino:

Dentro del cuerpo, es la parte redondeada que se sitúa superior a los orificios uterinos de las tubas uterinas.

**El cuerpo es separado del cuello por istmo del útero, una región constreñida (1cm) del cuerpo.**

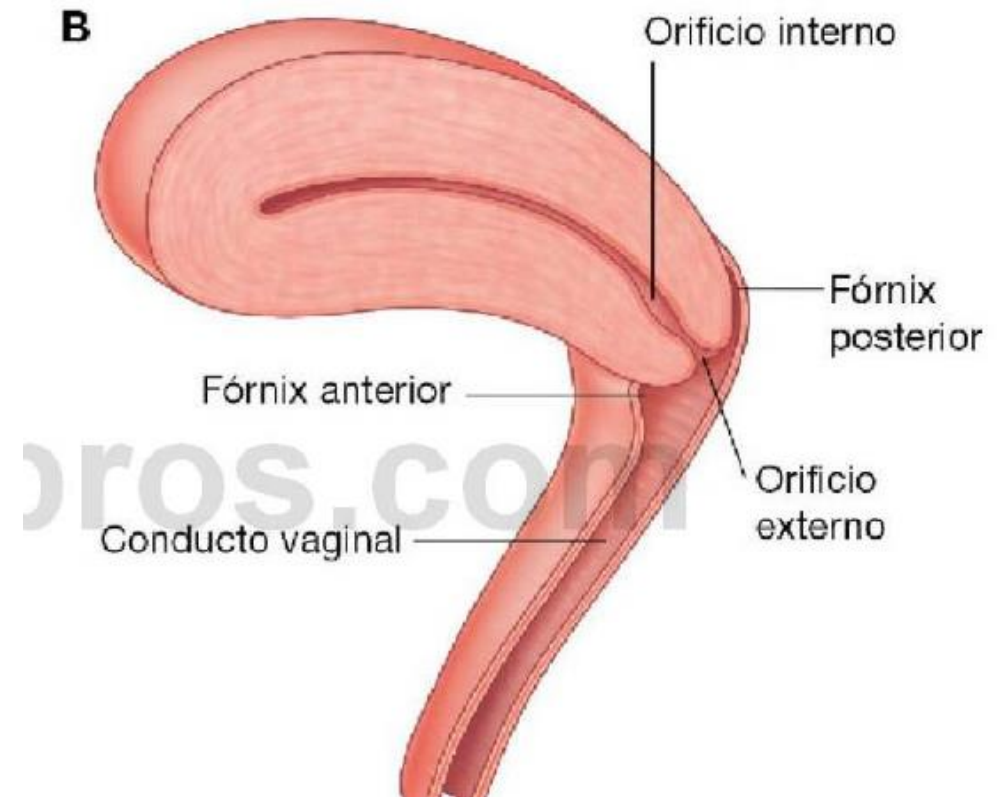
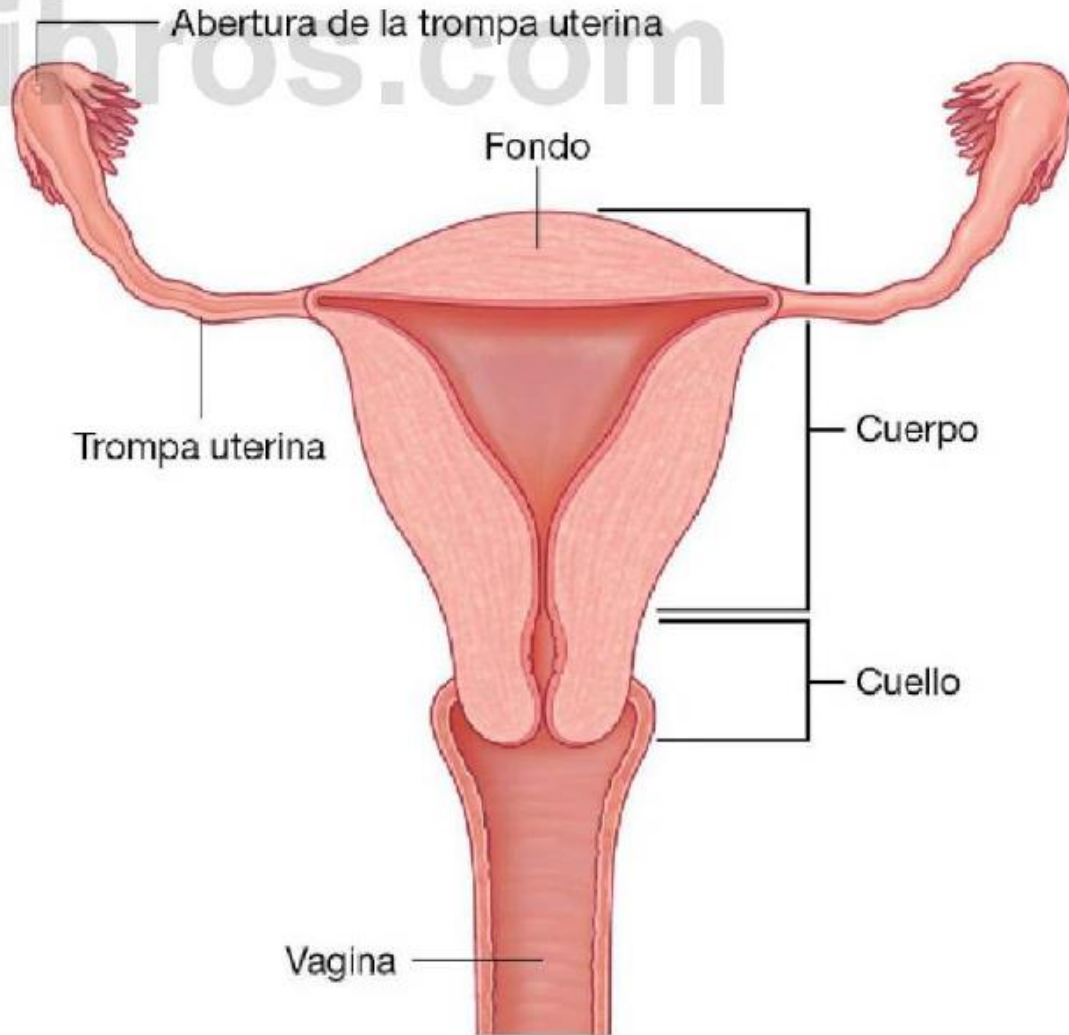
### 3: cuello del útero:

El tercio inferior, es estrecho y cilíndrico, tiene una longitud aproximada de 2,5 cm (no gestante) y se divide en dos porciones:

- ✓ Porción supra-vaginal (entre el istmo y vagina)
- ✓ Porción vaginal (rodea el orificio externo del útero, a su vez es rodeado por el fórnix)

El útero generalmente se divide en tres porciones:

ilibros.com



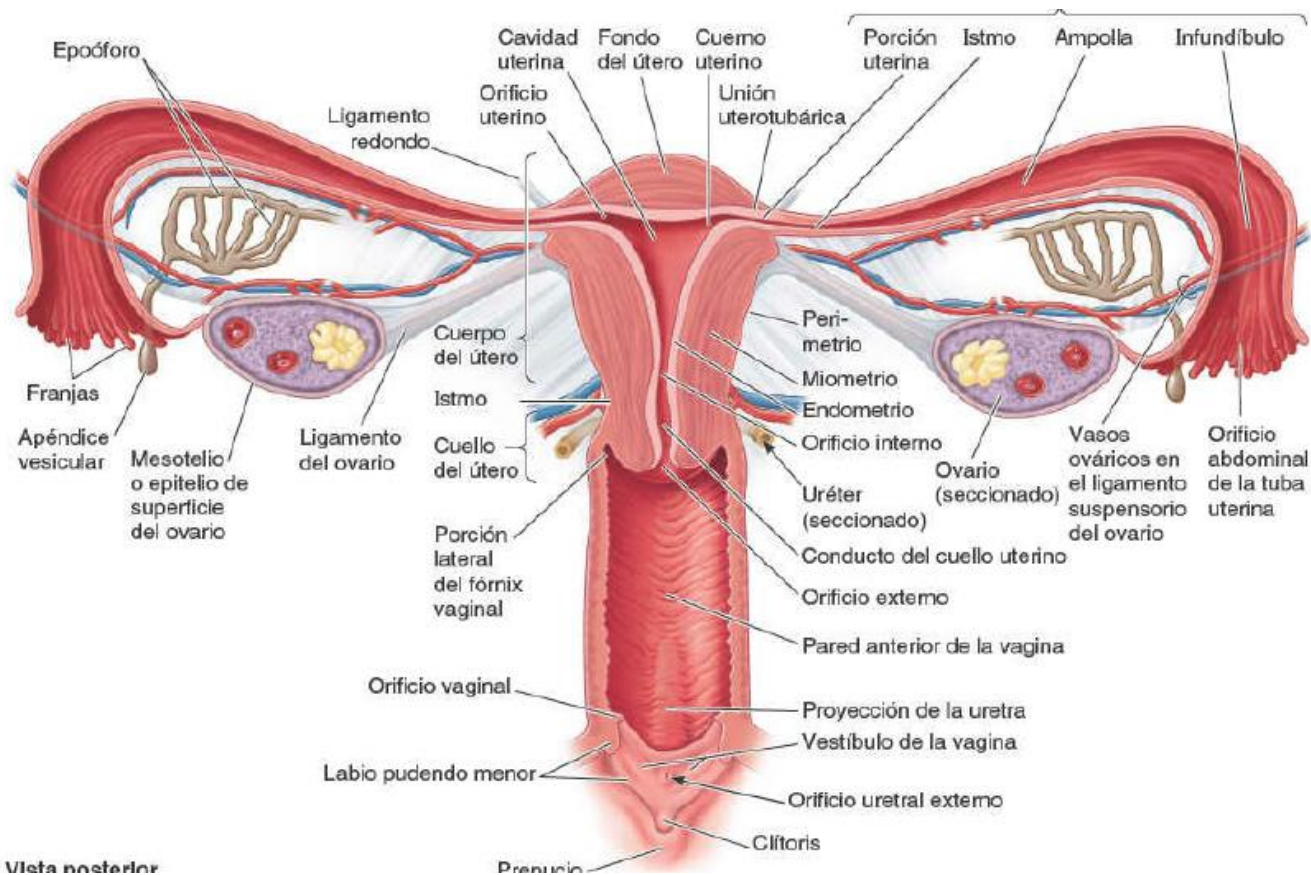
ros.com



La cavidad uterina, longitud de 6cm, desde el orificio del útero a la pared del fondo.

Cuernos uterinos: regiones supero laterales de la cavidad uterina, por donde entran las tubas uterinas.

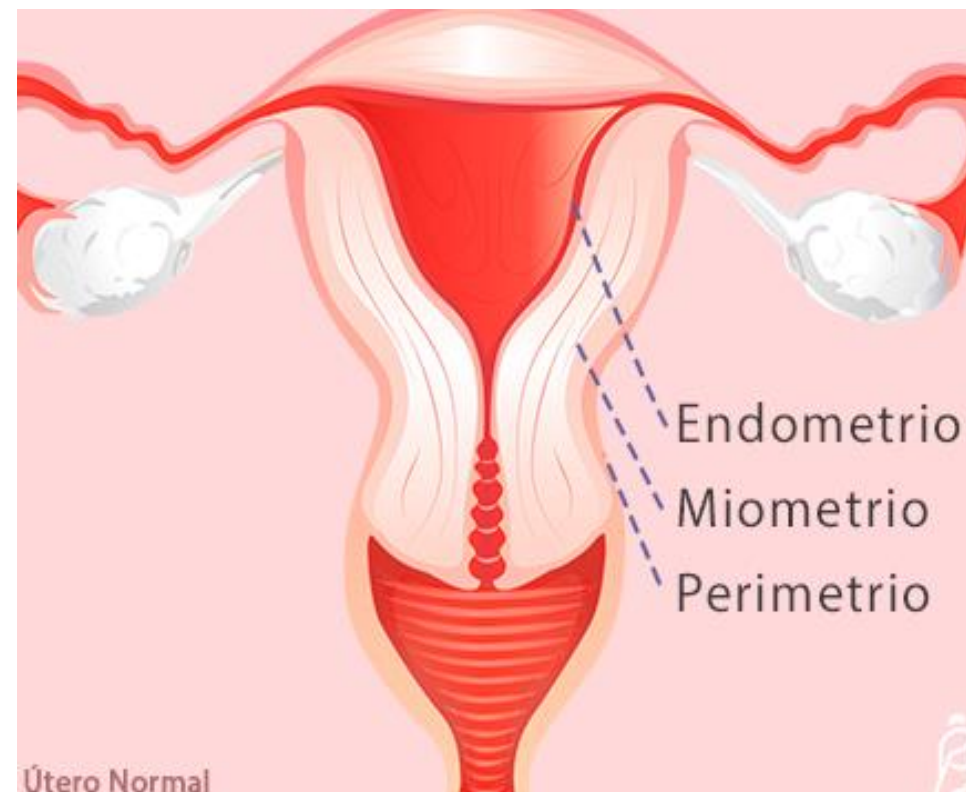
La cavidad uterina (conducto del cuello) y la luz de la vagina constituyen el canal del parto.



(R) Vista posterior

## CAPAS DE LA PARED DEL ÚTERO.

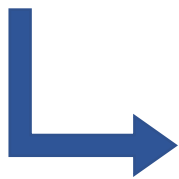
1. **PERIMETRIO:** capa serosa externa, formada por peritoneo y una capa delgada de tejido conectivo.
2. **MIOMETRIO:** capa mucosa media, musculo liso que se distiende (ancha y fina en el embarazo) capa donde se localiza principalmente los nervios y vasos sanguíneos del útero. Provoca la dilatación y dolores menstruales (espasmos)
3. **ENDOMETRIO:** capa mucosa interna, adherida al miometrio, su estructura varia dependiendo la etapa.



## Ligamentos del útero:

Varios ligamentos, que son extensiones del peritoneo parietal o cordones fibromusculares, mantienen al útero en posición

**1: Ligamento ancho del útero;** son pliegues dobles de peritoneo que fijan el útero a cada lado de la cavidad pelviana (tej. Conectivo laxo y musculo liso)

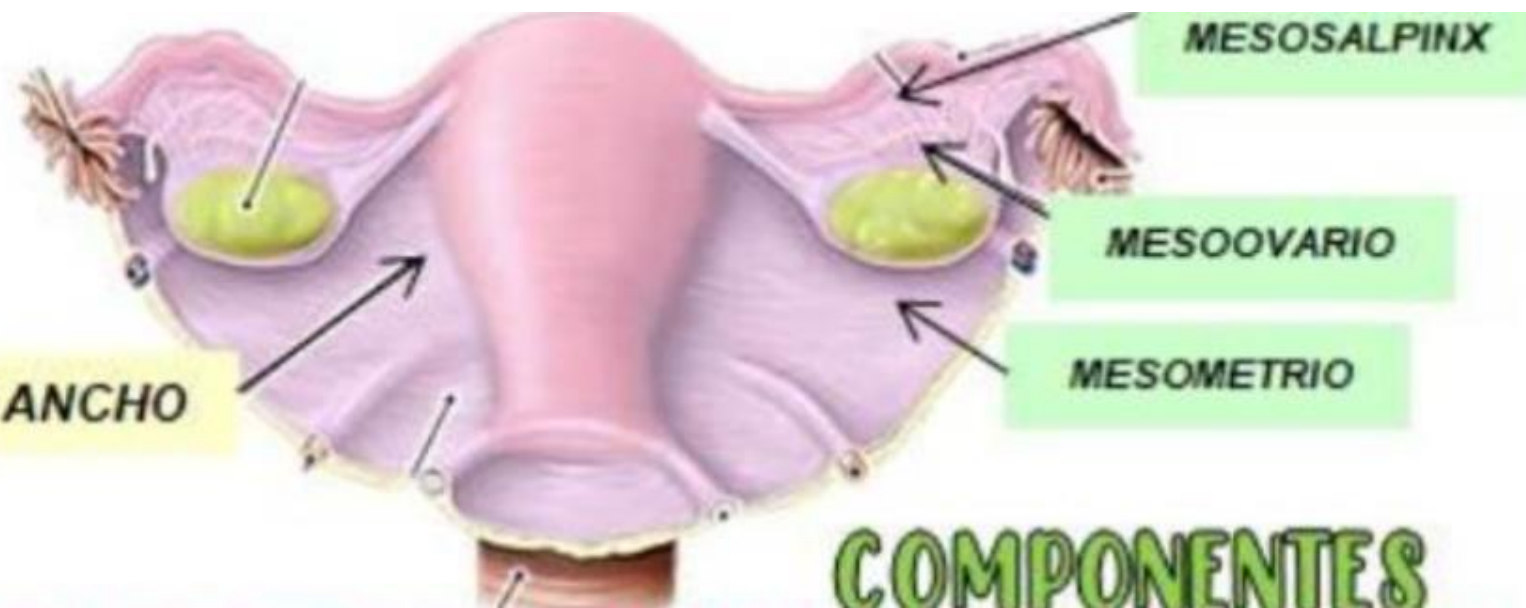

**Propio del ovario.**

**Mesometrio:** desde los bordes laterales del útero a las paredes laterales de la pelvis.

**Mesosalpinx:** borde posterior, extensión que fija y sostiene a los ovarios

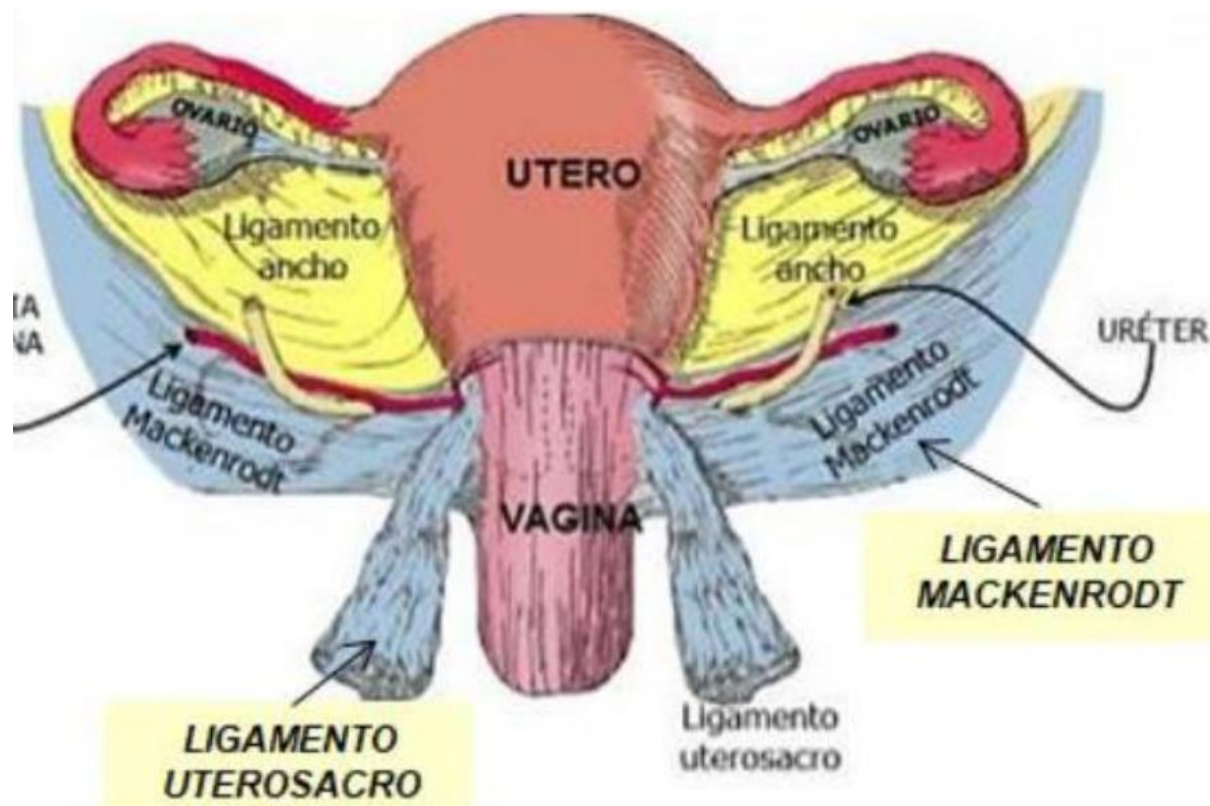
**Mesoovario:** se une a cada lado de la Proción que rodea a los ovarios.



## Ligamentos del útero:

**3:** El par de ligamentos **rectouterinos (uterosacros)**, también extensiones peritoneales, se sitúa a cada lado del recto y conecta el útero con el sacro (palpación tracto rectal)

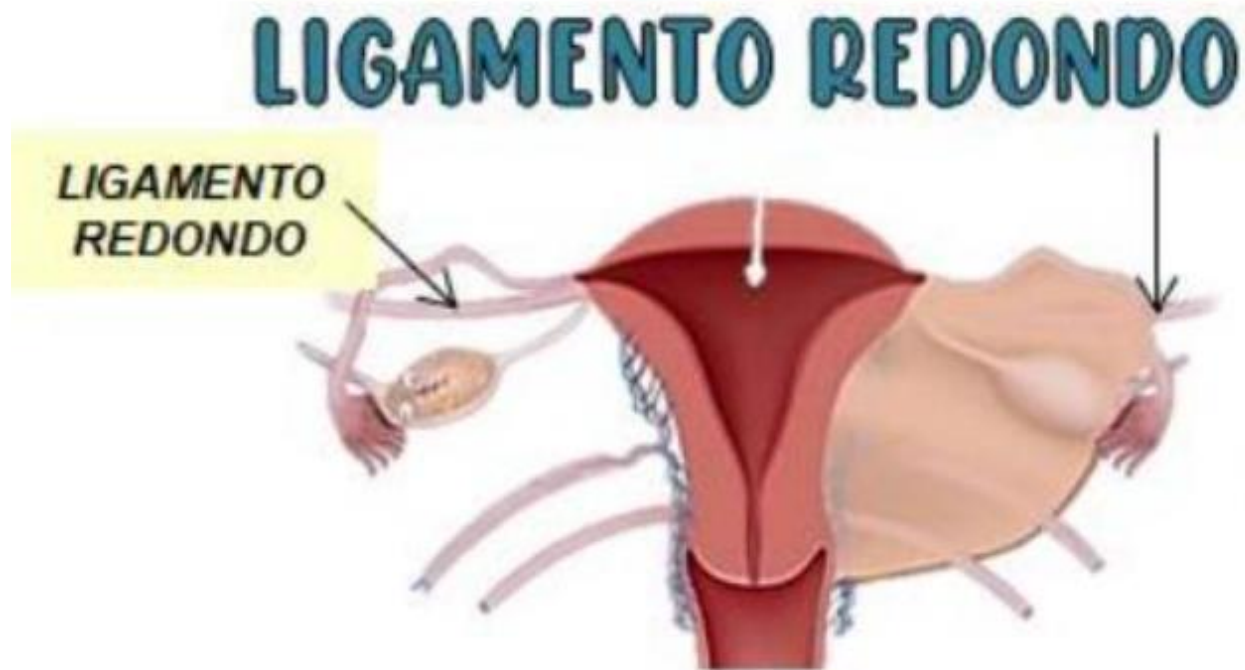**2: ligamentos cardinales** (ligamentos cervicales transversos o de Mackenrodt) se ubican por debajo de las bases de los ligamentos anchos y se extienden desde la pared pelviana hasta el cuello y la vagina.



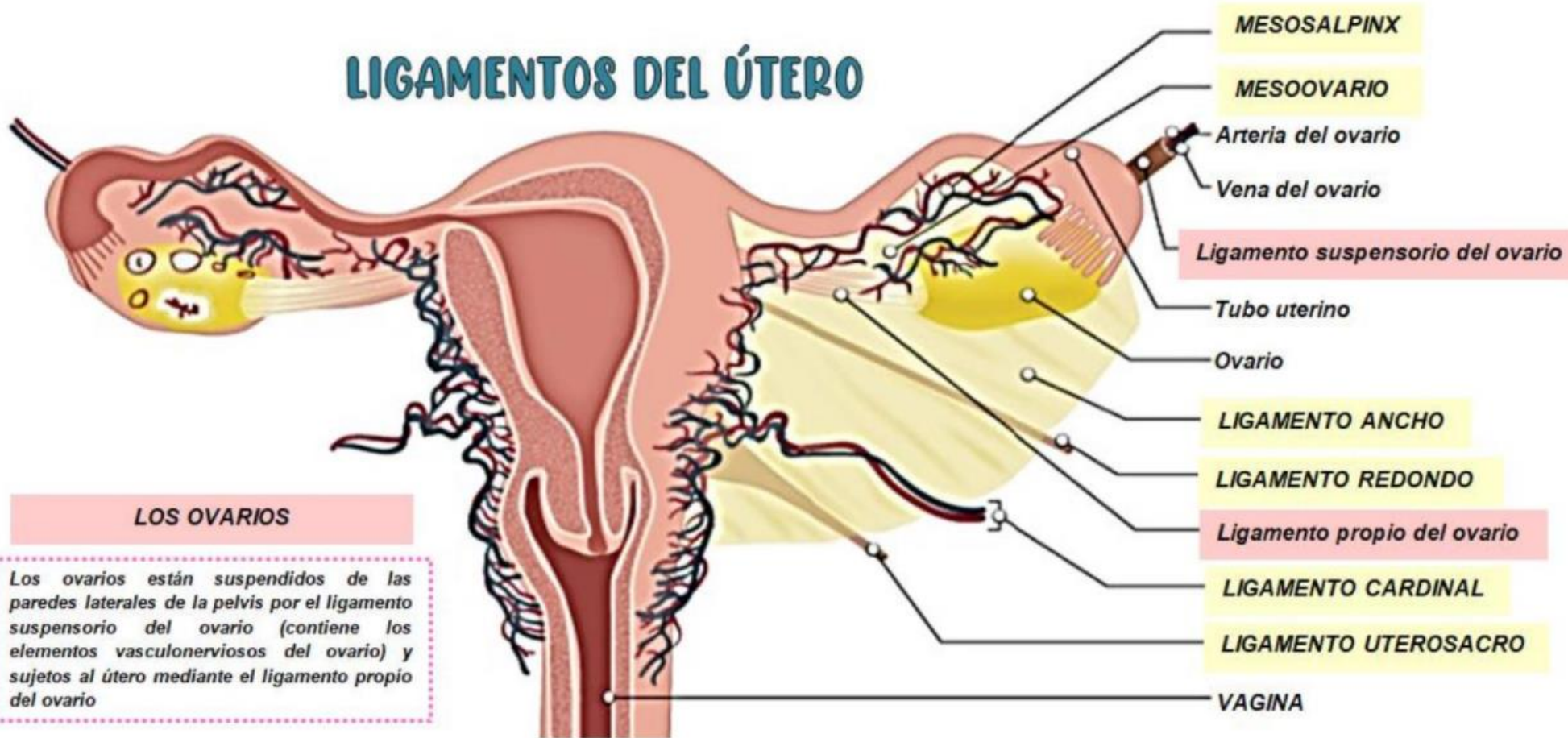


## 4: Ligamento redondo:

son bandas de tejido conectivo fibroso, ubicados entre las capas de los ligamentos anchos; se extienden desde un punto en el útero inmediatamente inferior a las trompas uterinas hasta una porción de los labios mayores, en los genitales externos. (labios mayores)



## LIGAMENTOS DEL ÚTERO



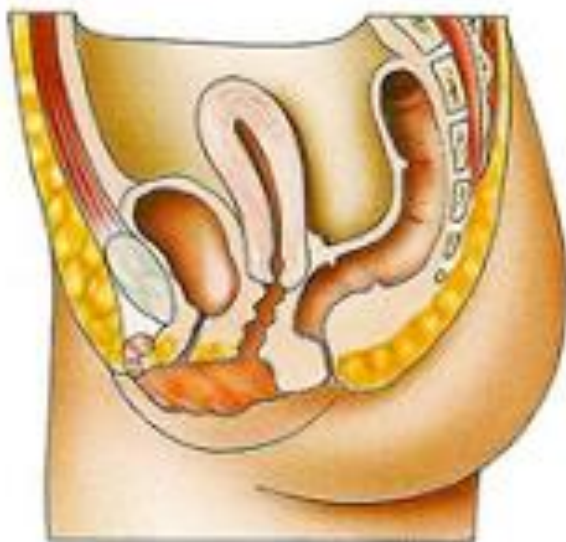## CORRELACION CLINICA:

El prolapso uterino (prolapso = caída o descenso) puede producirse como resultado de un debilitamiento de los ligamentos y la musculatura que sostienen al útero, asociado con la edad o enfermedades, al parto vaginal traumático, al esfuerzo crónico por tos o movimientos intestinales dificultosos o a tumores pelvianos.

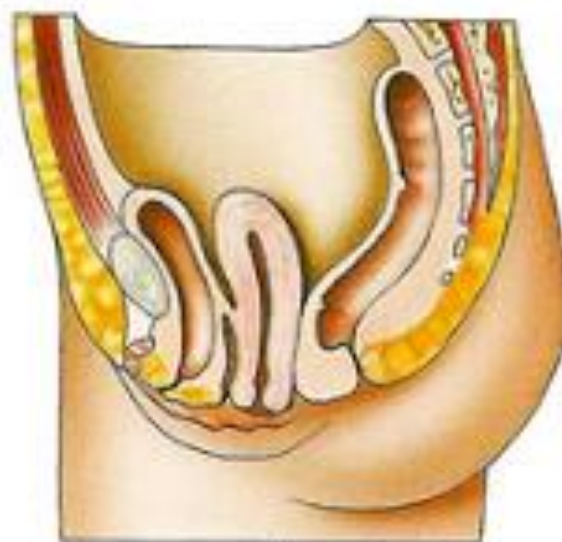El prolapso puede clasificarse como:

- ✓ de primer grado (leve), en el cual el cuello permanece en la vagina.
- ✓ de segundo grado (marcado), en el cual el cuello protruye a través de la vagina hacia el exterior.
- ✓ de tercer grado (completo), en el cual el útero entero se encuentra fuera de la vagina.

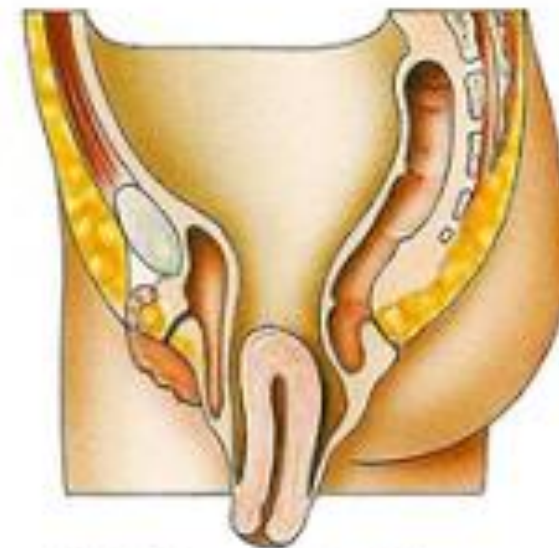
Según el grado de prolapso, el tratamiento puede implicar ejercicios pelvianos, dieta si la paciente tiene sobrepeso, ablandamiento de las deposiciones para minimizar el esfuerzo durante la defecación, terapia con pesario (colocación de un dispositivo de goma alrededor del cuello uterino, que ayuda empujar el útero) o cirugía.



Prolapso de primer grado



Prolapso de segundo grado



Prolapso de tercer grado

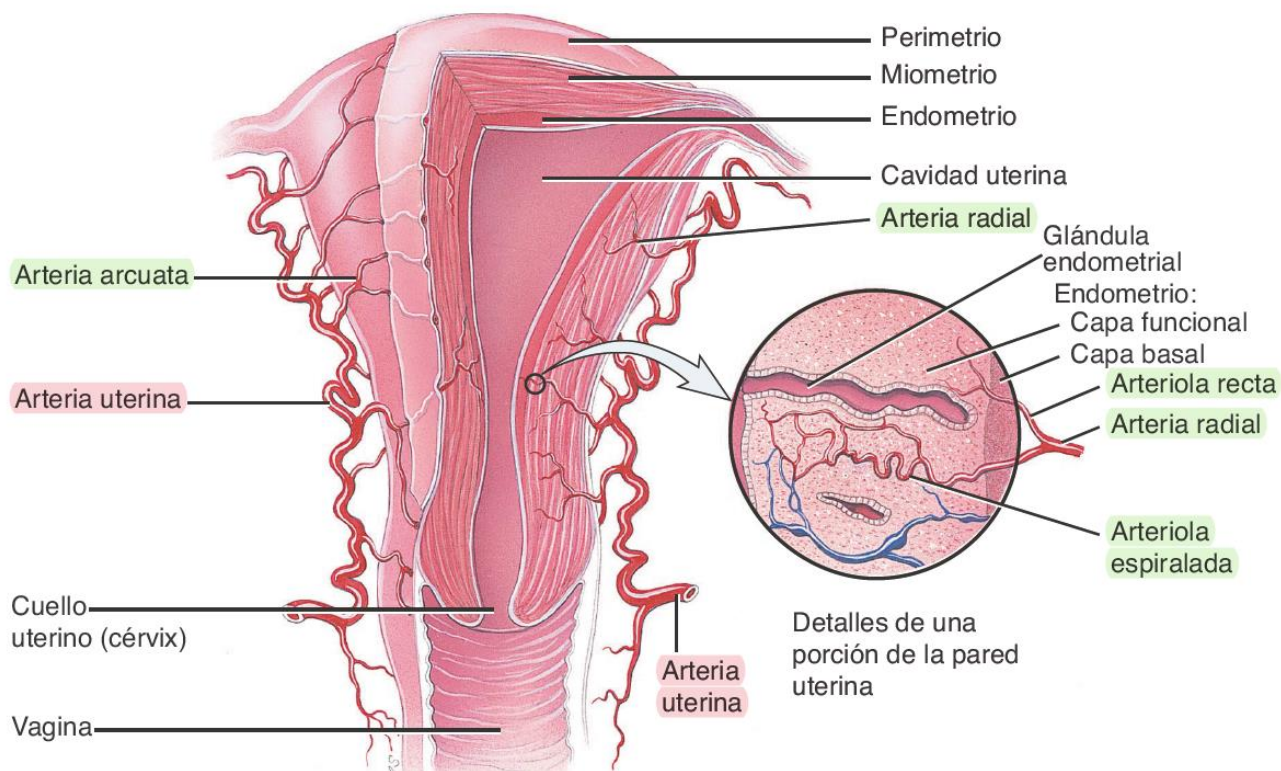


## Vascularización del útero:

La irrigación proviene principalmente de la rama de la arteria iliaca interna, conocida como arterias uterina con un aporte de la cola lateral de las arterias ováricas



- ✓ arterias arcuatas
- ✓ arterias radiadas
- ✓ arteriolas: las arteriolas rectas y arteriolas espiraladas



La sangre que abandona el útero es drenada por las venas uterinas hacia las venas ilíacas internas. La gran irrigación que recibe el útero es esencial para permitir el desarrollo de una nueva capa funcional luego de la menstruación, la implantación de un óvulo fecundado y el desarrollo de la placenta

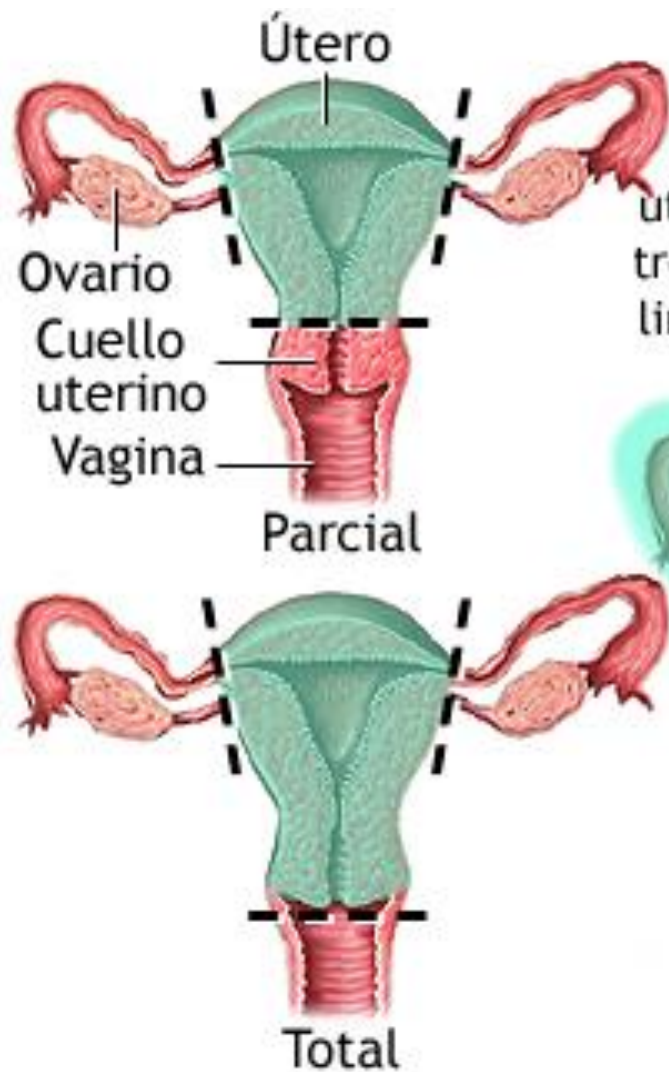
## **MOCO CERVICAL**

Las células secretoras de la mucosa del cuello cervical producen una secreción, el moco cervical, una mezcla de agua, glucoproteínas, lípidos, enzimas y sales inorgánicas. Durante sus años reproductivos, las mujeres secretan 20-60 mL de moco cervical por día. El moco cervical es más apto para los espermatozoides durante el tiempo de ovulación

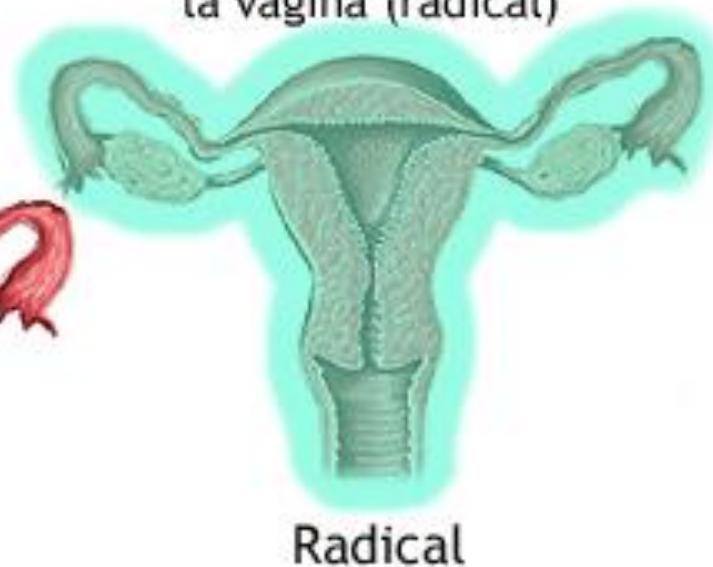## CORRELACION CLINICA

La histerectomía, es la operación ginecológica más común. Puede estar indicada en patologías como los fibromas, que son tumores no cancerosos compuestos por tejido muscular y fibroso; endometriosis, enfermedad inflamatoria pelviana, quistes ováricos recurrentes, sangrado uterino excesivo y cáncer de cuello, útero u ovarios.

- En una histerectomía parcial (subtotal) el cuerpo uterino se extirpa, pero el cuello permanece en su sitio.
- En una histerectomía total se extirpan tanto el cuerpo como el cuello uterino.
- En una histerectomía radical (anexohisterectomía) se incluye la extirpación del cuerpo y cuello del útero, las trompas, posiblemente los ovarios, la porción superior de la vagina, ganglios linfáticos de la pelvis y estructuras de sostén, como los ligamentos. La histerectomía puede realizarse por medio de una incisión en la pared abdominal o a través de la vagina (transvaginal).



Con una histerectomía se extirpa el útero y también pueden extirparse el cuello uterino (total) y los ovarios, las trompas de Falopio, los ganglios linfáticos y la parte superior de la vagina (radical)

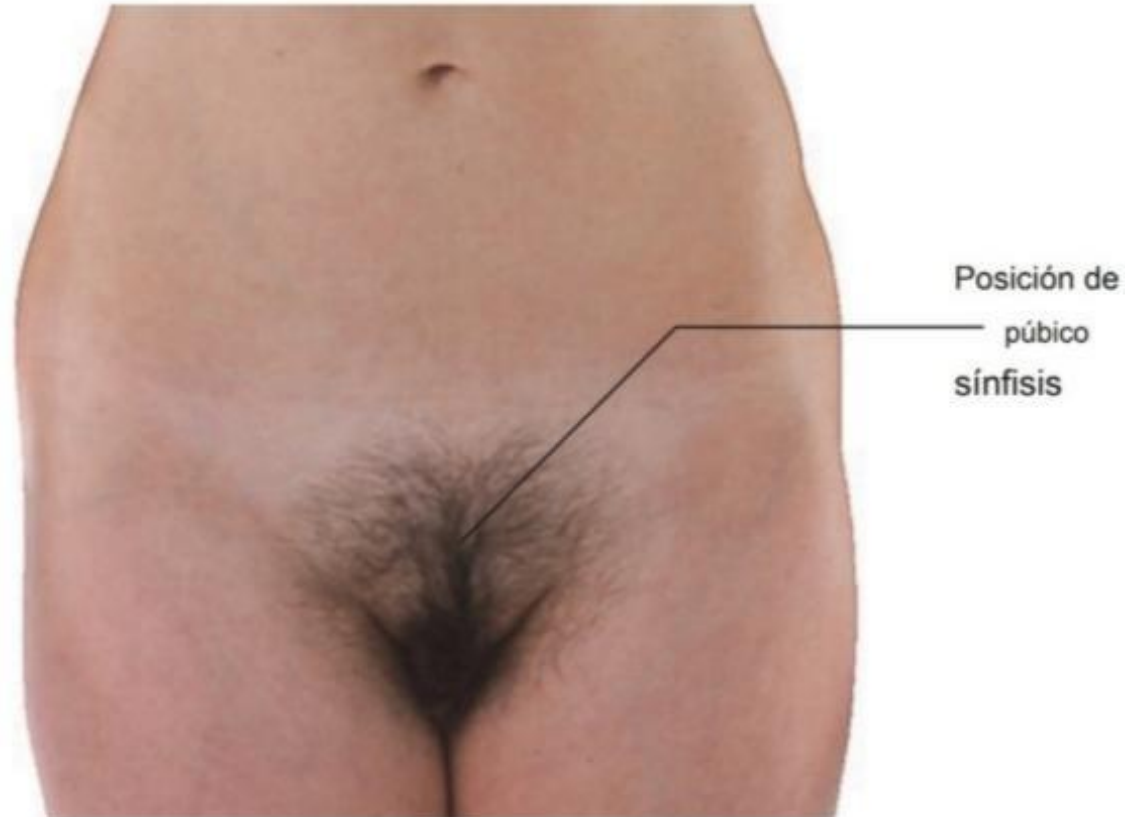




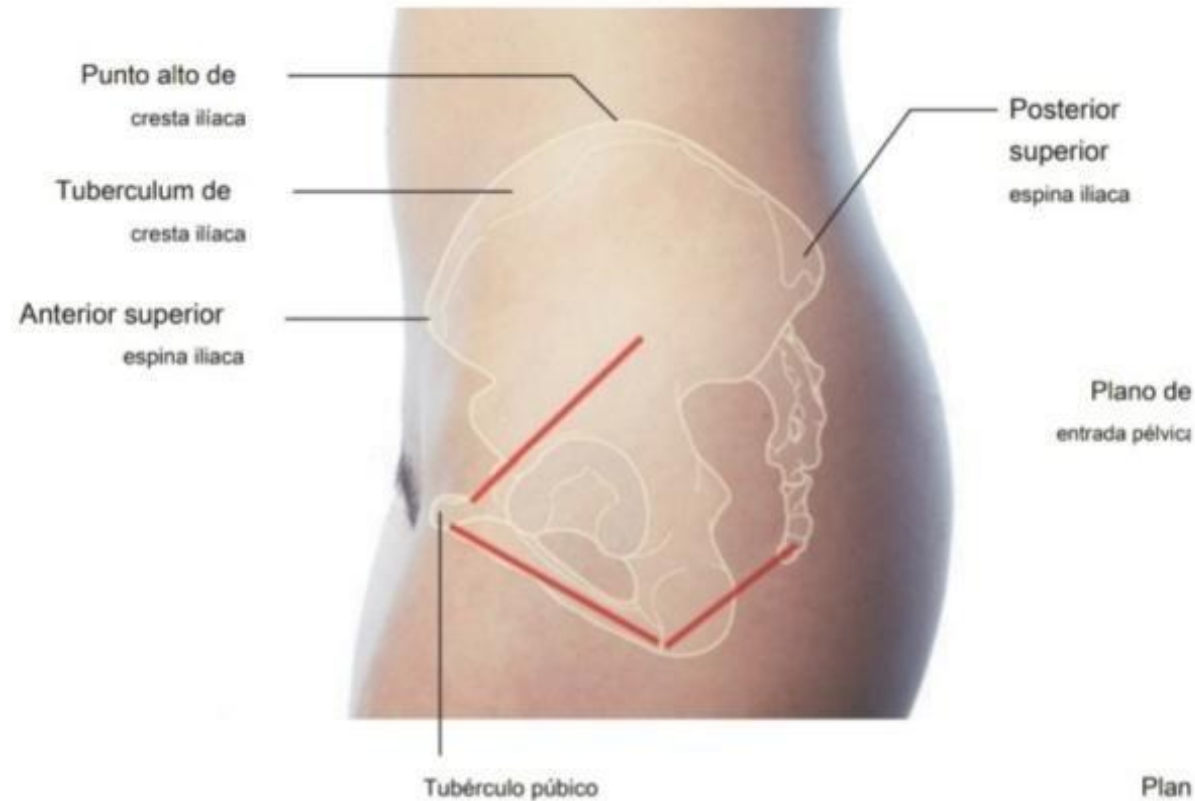
*Aparato Reproductor Femenino  
( Vagina )*

Sergio Fabián Trejo Ruiz

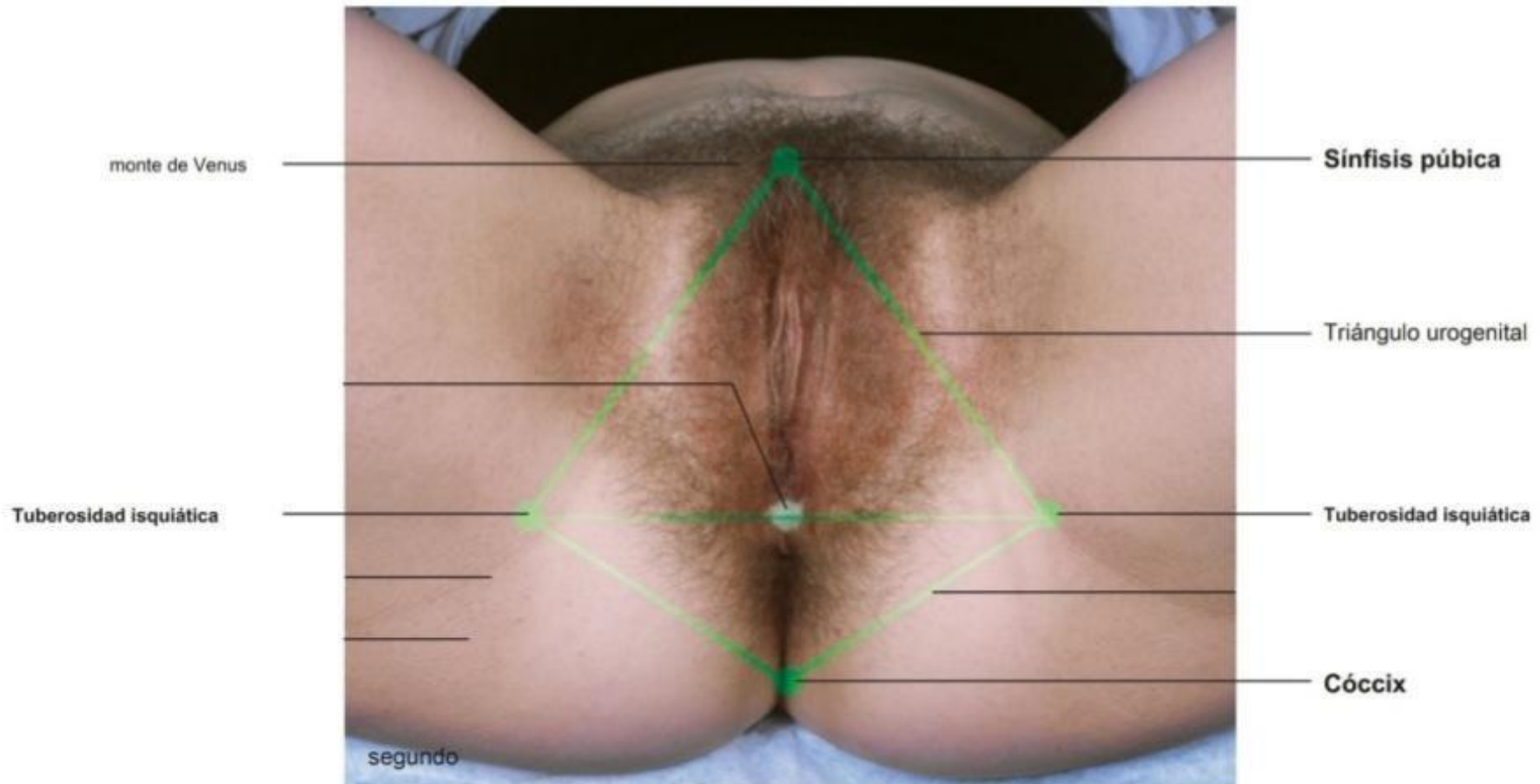
*La Vagina es la principal vista del aparato reproductor femenino, ya que cuenta con varias partes que lo conforman formando un solo segmento.*



*La Vagina se encuentra en la region anatomica de las superficies externas de los huesos coxales, el sacro y el coccix asociado con el miembro inferior.*

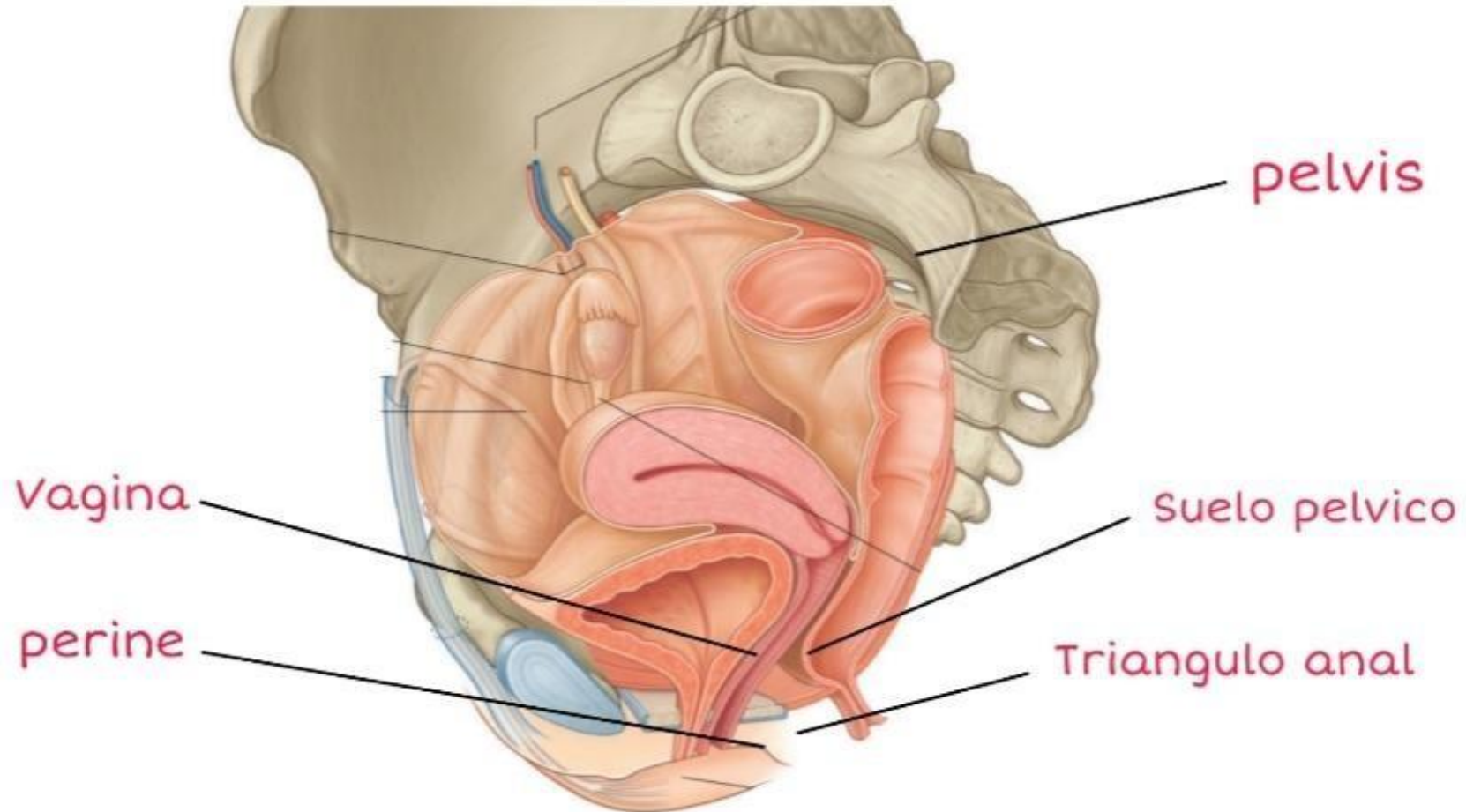


*En la parte transversal inferior se observa la entrada a la vulva la cual esta rodeada por el triangulo urogenital que lo conforman el monte de venus, sinfisis pubica, ambas tuberosidades izquiaticas y el coccix.*





*La vagina es el organo copulador femenino. Se trata de un conducto fibromuscular distensible que se extiende desde el perine hasta la cavidad pelvica atravesando el suelo pelvico*

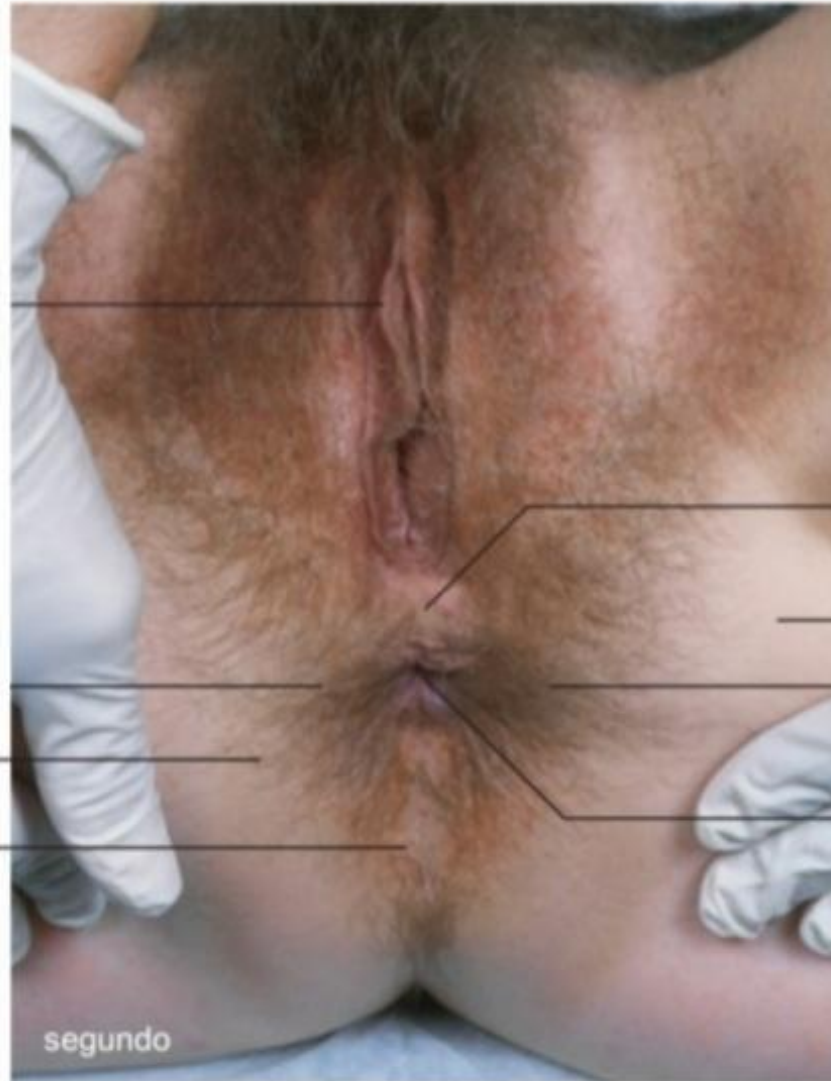



Triángulo anal

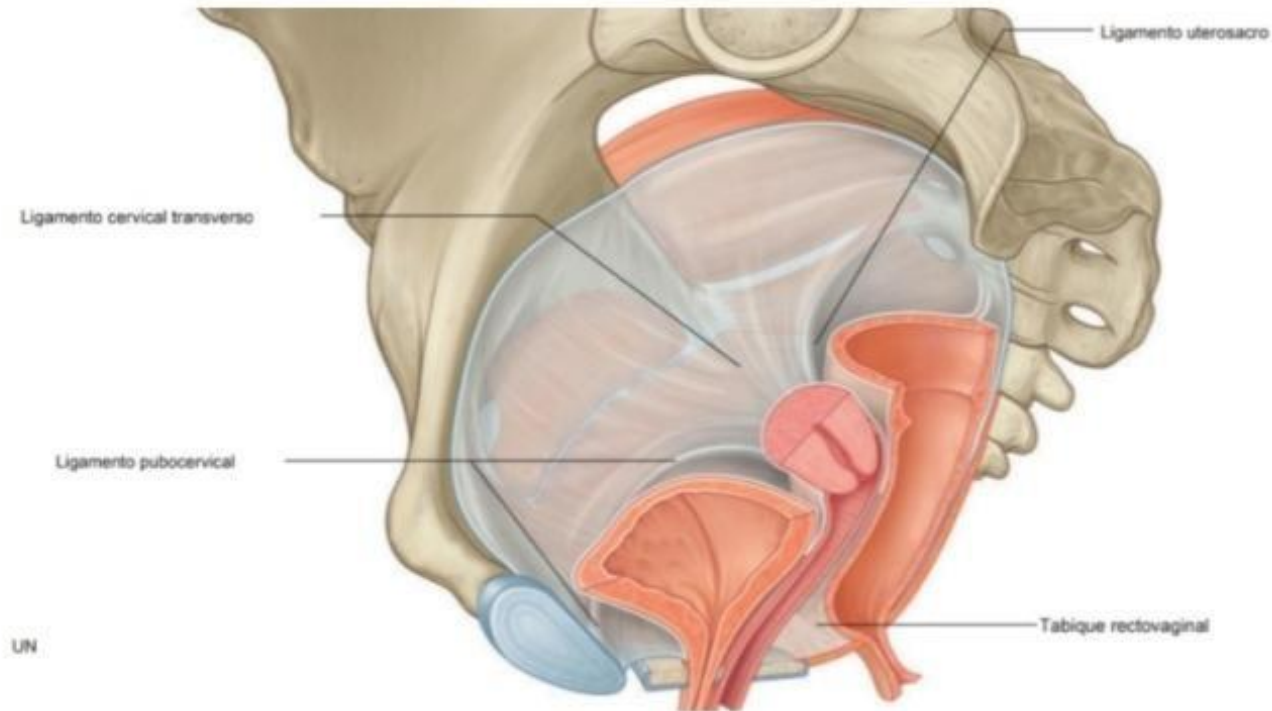
Cóccix

Posición del cuerpo perineal

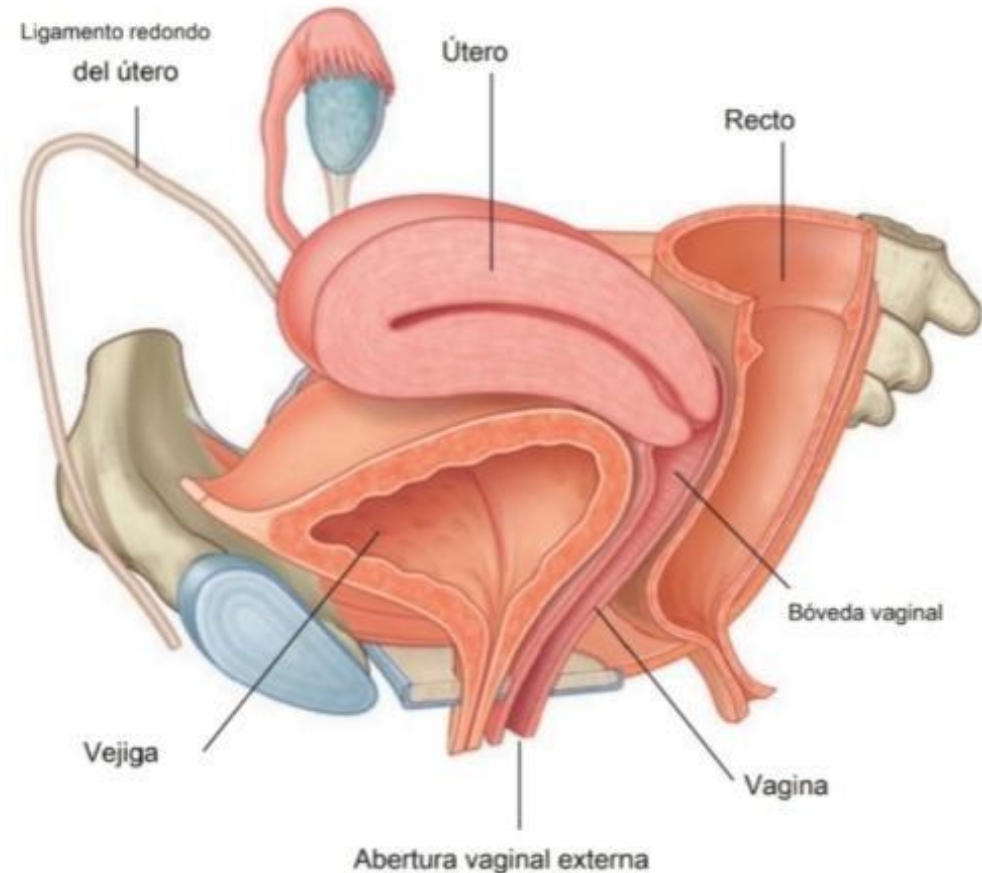


segundo

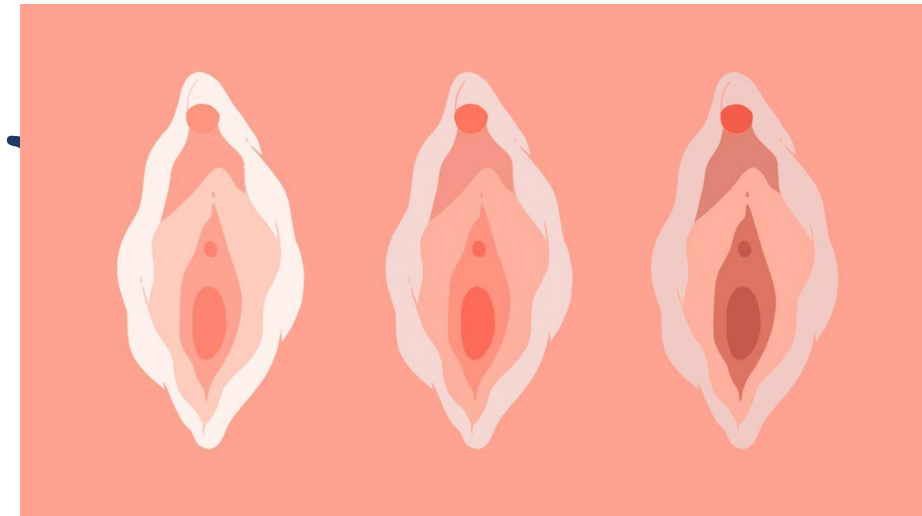
*En las mujeres, hay un tabique rectovaginal que separa la superficie posterior de la vagina del recto, Las condensaciones de la fascia forman ligamentos que se extienden desde el cuello hasta las paredes anterior (ligamento pubocervical) lateral (ligamento transversocervical o cardinal) y posterior (ligamento uterosacro) de la pelvis.*



*El extremo interno del conducto se ensancha para formar una region denominada cupula vaginal. La pared anterior de la vagina se relaciona con la base de la vejiga y con la uretra, la uretra se encuentra incluida, o fusionada, en la pared vaginal anterior. En su cara posterior, la vagina se relaciona principalmente con el recto.*

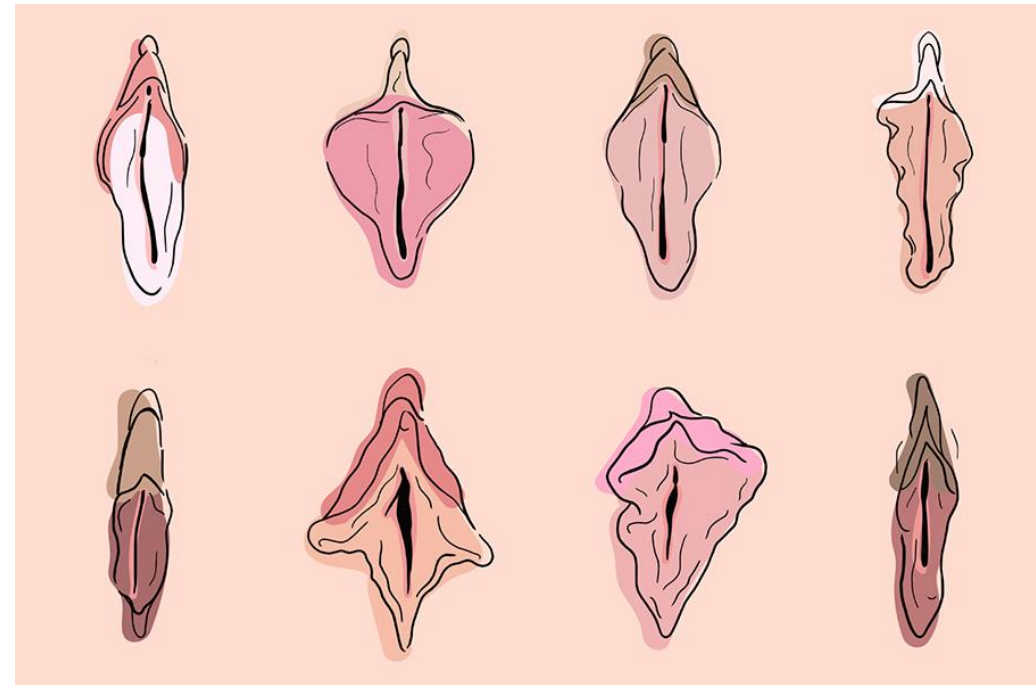


# VUL





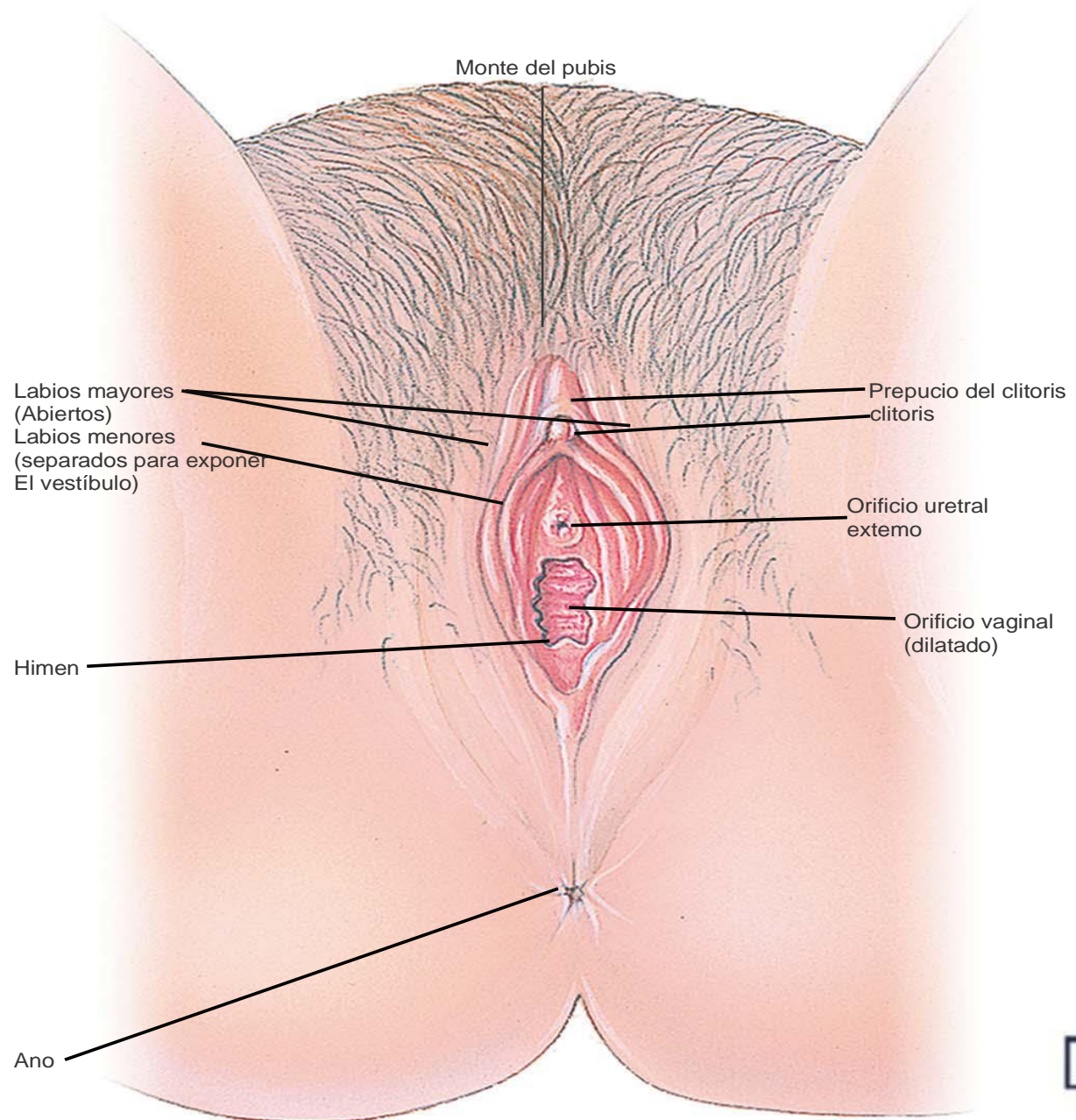
Hace referencia a los genitales externos de la mujer, sin embargo no todas suelen ser iguales.

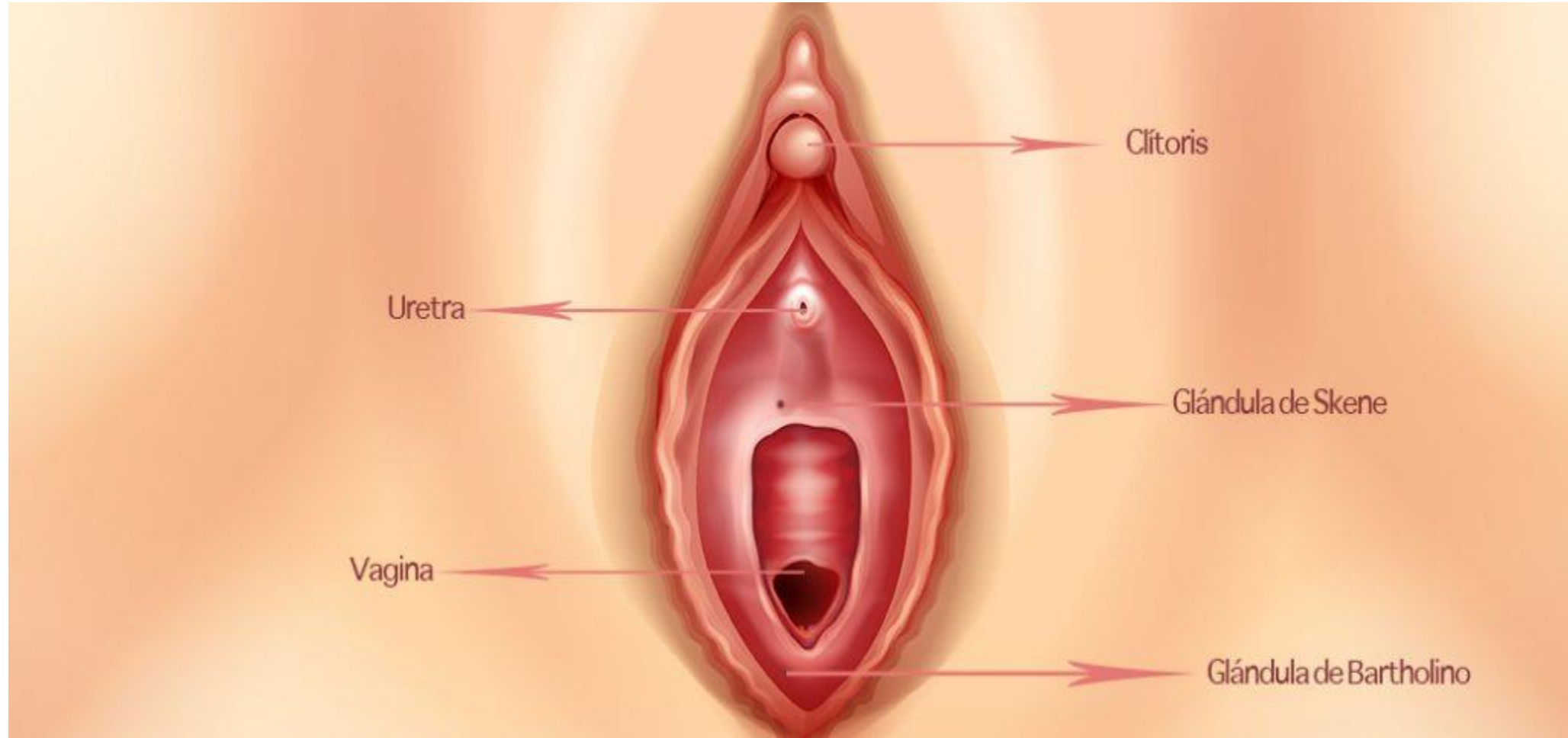




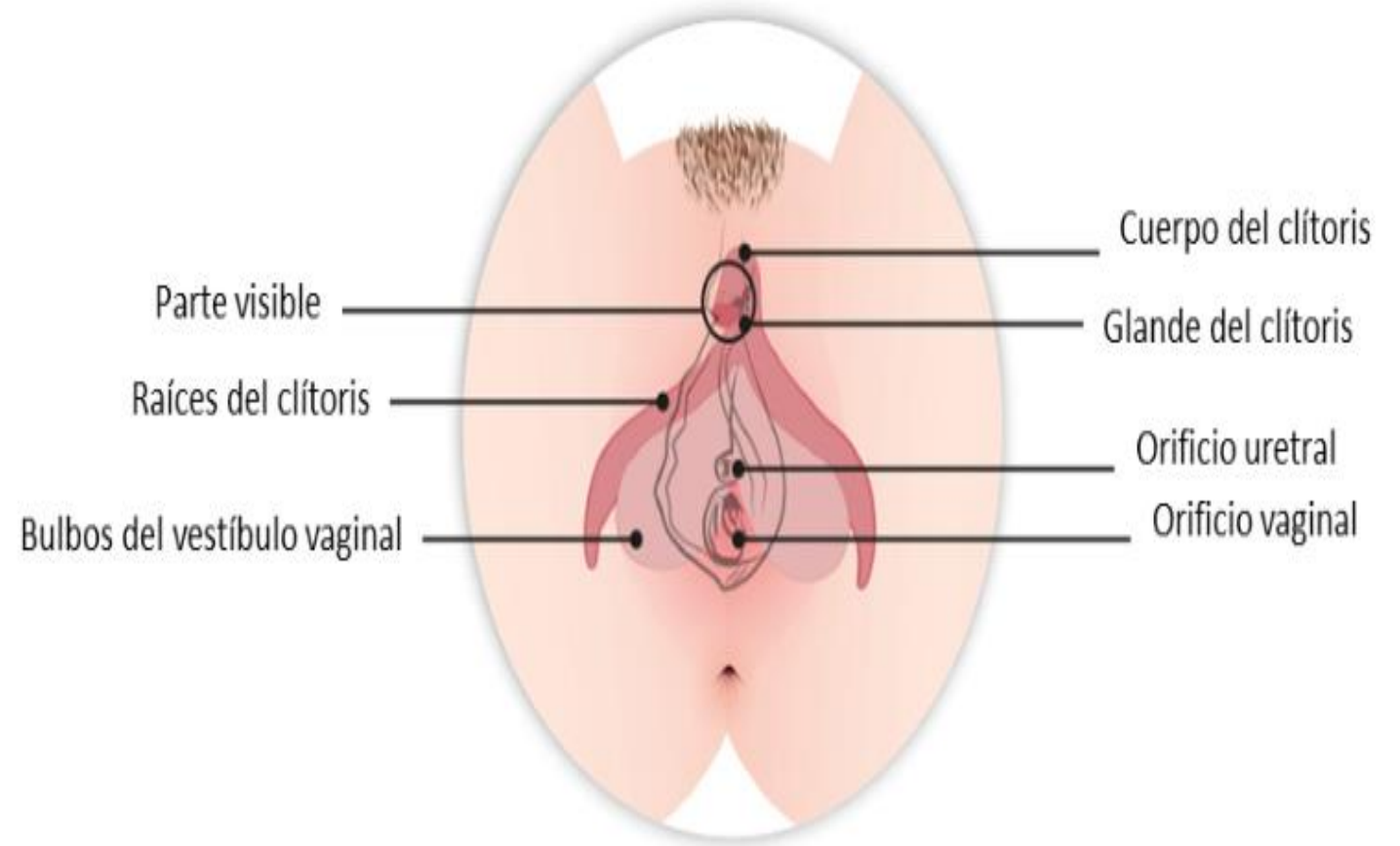
Esta constituida por:

- Monte del pubis
- Labios mayores
- Labios menores
- Clítoris
- Orificio uretral
- Orificio uretral externo
- Orificio vaginal dilatado





- El bulbo del vestíbulo está formado por dos masas alargadas de tejido eréctil y están ubicadas por debajo de los labios, a cada lado del orificio vaginal. El bulbo del vestíbulo se llena de sangre y crece durante la excitación sexual; de este modo, se estrecha el orificio vaginal y se produce presión sobre el pene durante el acto sexual. El bulbo del vestíbulo es homólogo del cuerpo esponjoso y el bulbo del pene en el hombre.





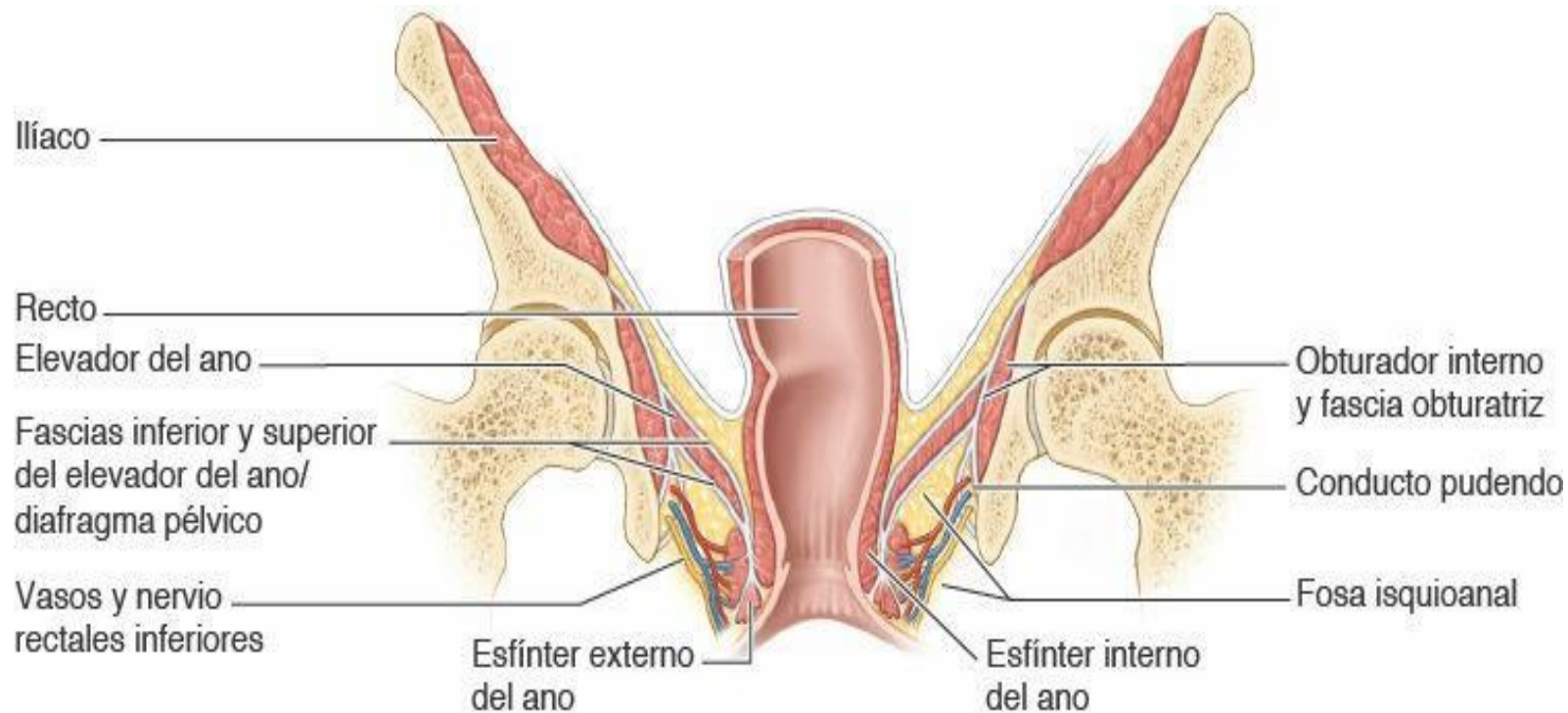
PERINE



# PERINE

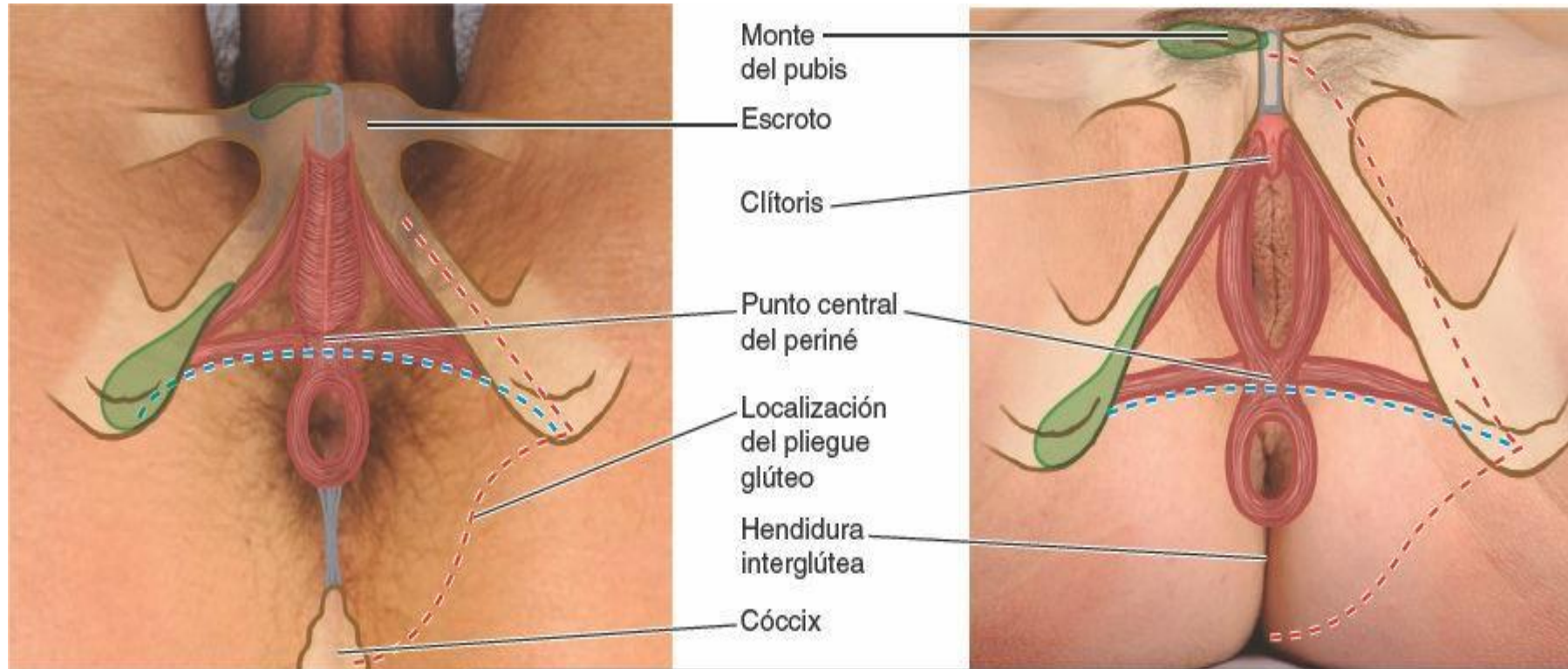
## ¿Qué es periné?

El periné hace referencia al comportamiento superficial del organismo limitado por la abertura inferior a la pelvis y separado de la cavidad pélvica por la fascia que cubre cara inferior del diafragma pélvico, formado por los músculos elevador del ano y coccígeo.



Vista anterior de una sección coronal esquemática

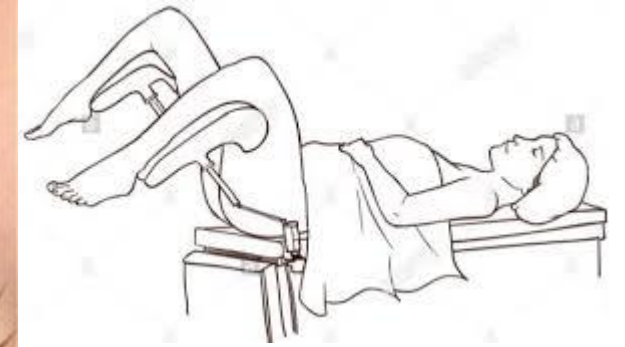
En la posición anatómica, la posición del periné (región perineal) es la región estrecha entre las porciones proximales de los músculos.



Vistas Inferiores  
(posición de litotomía)

- - - Línea que divide la región perineal en triángulo urogenital (anterior a la línea) y triángulo anal

- - - Contorno de la región perineal  
■ Estructura ósea palpable



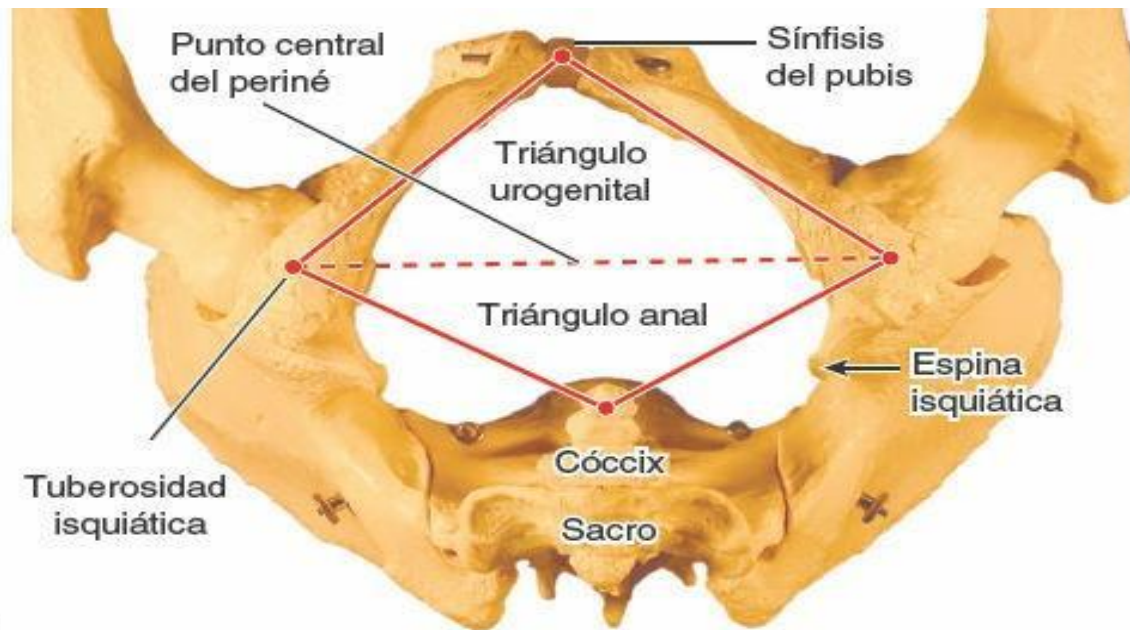
## Estructuras que forman los límites del periné

Las estructuras que forman los límites del periné (comportamiento perineal) son:

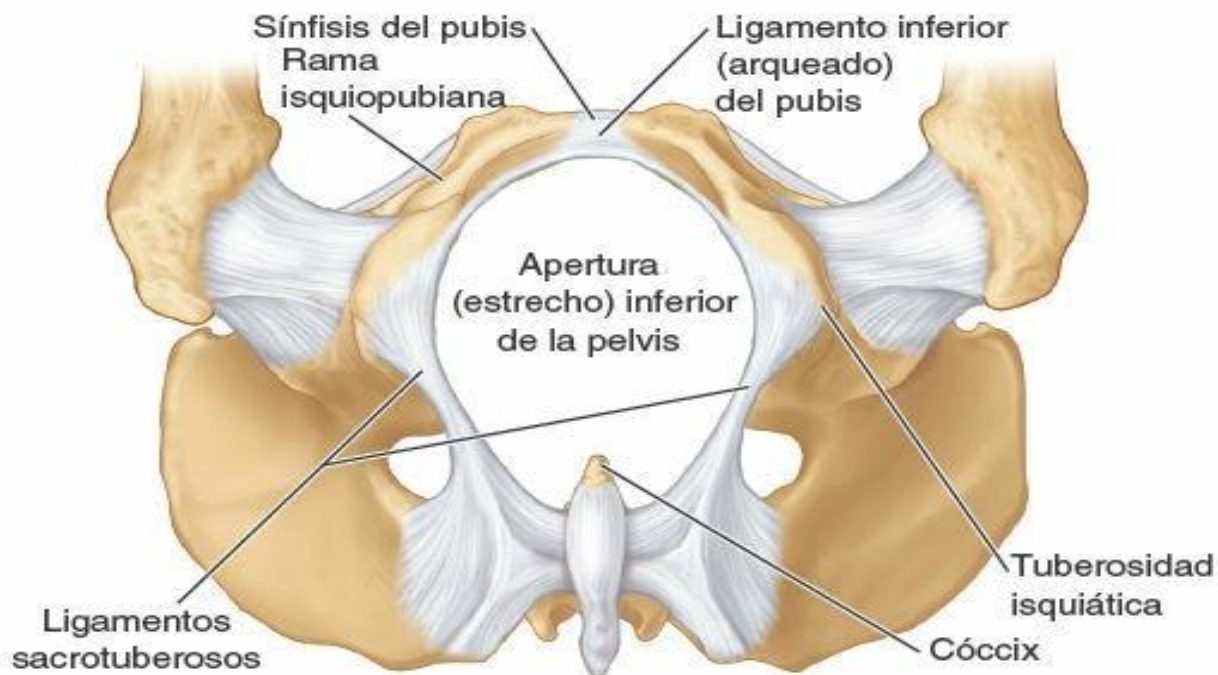
- La sínfisis del pubis, anteriormente.
- Las ramas isquiopúbicas ( las ramas púbicas inferior y las ramas isquiáticas combinadas), anterolateralmente.



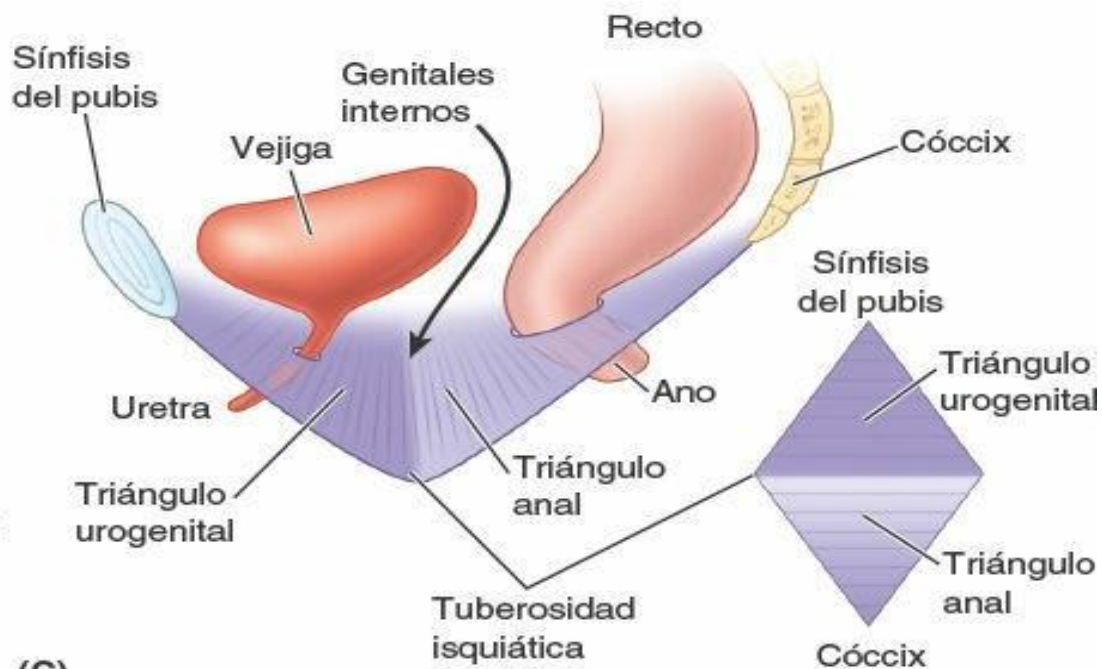




(A) Pelvis femenina, vista Inferior



(B) Pelvis femenina, vista Inferior (posición de Ilotomía)



(C)

# Limites y configuración del periné

- A) Cintura pélvica en la cual se observan las estructuras óseas que limitan el periné.
- B) Estructura osteofibrosas que limitan el estrecho (abertura) inferior de la pelvis
- C) Los dos triángulos (urogenital y el anal) que conjuntamente forman el periné no se encuentran en el mismo plano.

- Las tuberosidades isquiáticas, lateralmente.
- Los ligamentos sacrotuberosos, psteolateralmente.
- La parte mas inferior del sacro y el cóccix, posteriormente.





Una línea transversal que une los extremos anteriores de las tuberosidades isquiáticas divide el periné romboidal en dos triángulos, cuyos planos oblicuos se cruzan en la línea transversal.

Se muestra en la imagen anterior **B) y C)**.

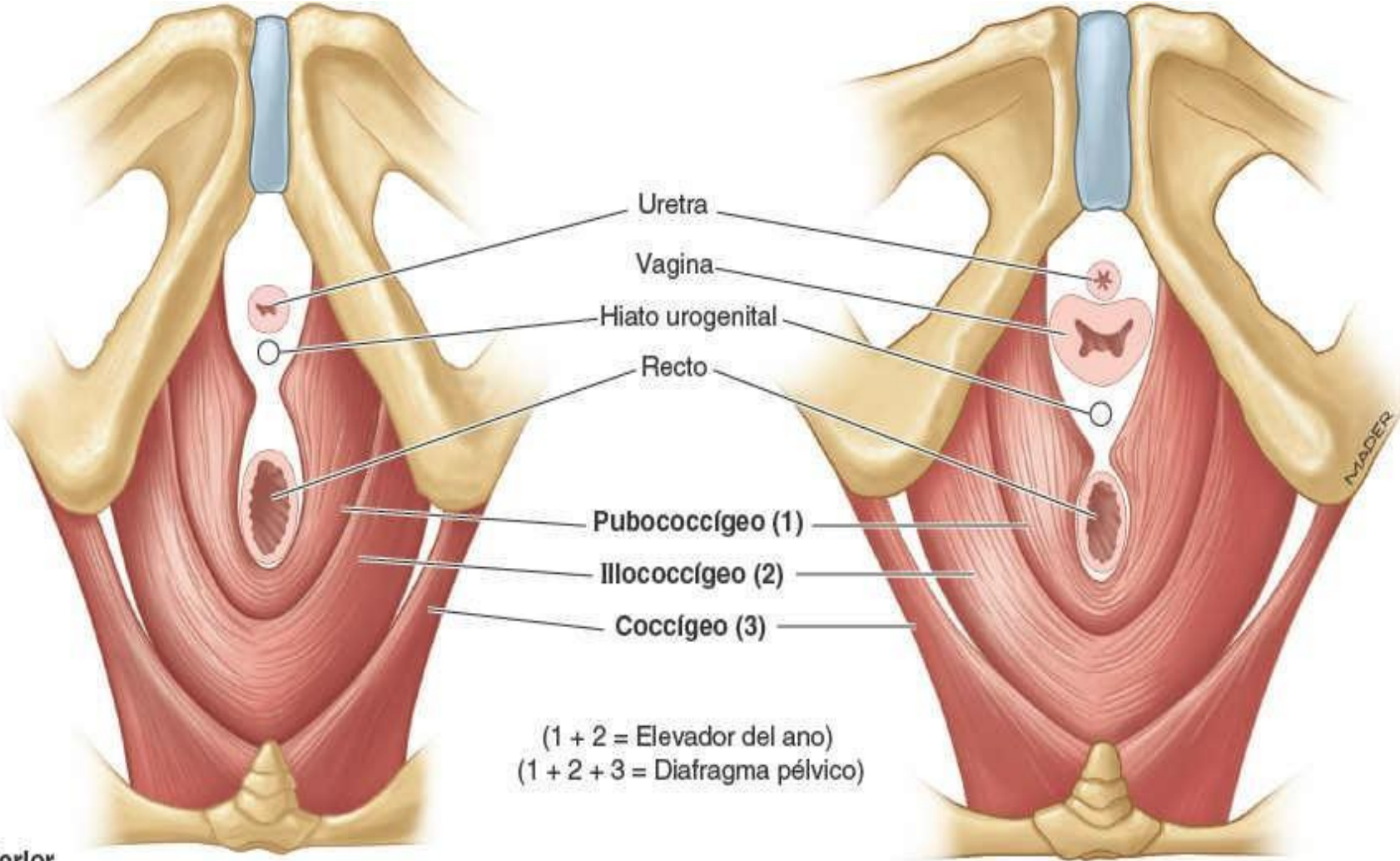
El triángulo anal se sitúa posteriormente a esta línea y sus principales estructuras profundas y superficiales son el conducto anal y su orificio, el ano, situadas centralmente y rodeadas por grasa isquioanal.

El triángulo urogenital es anteriormente a dicha línea. A diferencia del triángulo anal, que es abierto, el triángulo urogenital está <cerrado> por la membrana perineal, una delgada lámina de fuerte fascia profunda que se tensa entre los lados derecho e izquierdo del arco de la pubis,

Como se muestra en la siguiente imagen **(C)**



Así la membrana perineal llena el espacio anterior en el diafragma pélvico (el hiato urogenital,(A), pero es atravesada por la uretra, en ambos sexos, y por la vagina en la mujer.



(1 + 2 = Elevador del ano)  
(1 + 2 + 3 = Diafragma pélvico)

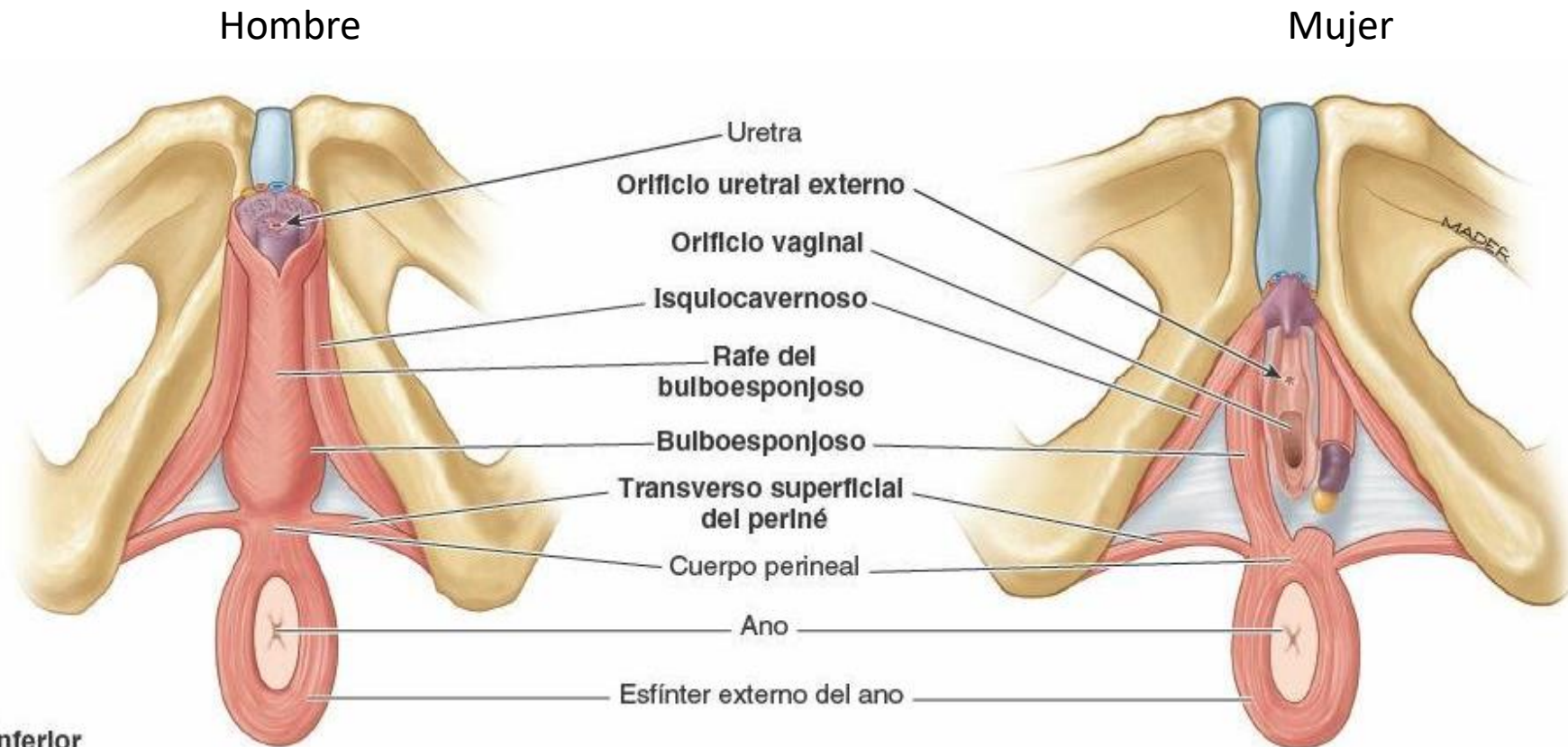
(A) Vista Inferior

Hombre

Mujer



El punto medio de la línea que une las tuberosidades isquiáticas es en el punto central del periné. Aquí se localiza el cuerpo perineal, que es una masa irregular de tamaño y consistencia variables que contiene fibras colágenas y elásticas, y músculo esquelético y liso. **(E)**



(E) Vista Inferior

## ¿ Donde se sitúa el cuerpo perineal?

El cuerpo perineal se sitúa profundo a la piel, cubierto por una capa relativamente delgada de tejido subcutáneo, posterior al vestíbulo de la vagina, y anterior al ano y el conducto anal.

El cuerpo perineal es el lugar donde convergen y se entrelazan fibras de varios músculos:

- Bulboesponjoso.
- Esfínter externo del ano.
- Músculos perineales transversos superficiales y profundos.
- Haces de musculo liso y voluntario desde el esfínter externo de la uretra, el elevador del ano y las capas musculares del recto.



# Fascias perineales

Las fascia perineal consta de capas superficiales y profundas. El tejido subcutáneo del periné, al igual que el de la pared inferior del abdomen, consta de una **capa de tejido adiposo** superficial y una **capa membranosa** profunda, la fascia perineal (superficial) fascia de colles).

En la mujer, la **capa adiposa de tejido subcutáneo del periné** forma la masa de los labios mayores y el monte de la pubis, y se continua, anterior y superiormente, con la capa adiposa del tejido subcutáneo del abdomen (fascia de camper).





# Espacio perineal superficial

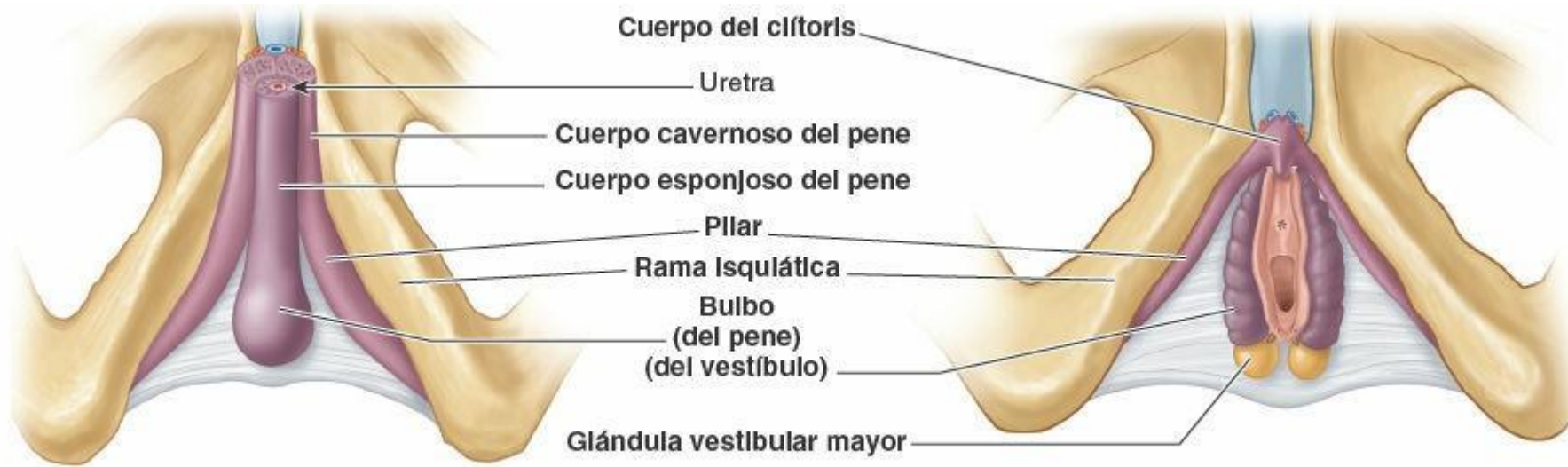El espacio perineal o comportamiento superficial del periné es un espacio potencial entre la capa del tejido subcutáneo y al membrana perineal limitado lateralmente por las ramas esquiopubianas.

Se mostraran en las siguientes imágenes

En la mujer, el espacio perineal superficial contiene:

- El clítoris y los músculos asociados (isquiocavernosos).
- Los bulbos del vestíbulo y el musculo circundante (bulboesponjoso).
- Las glándulas vestibulares mayores
- Los músculos superficiales del periné.
- Los vasos y nervios relacionados (ramos perineales profundos de los vasos pudendos internos y los nervios pudendos).

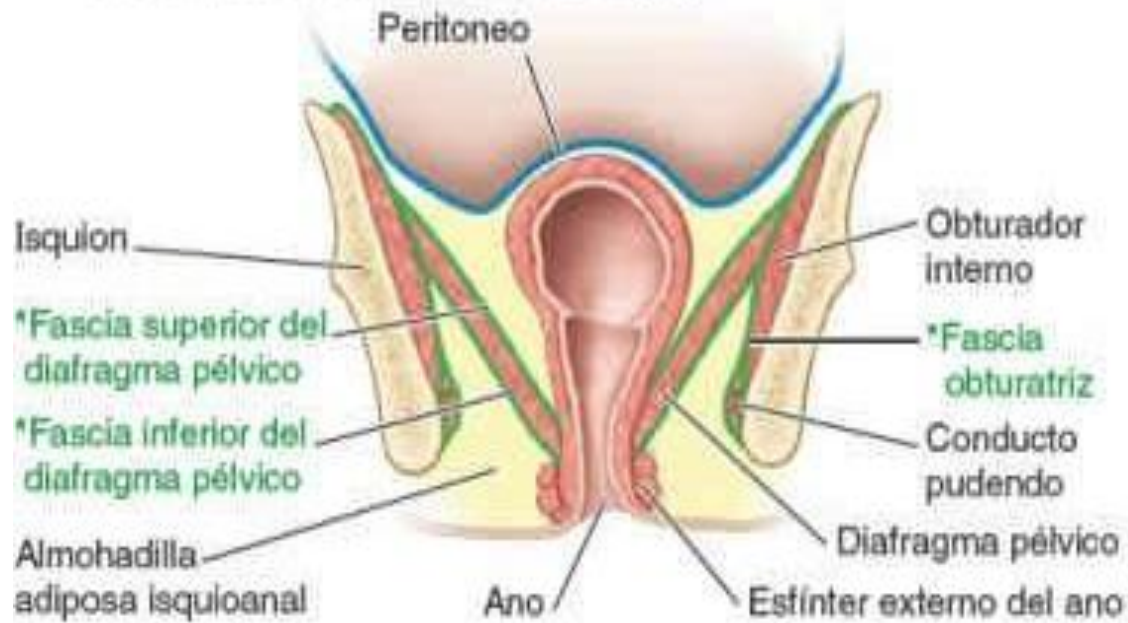



(D) Vista Inferior

Hombre

Mujer



(E) Vista anterior de una sección coronal por el plano señalado en (A) y (B)

El espacio perineal profundo contiene los cuerpos eréctiles y los músculos asociados a ellos.

# Espacio perineal profundo (bolsa profunda del periné)

El espacio perineal profundo, o bolsa profunda del periné, está limitado inferiormente por la membrana perineal, superiormente por la fascia inferior del diafragma pélvico y lateralmente por la porción inferior de la fascia obturatriz (que cubre el músculo obturador interno).

Comprende los recesos anteriores de las fosas isquioanales, llenos de grasa.  
El límite superior en la región del hiato urogenital no está diferenciado.

En la mujer el espacio perineal profundo contiene:

- El clítoris y los músculos asociados (isquiocavernosos).
- Los bulbos del vestíbulo y el músculo circundante (bulboesponjoso).
- glándulas vestibulares mayores.
- Los músculos transversos superficiales del periné.
- Los vasos y nervios relacionados (ramos perineales profundos de los vasos pudendos internos y los nervios pudendos).



**TABLA 6-8. ARTERIAS DEL PERINÉ**

Arteria	Origen	Recorrido	Distribución en el periné
<b>Pudenda interna</b>	División anterior de la arteria ilíaca interna	Abandona la pelvis a través del foramen isquiático mayor; se incurva alrededor de la espina isquiática para entrar en el periné por el foramen isquiático menor; entra en el conducto pudendo	Arteria principal del periné y los órganos genitales externos
<b>Rectal inferior</b>	Arteria pudenda interna	Se origina a la entrada del conducto pudendo; cruza la fosa isquioanal hacia el canal anal	Canal anal, inferior a la línea pectínea; esfínteres anales; piel perianal
<b>Perineal</b>		Se origina dentro del conducto pudendo; a su salida pasa hacia el espacio perineal superficial	Músculos superficiales del periné y escroto en el hombre; vestíbulo en la mujer
<b>Escrotal (♂) o labial (♀) posterior</b>	Rama terminal de la arteria perineal	Discurre en el tejido subcutáneo de la porción posterior del escroto o los labios pudendos mayores	Piel del escroto o labios pudendos mayores y menores
<b>Arteria del bulbo del pene (♂) o del bulbo del vestíbulo (♀)</b>		Atraviesa la membrana perineal para alcanzar el bulbo del pene o el vestíbulo de la vagina	Bulbo del pene (incluida la uretra bulbar) y glándula bulbouretral (hombre) o bulbo del vestíbulo y glándula vestibular mayor (mujer)
<b>Arteria profunda del pene (♂) o del clítoris (♀)</b>	Rama terminal de la arteria pudenda interna	Atraviesa la membrana perineal para entrar en los pilares de los cuerpos cavernosos del pene o del clítoris; sus ramas discurren proximal y distalmente	Irriga la mayor parte del tejido eréctil de los cuerpos cavernosos del pene o del clítoris a través de las arterias helicinas
<b>Arteria dorsal del pene (♂) o del clítoris (♀)</b>		Pasa al espacio profundo, atraviesa la membrana perineal y pasa a través del ligamento suspensorio del pene o del clítoris, para discurrir sobre el dorso del pene o del clítoris	Espacio perineal profundo; piel del pene; fascia del pene o del clítoris; porción distal del cuerpo esponjoso del pene, incluida la porción esponjosa de la uretra; glande del pene o del clítoris
<b>Pudenda externa, ramas superficial y profunda</b>	Arteria femoral	Discurre medialmente a través del muslo, para alcanzar la cara anterior del triángulo urogenital	Cara anterior del escroto y piel de la raíz del pene, en el hombre; monte del pubis y cara anterior de los labios pudendos, en la mujer



**TABLA 6-9. MÚSCULOS DEL PERINÉ**

Músculo	Origen	Recorrido y distribución	Inervación	Acción(es) principal(es)
<b>Esfínter externo del ano</b>	Piel y fascia que rodea al ano y al cóccix, a través del ligamento anococcígeo	Rodea las caras laterales del canal anal y se inserta en el cuerpo perineal	Nervio anal inferior, ramo del nervio pudendo (S2-S4)	Constríñe el canal anal durante el peristaltismo, retiene la defecación; sostiene y fija el cuerpo perineal y el suelo de la pelvis
<b>Bulboesponjoso</b>	<i>Hombre:</i> rafe medio en la cara ventral del bulbo del pene; cuerpo perineal	<i>Hombre:</i> rodea las caras laterales del bulbo del pene y la porción más proximal del cuerpo del pene, insertándose en la membrana perineal, la cara dorsal de los cuerpos esponjosos y cavernosos, y la fascia del bulbo del pene	Ramo muscular (profundo) del nervio perineal, ramo del nervio pudendo (S2-S4)	<i>Hombre:</i> sostiene y fija el cuerpo perineal/suelo de la pelvis; comprime el bulbo del pene para expulsar las últimas gotas de orina/semén; ayuda a la erección, comprimiendo el flujo de salida a través de la vena profunda del periné e impulsando sangre desde el bulbo al cuerpo del pene
	<i>Mujer:</i> cuerpo perineal	<i>Mujer:</i> pasa a cada lado de la porción inferior de la vagina, englobando el bulbo y la glándula vestibular mayor; se inserta en el arco del pubis y la fascia de los cuerpos cavernosos del clítoris		<i>Mujer:</i> sostiene y fija el cuerpo perineal/suelo de la pelvis; «esfínter» de la vagina; ayuda a la erección del clítoris (y quizás del bulbo del vestíbulo); comprime la glándula vestibular mayor
<b>Isquiocavernoso</b>	Cara interna de la rama isquiopubiana y tuberosidad isquiática	Abraza el pilar del pene o del clítoris; se inserta en las caras inferior y medial del pilar y en la membrana perineal, medial al pilar	Ramo muscular (profundo) del nervio perineal, ramo del nervio pudendo (S2-S4)	Mantiene la erección del pene o el clítoris, al comprimir el flujo de salida venoso e impulsar sangre desde la raíz al cuerpo del pene o del clítoris
<b>Transverso superficial del periné</b>		Discurre a lo largo de la cara inferior del borde posterior de la membrana perineal hasta el cuerpo perineal		Sostienen y fijan el cuerpo perineal/suelo pélvico para sostener las vísceras abdominopélvicas y resistir el aumento de la presión intraabdominal
<b>Transverso profundo del periné</b>		Discurre a lo largo de la cara superior del borde posterior de la membrana perineal hasta el cuerpo perineal y el esfínter externo del ano		
<b>Esfínter externo de la uretra</b>	(Sólo la porción del compresor de la uretra)	Rodea la uretra superior a la membrana perineal <i>Hombre:</i> también asciende por la cara anterior de la próstata. <i>Mujer:</i> algunas fibras rodean también la vagina (esfínter uretrovaginal)	Nervio dorsal del pene o del clítoris, ramo terminal del nervio pudendo (S2-S4)	Comprime la uretra para mantener la continencia urinaria <i>Mujer:</i> la porción del esfínter uretrovaginal también comprime la vagina

## Músculos del periné en la mujer

Los músculos superficiales del periné son el transverso superficial del periné, el isquiocavernoso y el bulboesponjoso. En la tabla 6-9 se proporcionan detalles de sus inserciones, inervación y acciones.



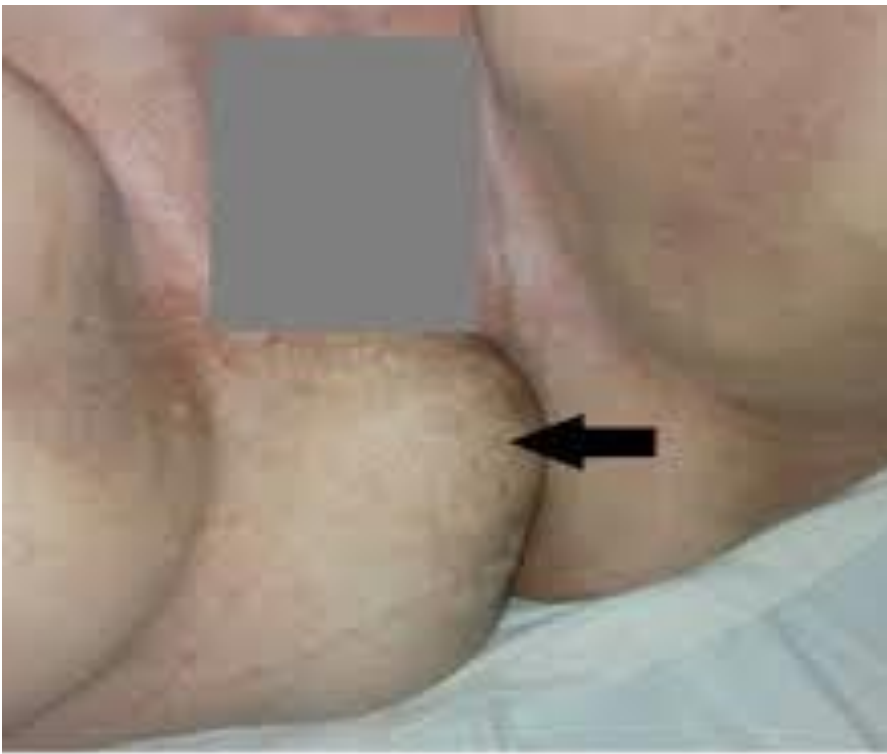

**TABLA 6-10. NERVIOS DEL PERINÉ**

Nervio	Origen	Recorrido	Distribución
<b>Nervios labiales anteriores (♀); nervios escrotales anteriores (♂)</b>	Porción terminal del nervio ilioinguinal (L1)	Nace cuando el ilioinguinal abandona el anillo inguinal superficial; pasa anterior e inferiormente	<i>En mujeres</i> , sensitivo para el monte del pubis y la parte anterior de los labios pudendos mayores; <i>en hombres</i> , sensitivo para la región púbica, piel del pene proximal, cara anterior del escroto y muslo adyacente
<b>Ramo genital del nervio genitofemoral</b>	Nervio genitofemoral (L1 y L2)	Emerge a través del anillo inguinal superficial o junto a él	<i>En mujeres</i> , sensitivo para la porción anterior de los labios pudendos mayores; <i>en hombres</i> , motor para el músculo cremáster, sensitivo para la cara anterior del escroto y el muslo adyacente
<b>Ramo perineal del nervio cutáneo femoral posterior</b>	Nervio cutáneo femoral posterior (S1-S3)	Nace profundo al borde inferior del glúteo mayor; pasa medialmente sobre el ligamento sacrotuberoso para discurrir paralelo a la rama isquiopubiana	Sensitivo para el periné lateral (labios pudendos mayores en ♀, escroto en ♂), surco genitofemoral y porción medial más superior del muslo; puede solaparse con porciones laterales del periné innervadas por el nervio pudendo
<b>Nervios clúneos inferiores</b>	Nervio cutáneo femoral posterior (S1-S3)	Nacen profundos y emergen desde el borde inferior del glúteo mayor, ascendiendo por el tejido subcutáneo	Piel de la región glútea (nalga) inferior e inferolateral (pliegue glúteo y área superior a éste)
<b>Nervio pudendo (S2-4)</b>	Plexo sacro (ramos anteriores de S2-S4)	Abandona la pelvis a través de la porción infrapiriforme del foramen isquiático mayor; pasa posterior al ligamento sacroespinoso; entra en el periné a través del foramen isquiático menor, dividiéndose inmediatamente en ramos al entrar en el conducto pudendo	Motor para los músculos del periné y sensitivo para la mayoría de la región perineal a través de sus ramos, los nervios rectal inferior y perineal, y el nervio dorsal del clítoris o del pene
<b>Nervio anal (rectal) inferior</b>	Nervio pudendo (S3-S4)	Pasa medialmente desde la región de la espina isquiática (entrada del conducto pudendo) atravesando el cuerpo adiposo isquioanal	Esfínter externo del ano; participa en la innervación de la porción inferior y más medial del elevador del ano (puborrectal); sensitivo para el canal anal inferior a la línea pectínea y piel perianal
<b>Nervio perineal</b>	Nervio pudendo	Nace cerca de la entrada del conducto pudendo, discurrendo paralelo al nervio progenitor hasta el final del conducto, y luego pasa medialmente	Se divide en ramos superficial y profundo, el nervio labial o escrotal posterior y el nervio profundo del periné
<b>Nervios labiales posteriores (♀); nervios escrotales posteriores (♂)</b>	Ramo terminal superficial del nervio perineal	Nacen en el extremo anterior (terminal) del conducto pudendo, pasando medial y superficialmente	<i>En mujeres</i> , labios pudendos menores y todos los labios pudendos mayores excepto la parte anterior; <i>en hombres</i> , cara posterior del escroto
<b>Nervio perineal profundo</b>	Ramo terminal profundo del nervio perineal	Nace en el extremo anterior (terminal) del conducto pudendo, pasando primero medialmente y luego profundamente en el espacio perineal superficial	Motor para los músculos del espacio perineal superficial (isquiocavernoso, bulboesponjoso y músculos perineales superficiales); <i>en mujeres</i> , sensitivo para el vestíbulo de la vagina y la porción inferior de la vagina



## Caso clínico



**Figura 1.** Hernia visible en región perineal posterior derecha

Factores de riesgo :

son la obesidad y los esfuerzos mantenidos, edad avanzada, la ascitis, las infecciones perineales a repetición, enfermedades del tejido conectivo, mesenterio demasiado largo, escisión de los músculos elevadores e irradiación pelviana y operación pélvica previa.

## Hernias perineales

# Conclusión del caso:

Es el caso de una paciente con hernia perineal posterior primaria.

**Caso clínico:** paciente de 44 años de edad, que en la región perineal tuvo un aumento de volumen en forma sacular, de 14 meses de evolución, el diagnóstico se determinó de forma clínica.

Se reparó el defecto con la resección del saco y con la colocación de una malla de polipropileno, en la actualidad la paciente se encuentra asintomática y sin recidivas después de un año de seguimiento.

## **Tratamiento quirúrgico:**

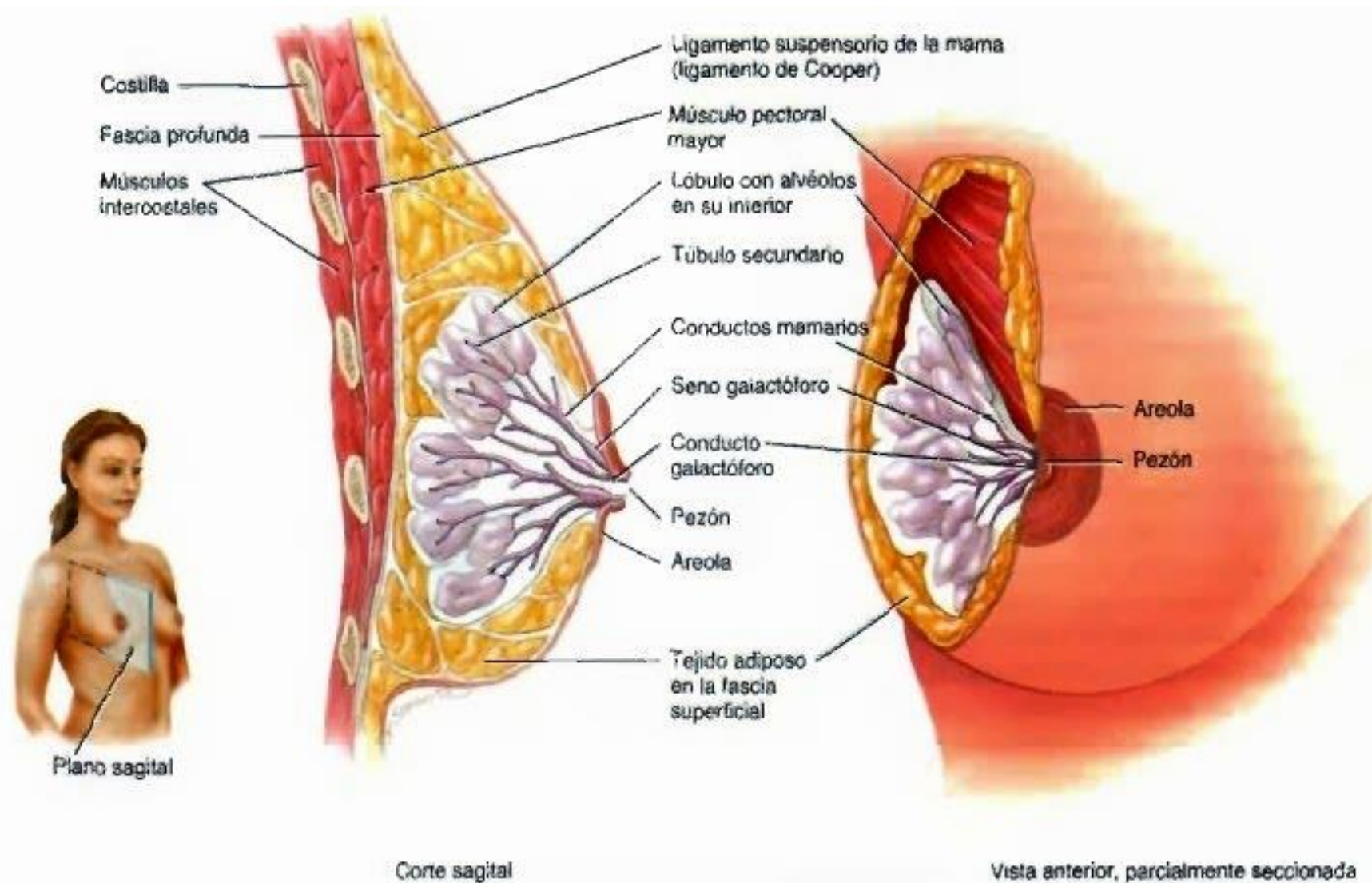
el abordaje perineal con hernioplastia puede ser una excelente alternativa para el tratamiento quirúrgico de las hernias perineales primarias, dejando la vía abdominal para los casos de recidiva, o cuando se sospeche la presencia de lesiones asociadas.



# GLANDULAS MAMARIAS



# Glándulas mamarias



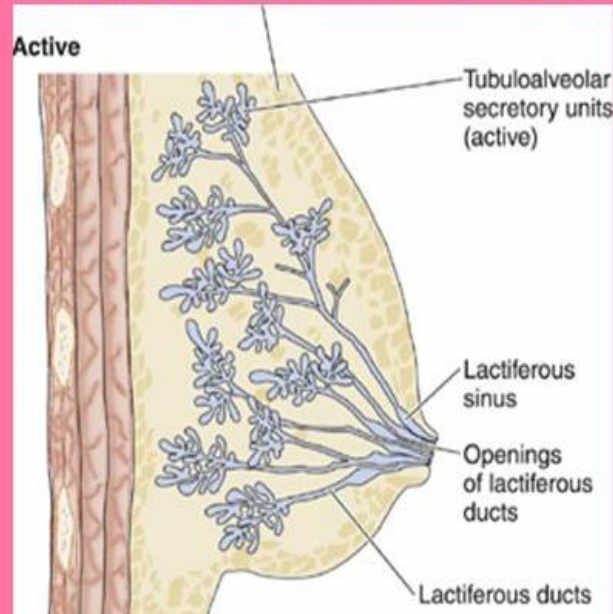
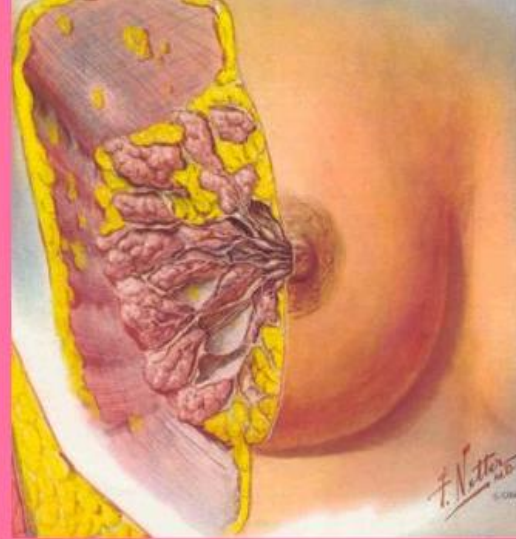Las mamas son glándulas sudoríparas que modificadas que producen leche.

Se sitúa sobre los músculos pectoral mayor y serrato anterior, con los cuales unidas mediante una capa de fascia profunda consiste en tejido conectivo denso irregular.



# Glándula mamarias

- **Cada lóbulo se compone de numerosos lobulillos.**
- **Se disponen radialmente alrededor del pezón y areola, separados por tejido conjuntivo y adiposo.**



Cada glándula mamaria posee una proyección pigmentada, el pezón contiene un montón de orificios apiñados estrechamente de los conductos galactóforos, por los cuales secreta leche.

El área pigmentada circular de la piel que rodea los pezones es la areola, de aspecto un tanto rugoso que contiene glándulas sebáceas modificadas.

Franjas de tejido conectivo, los llamados ligamentos suspensorios de Cooper, que tiene trayecto entre la piel y la fascia profunda, brindan sostén a las glándulas mamarias.

Las estructuras internas de la glándula mamaria son 15 a 20 lóbulos separados por tejido adiposo.

# Glándula mamarias

La cantidad de este último, no el volumen de leche producida, determina el tamaño de la mama.

En cada lóbulo existen varios compartimientos más pequeños, **los lobulillos**, consistentes en grupos de glándulas secretoras de leche, llamados **alveolos**, incluidos en el tejido conectivo.

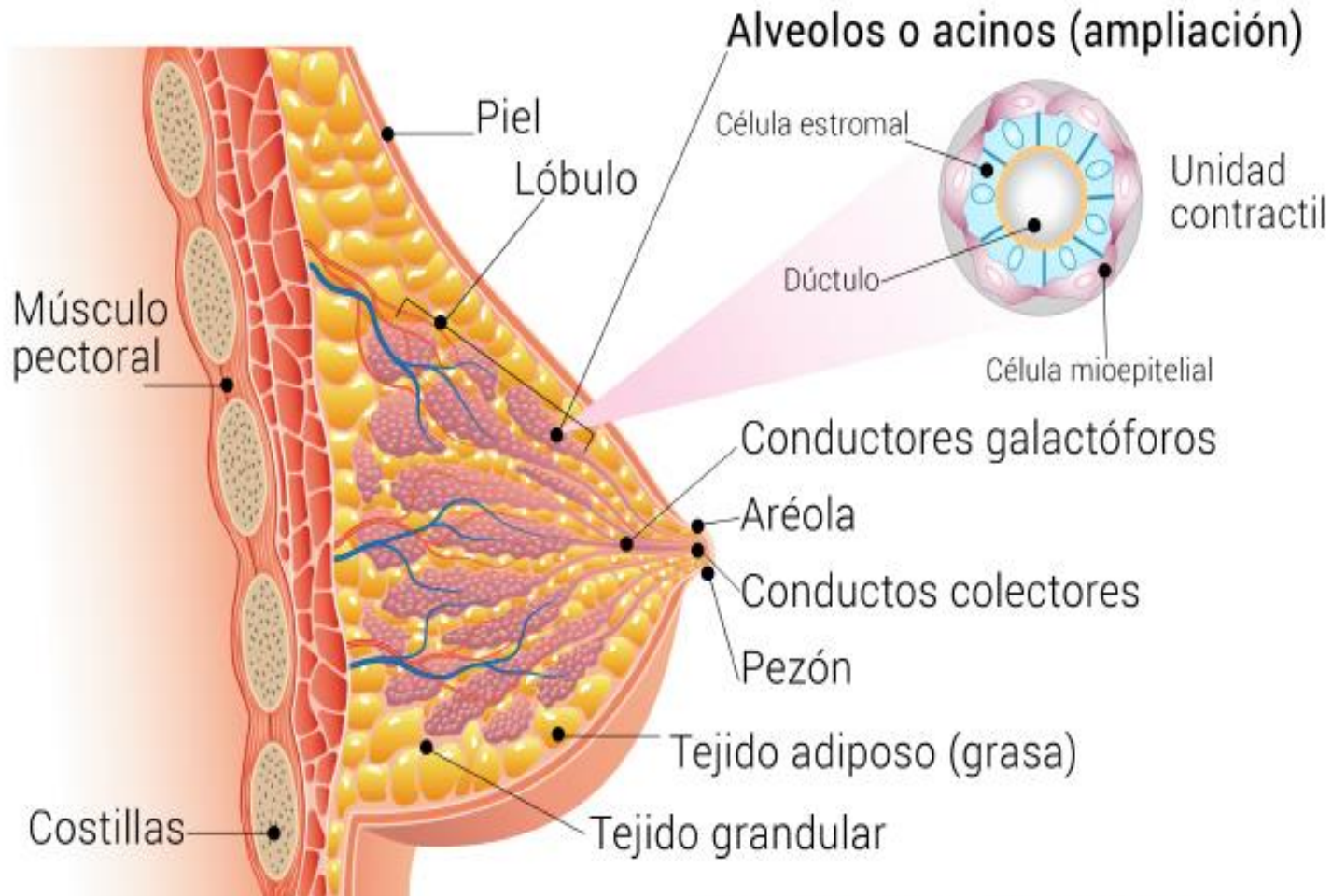
**Los rodean células ahusadas**, que reciben el calificativo de **mioepiteliales**, cuya contracción impulsa la leche hacia los pezones.

Al producirse la leche, pasa de los alveolos a un conjunto de tubos secundarios, y de estos conductos mamarios.

Cerca del pezón, estos se expanden y forman las llamadas **ampollas lactíferas**, donde se almacena algo de leche antes de su drenaje en un conducto galactóforo.



# Glándula mamarias



Anatomía de la glándula mamaria

Las funciones del alvéolo son:

Remover los nutrientes de la sangre.

Transformar estos nutrientes en leche.

Descargar la leche dentro del lumen.

# Función de las glándulas mamarias

Las funciones básicas de las glándulas mamarias son:

La síntesis, secreción y expulsión de la leche, que comprenden el fenómeno llamado **lactación**, relacionado con el embarazo y parto.

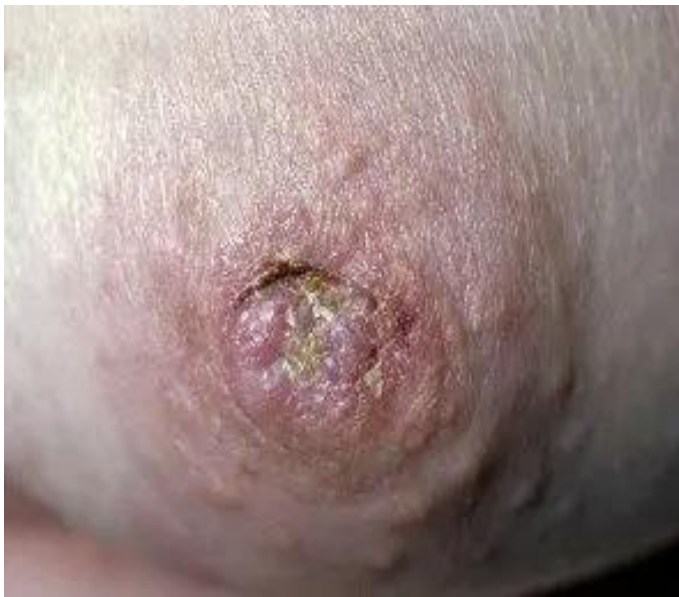La producción de leche se estimula en gran parte por la acción de la hormona **prolactina**, con aportaciones de la progesterona y estrógenos.

Originan su expulsión la **oxitocina**, que libera la adenohipófisis en respuesta a la succión del lactante en el pezón materno.





## Caso clínico



enfermedad de Paget mamaria

La enfermedad de Paget mamaria de la piel es una piel poco común cáncer caracterizado por un crónico eczema-me gusta erupción del pezón y adyacente areolar piel. También se llama enfermedad de Paget del pezón.

La enfermedad de Paget mamaria se diagnostica con mayor frecuencia entre los 50 y 60 años de edad. Es mucho más común en mujeres que en hombres.

La mayoría de las pacientes con enfermedad de Paget mamaria se quejan de una erupción cutánea con picazón y ardor en y alrededor del área del pezón. A veces la piel puede romperse y doler por la picazón.

Otros síntomas incluyen:

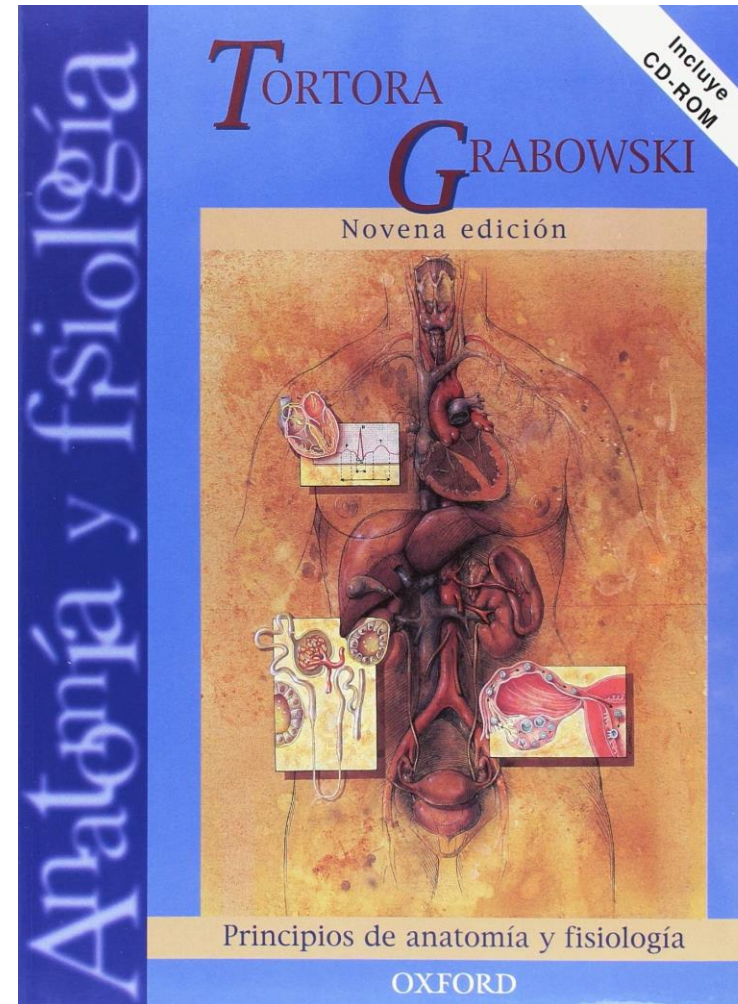
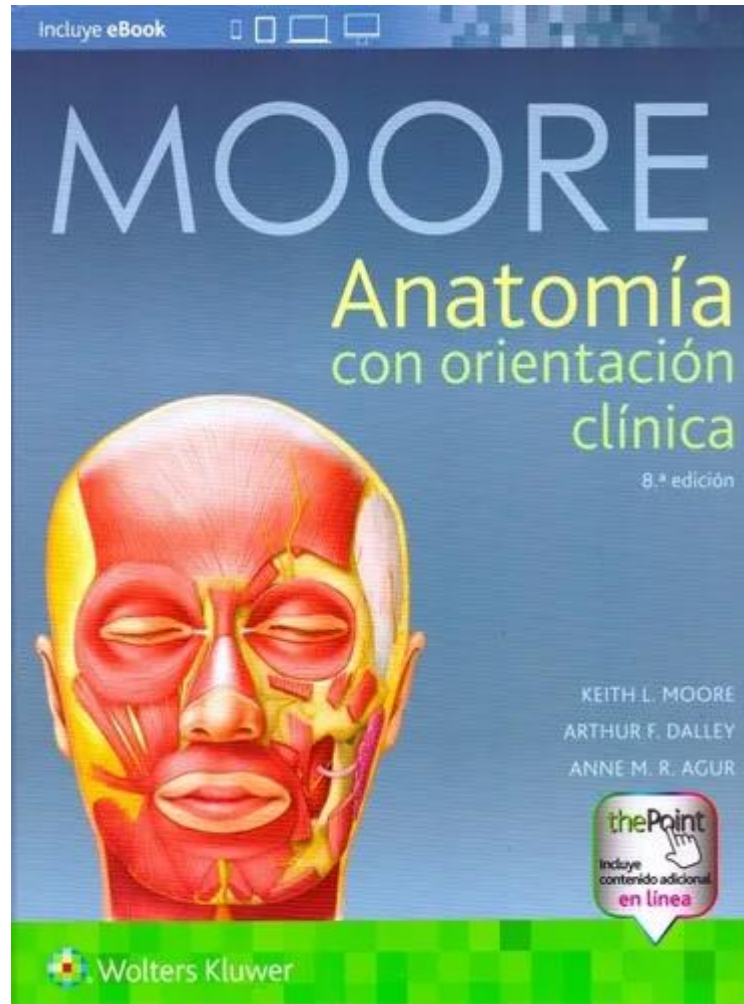
- Enrojecimiento
- Hinchazón
- Pezón rezumante descarga
- Escalada
- Secreción sanguinolenta del pezón
- Ulceración
- Inversión del pezón.





**GRACIAS POR LA ATENCIÓN.**

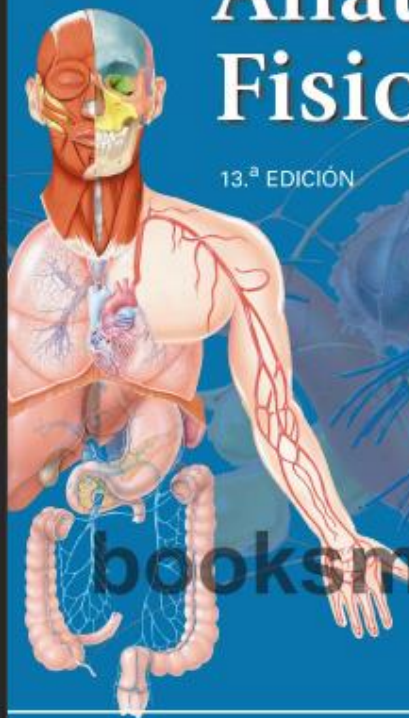
# Bibliograf



Tortora • Derrickson

# Principios de Anatomía y Fisiología

13.<sup>a</sup> EDICIÓN



[booksmedicos.org](http://booksmedicos.org)

SITIO WEB  
COMPLEMENTARIO



EDITORIAL MEDICA  
**panamericana**