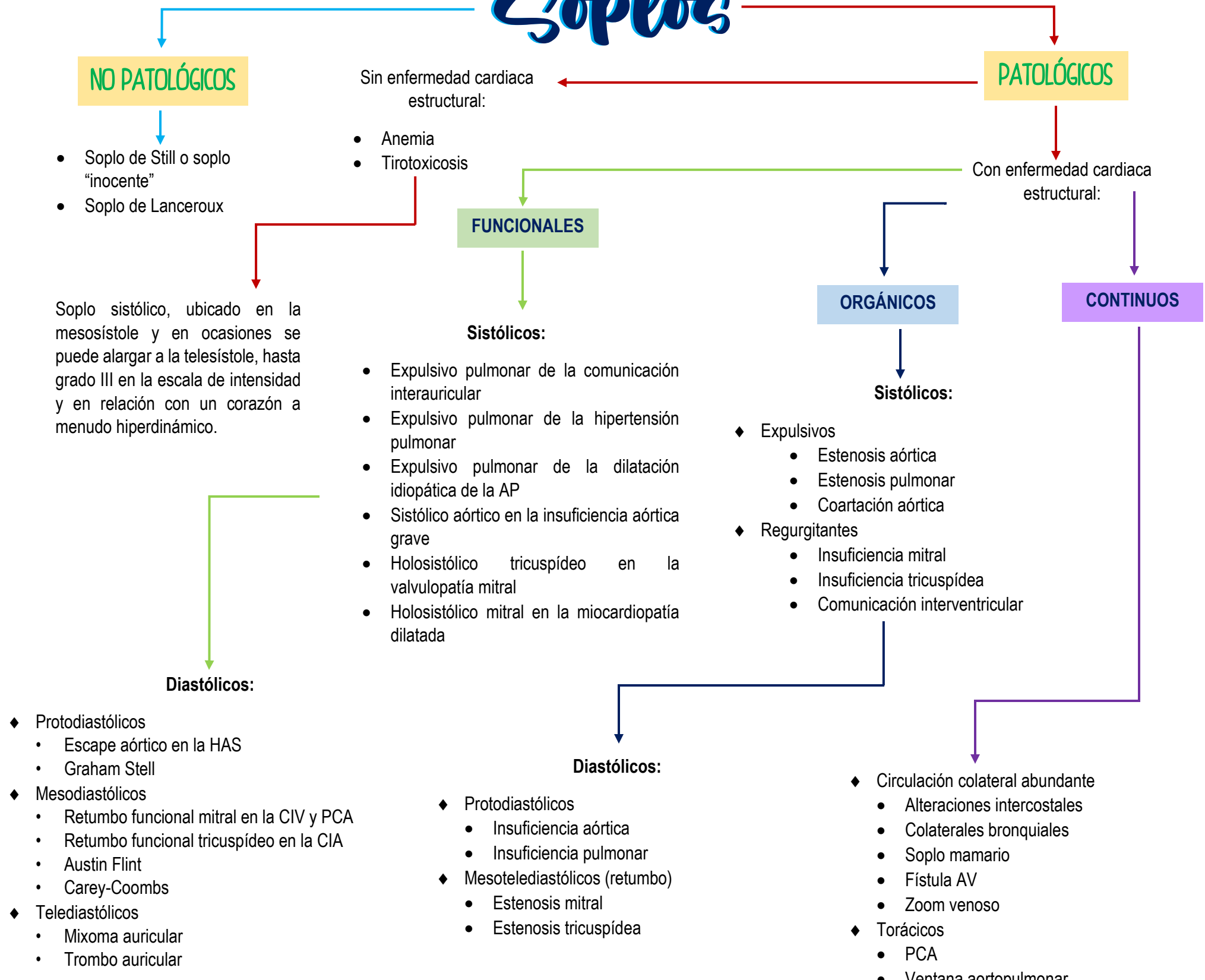


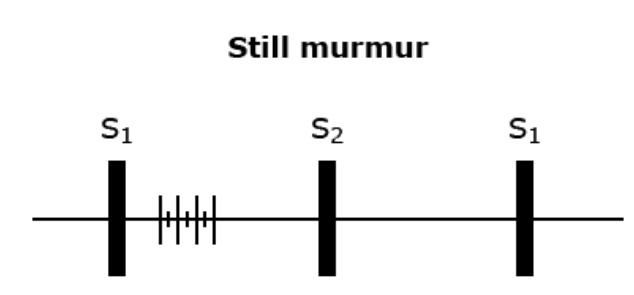
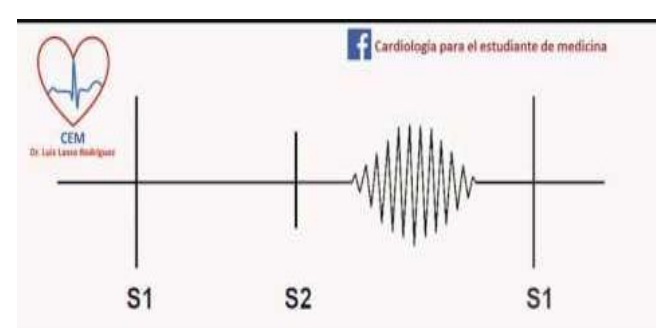
# Soplos



# Frecuentes

**Soplo de Still:**

- Soplo sistólico fisiológico
- Se ubica entre el 3er y 5to espacio intercostal, línea paraesternal izquierda
- Musical, tenue, suave
- Se modifica con cambios de posición, o con la respiración
- No hay una edad específica para que desaparezca; puede que nunca desaparezca.

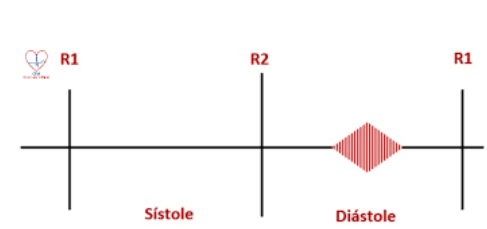


**Soplo de Austin Flint:**

- Soplo en foco aórtico
- Por insuficiencia aórtica severa
- Reducción en la apertura de la valva anterior de la mitral durante la fase de llenado ventricular rápido. (diástole).

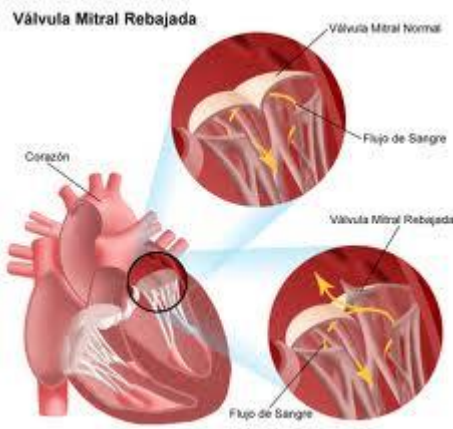
**Soplo de Carey Coombs:**

- Diastólico
- Fiebre reumática
- Afectación en válvula mitral, episodio agudo
- Desaparece junto con la inflamación valvular



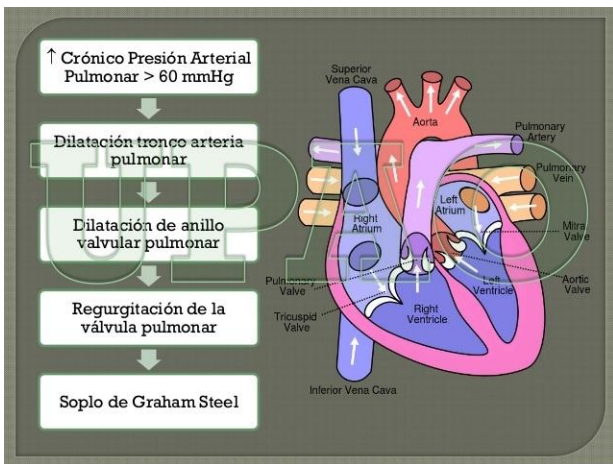
### Soplo de Barlow:

- Se encuentra en el ápex o borde esternal izquierdo
- Por prolapso mitral



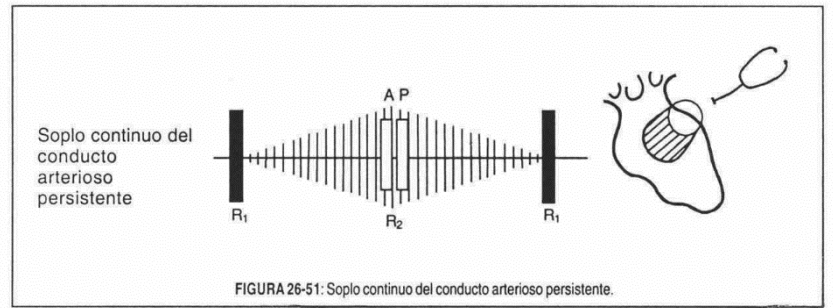
### Soplo Graham-Steell:

- Insuficiencia pulmonar
- Hipertensión pulmonar (porque la insuficiencia se debe a hipertensión)



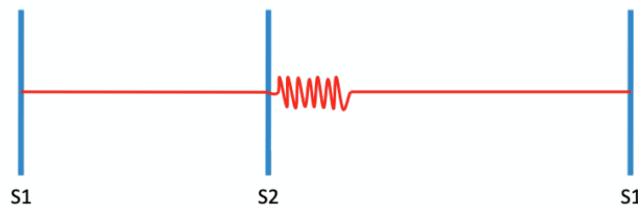
### Soplo de Gibson:

- Soplo en máquina de vapor
- Continuo
- Aumenta en sístole, disminuye en diástole (pero no desaparece)
- Conducto arterioso persistente



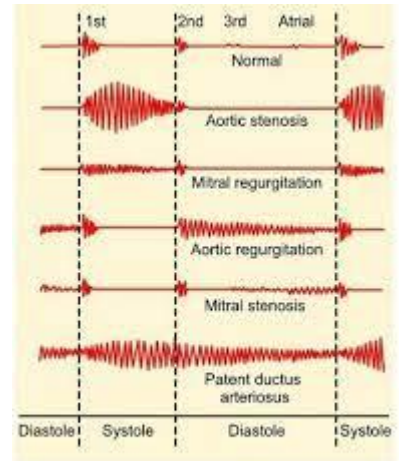
### Soplo de Cabot-Locke:

- Diastólico
- En borde esternal izquierdo
- Por anemia (el soplo desaparece a la corrección)



### Soplo piante:

- Derrame pericárdico (debido al frote entre láminas del pericardio)



### Soplo de Roger:

- CIV (defecto septal interventricular)
- Intenso, holosistólico
- Borde esternal izquierdo o mesocardio
- Se relaciona con el de Steell

