



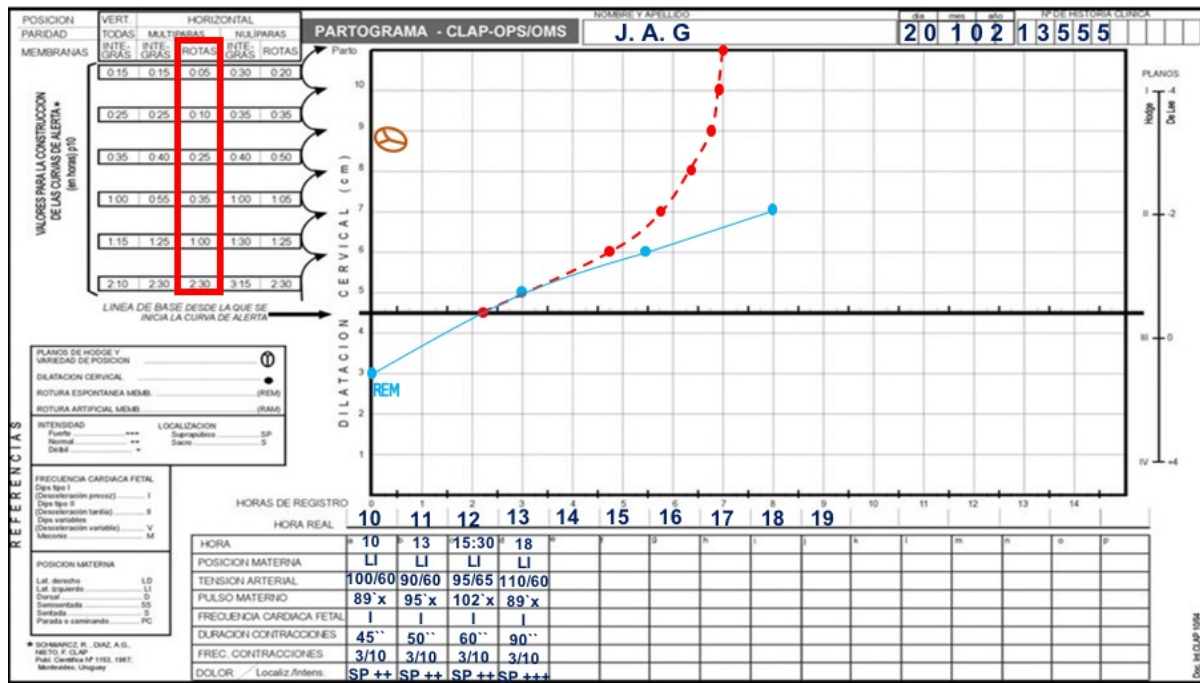
**UNIVERSIDAD DEL SURESTE**

Tema : Caso clínico de partograma.

Docente: Dr. Luis Ignacio Gayosso

Presenta: Carlos Alfredo Solano Díaz

Tuxtla Gutiérrez, Chiapas a 20 de Octubre del 2021.



En el caso clínico de la multigesta, realizando la grafica del partograma podemos observar que existe desviacion a la derecha de la curva de alerta, por ser multigesta y por la condicion de la RPM, el trabajo de parto deberia ser aun mas acelerado a la de una nulipara, esto nos da entender que el trabajo de parto se esta prolongando y hay que evaluar nuevamente el panorama para detectar alguna complicacion, aunque por fondo uterino no pareciera un producto macrosomico, puede existir alguna otra condicion como estrechamiento del canal de parto o bien doble circular de cordon, pero se necesita de una evaluacion especifica del binomio y actuar lo antes posible para evitar complicacion en ambos.