



UNIVERSIDAD DEL SURESTE

Tema : Cambios Fisiológicos durante el embarazo.

Docente: Dr. Luis Ignacio Gayosso

Presenta: Carlos Alfredo Solano Díaz

Tuxtla Gutiérrez, Chiapas a 27 de septiembre del 2021.

 UDS Mi Universidad

 @UDS_universidad

www.uds.mx

Mi Universidad

Tel. 01 800 837 86 68

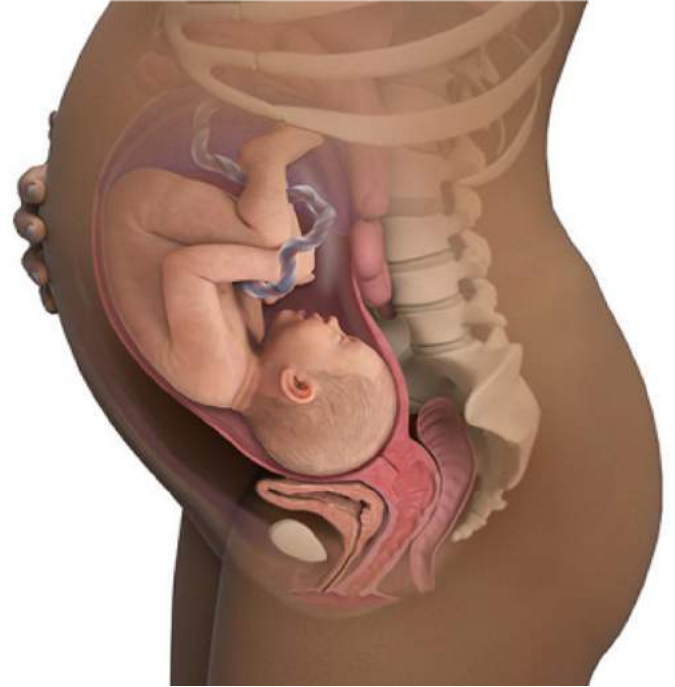“

El organismo materno reacciona en mayor o menor medida bajo la influencia del embarazo, pero, naturalmente, los cambios más característicos se observan en el tracto genital, y especialmente en el útero, que experimenta un aumento muy marcado en el tamaño.



CAMBIOS FISIOLÓGICOS DURANTE EL EMBARAZO

La mayoría de los cambios relacionados con el embarazo son provocados por estímulos proporcionados por el feto y la placenta. Prácticamente todos los sistemas de órganos sufren alteraciones, y éstos pueden modificar de manera apreciable los criterios para el diagnóstico y tratamiento de la enfermedad. Por tanto, la comprensión de las adaptaciones del embarazo es esencial para evitar interpretaciones erróneas.



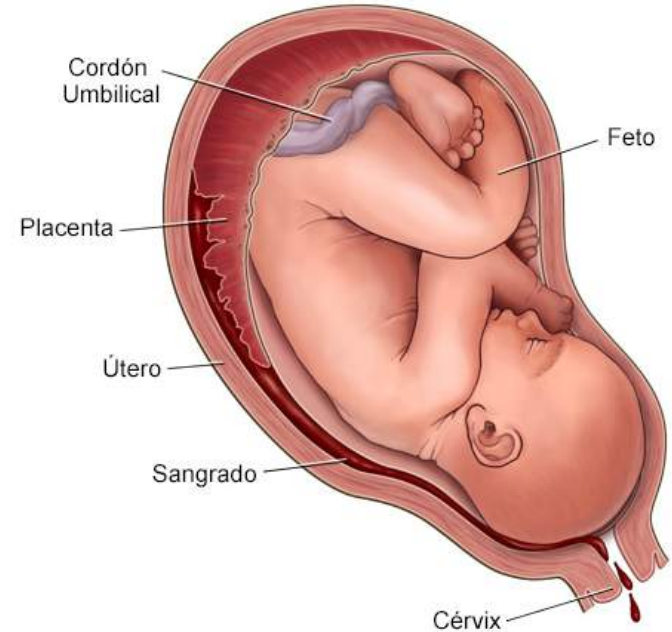


APARATO REPRODUCTOR

UTERO

Se transforma en un órgano muscular de paredes delgadas con capacidad suficiente para acomodar el feto, la placenta y el líquido amniótico.

¡El volumen total de los contenidos al término tiene un promedio de **5 L pero puede ser de 20 L** o más. Por tanto, al final del embarazo, el útero ha alcanzado una capacidad de **500 a 1 000 veces mayor** que en el estado normal. El aumento correspondiente en el peso uterino es tal que, al término, el órgano pesa casi **1 100 g.**





APARATO REPRODUCTOR

UTERO

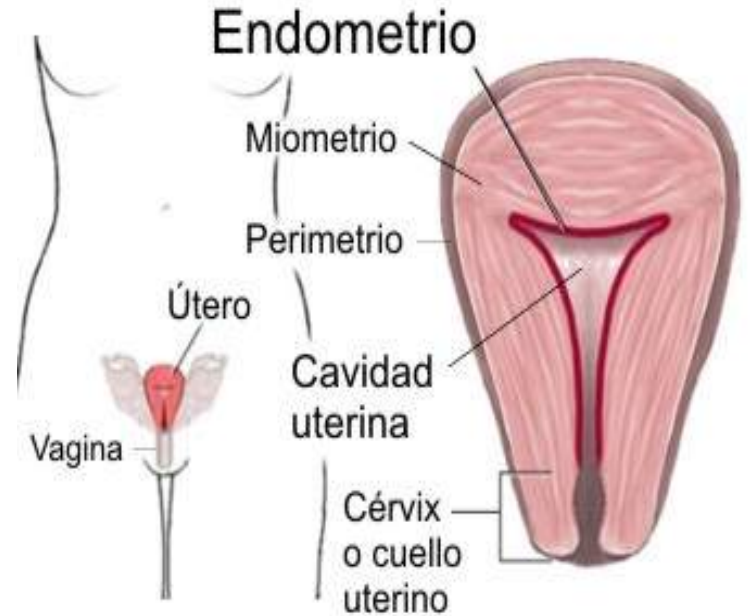
Elongación e hipertrofia marcada de las células musculares, al principio del embarazo probablemente se ve estimulada por la acción del estrógeno y tal vez de la progesterona.

La **producción** de nuevos **miocitos** es **limitada**.

Se acumula tejido fibroso, particularmente en la **capa muscular externa**, junto con un aumento considerable en el contenido de tejido elástico.

El **miometrio** tiene sólo **1 a 2 cm de grosor**.

El **miometrio** que rodea el **sitio placentario** crece más rápido que el resto.





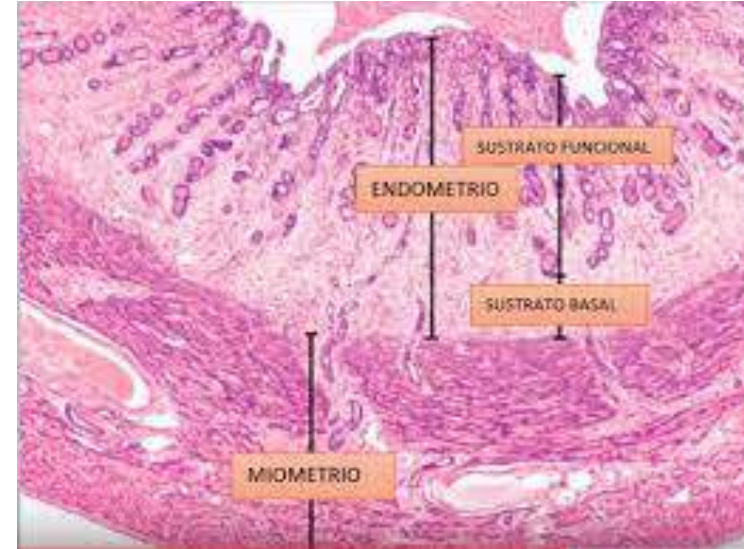
APARATO REPRODUCTOR

Disposición de miocitos

Se dispone en tres estratos.

- El primero es una capa exterior en forma de capucha, que se arquea sobre el fondo y se extiende hacia los diversos ligamentos.
- La **capa intermedia** es una densa red de fibras musculares perforadas en todas las direcciones por los vasos sanguíneos.
- La última es una capa interna, con fibras parecidas a esfínteres alrededor de los orificios de las trompas de Falopio y el orificio cervical interno.

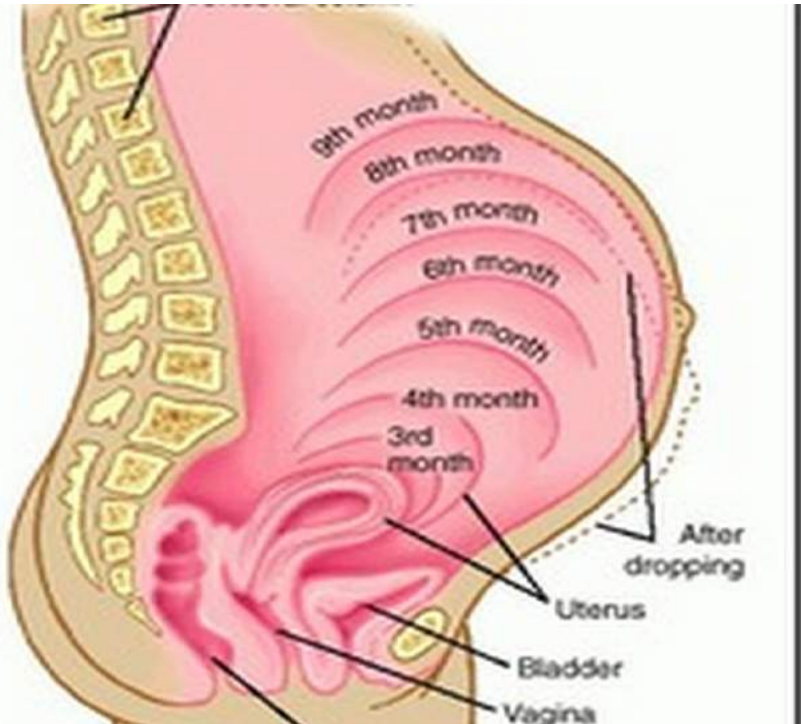
Esta disposición es crucial y permite que los miocitos se contraigan después del parto y constriñen los vasos sanguíneos penetrantes y así detener el sangramiento.





APARATO REPRODUCTOR

Forma y posición uterina



Durante las primeras semanas, el útero **mantiene su forma piriforme o pera original.**

El cuerpo y el fondo **se vuelven globulares y casi esféricos** a las 12 SDG.

El órgano crece más rápido en longitud que en ancho y se **convierte en ovoide.**

Al final de las 12 semanas, el útero agrandado se extiende fuera de la pelvis, entra en contacto con la pared abdominal anterior, desplaza los intestinos hacia los lados y arriba, continúa su ascenso, y finalmente llega casi al hígado.



APARATO REPRODUCTOR

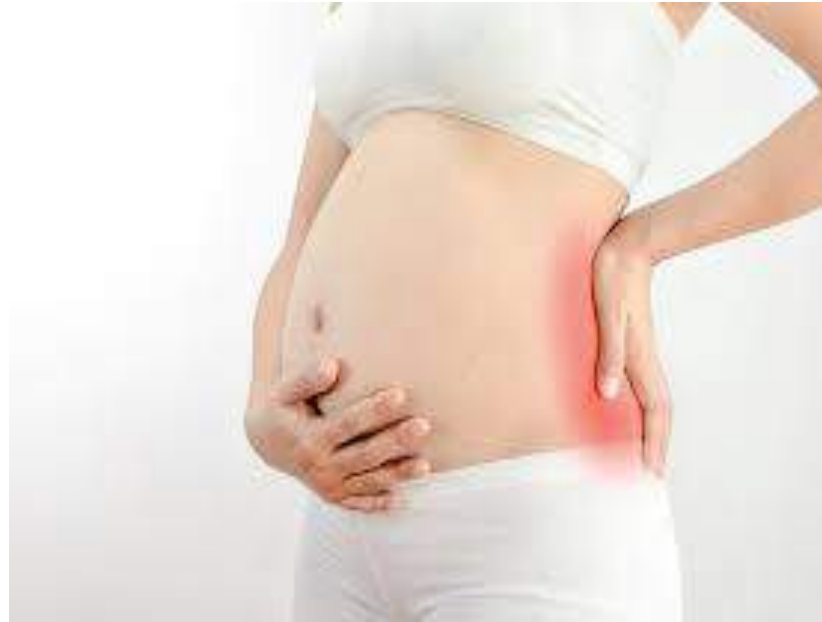Contractibilidad uterina

A **principios** del embarazo, el **útero se contrae irregularmente**, y esto logra percibirse como calambres leves.

Durante el **2do trimestre**, estas contracciones pueden detectarse mediante examen bimanual. Éstas **aparecen de forma impredecible y esporádica y generalmente no son rítmicas**.

Su número aumenta durante la **última semana o dos**, el útero **puede contraerse cada 10 a 20 minutos** y con cierto grado de ritmicidad. desarrolla dos veces más rápido en multíparas en comparación con las nulíparas.

Al término del embarazo, estas contracciones logran causar cierta incomodidad y representan el llamado falso trabajo de parto.

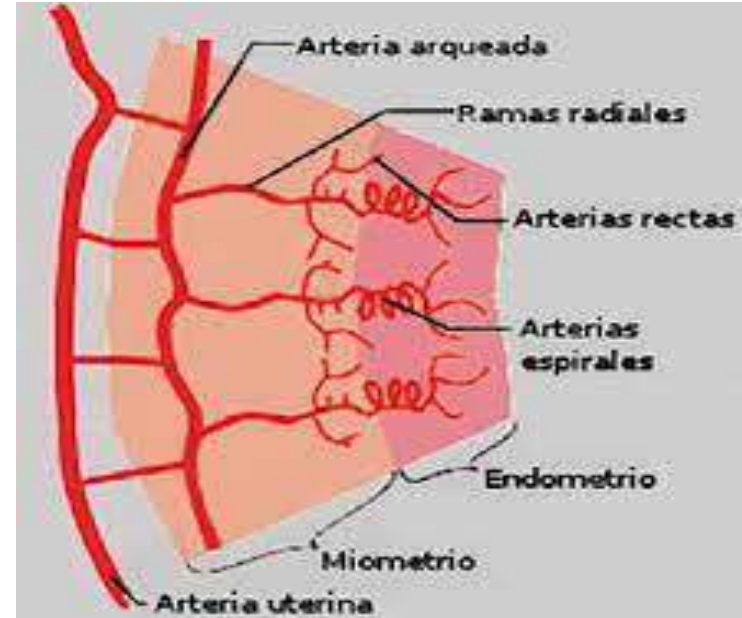




APARATO REPRODUCTOR

Flujo sanguíneo uteroplacentario

- Flujo uteroplacentario aumenta progresivamente durante el embarazo, desde aproximadamente **450 mL/min en el segundo trimestre** hasta casi **500 a 750 mL/min a las 36 semanas**
- Los **vasos** que suministran el cuerpo uterino se **alargan y se ensanchan**, pero conservan su función contráctil
- El embarazo normal también se caracteriza por **resistencia vascular** a los efectos presores de la angiotensina II infundida, y esto aumenta el flujo sanguíneo uteroplacentario

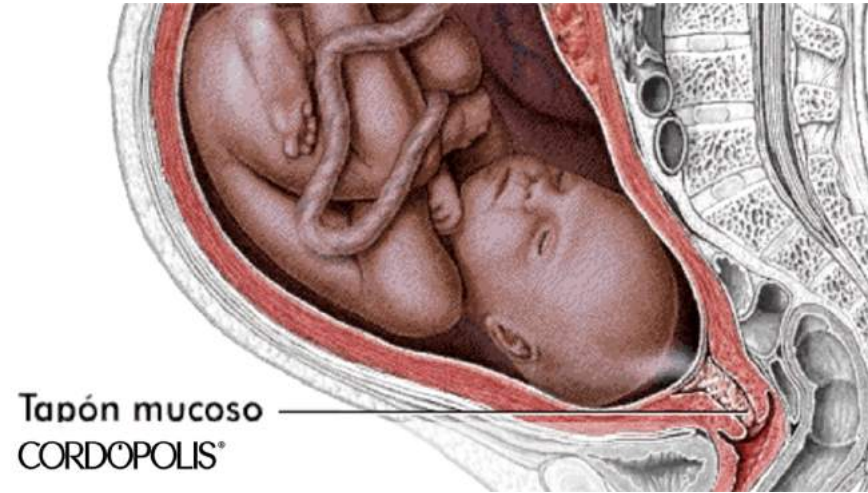




APARATO REPRODUCTOR

CUELLO UTERINO

- Comienza a ablandarse y a obtener tonos azulados.
- Contiene una pequeña cantidad de músculo liso, su **componente principal es el tejido conectivo.**
- Grandes cantidades de **moco tenaz** que obstruyen el canal cervical poco después de la concepción (**rico en inmunoglobulinas y citocinas**).





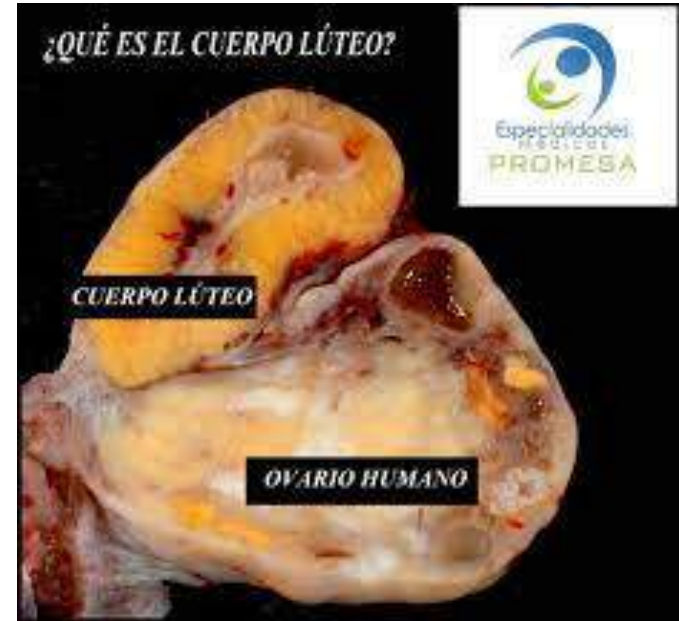APARATO REPRODUCTOR

OVARIOS Y TROMPAS UTERINAS

La ovulación cesa durante el embarazo y se suspende la maduración de los nuevos folículos

EL **cuero lúteo**, contribuye relativamente poco a la producción de la **progesterona**.

el **miosápinx**, sufre **poca hipertrofia** durante el embarazo. El epitelio del endosápinx se aplana un poco.

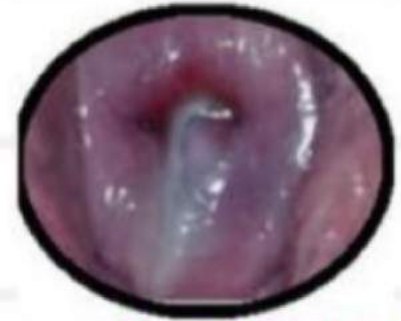



APARATO REPRODUCTOR

VAGINA Y PERINE

- Se desarrolla una **mayor vascularización e hiperemia** en la piel y los músculos del periné y la vulva, y el tejido conectivo abundante subyacente se ablanda
- **Secreciones cervicales** forman una **secreción blanca algo espesa.**
- Cambios en la pared vaginal como engrosamiento epitelial considerable, relajamiento del tejido conectivo e **hipertrofia de las células musculares lisas.**

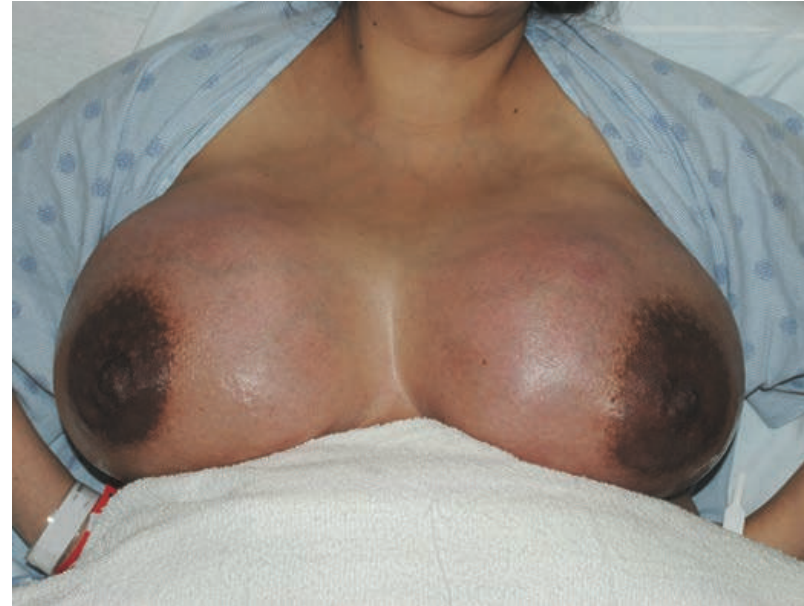

Signo de Chadwick
Coloración violácea del
útero y vagina



MAMAS

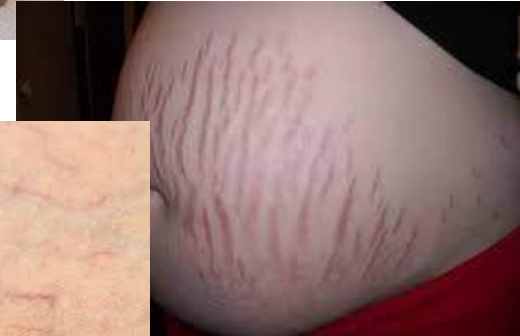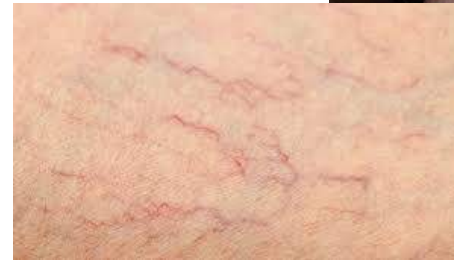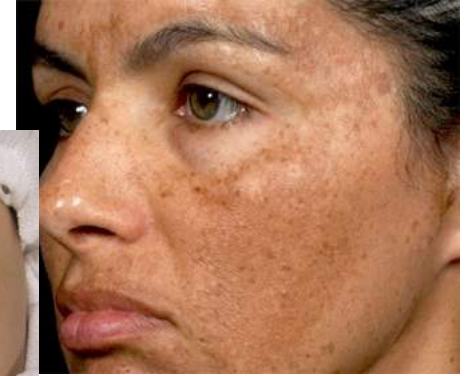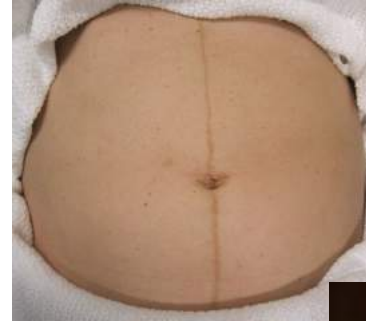- Experimentan sensibilidad y parestesias en las mamas
- 2do mes las **mamas crecen de tamaño**, y **venas delicadas son visibles justo debajo de la piel.**
- Después de los primeros meses, un líquido grueso y amarillento (**calostro**) a menudo se puede sacar desde los pezones mediante un masaje suave, las **areolas** se vuelven más **profundas y pigmentadas**





PIEL

- **Estrías gravídicas o estrías.** En las multíparas, las líneas brillantes y plateadas que representan las cicatrices de las estrías previas coexisten frecuentemente.
- Músculos rectos se separan en la línea media, creando **diástasis de los rectos** de diversa extensión.
- Línea media de la pared abdominal anterior (**línea alba**) adquiere una **pigmentación marrón negra oscura** para formar la *línea negra*.
- **Coasma o al melasma gravídico** de la máscara del embarazo
- **Arañas vasculares**, son en particular comunes en la cara, el cuello, la parte superior del pecho y los brazos.
- **Efluvio telógeno.**





CAMBIOS METABOLICOS

- incremento de **peso promedio** durante el embarazo se aproxima a **12.5 kg**
- mayor **retención de agua** es normal y media-da en parte por una disminución de la osmolaridad plasmática de 10 mOsm/kg
- El contenido de agua del feto, la placenta y el fluido amniótico se aproxima a los **3.5 L**
- Edema marcado claramente demostrable en los tobillos y las piernas (**1 ltro aprox.**)
- Al término, el **feto y la placenta** que crecen normalmente pesan unos **4 kg** y contienen aproximadamente 500 g de proteína
- Las concentraciones de **aminoácidos** son más altas en el **compartimiento fetal** que en el materno.
- requerimientos promedio de **1.22 g/kg/d de proteína** para el embarazo temprano y **1.52 g/kg/d** para el embarazo tardío

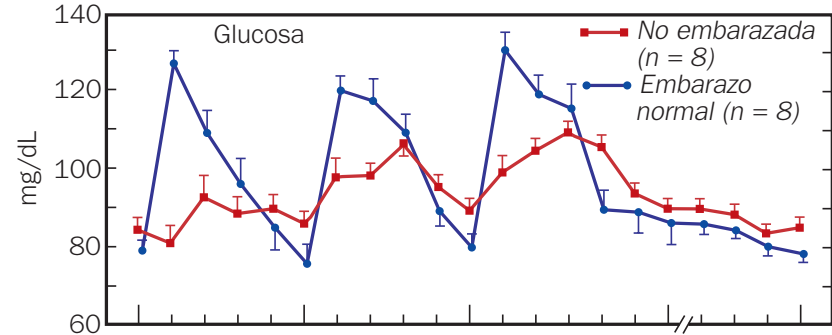
CUADRO 4-2 Aumento de peso basado en los componentes relacionados con el embarazo

Tejidos y fluidos	Aumento acumulado de peso (g)			
	10 semanas	20 semanas	30 semanas	40 semanas
Feto	5	300	1 500	3 400
Placenta	20	170	430	650
Líquido amniótico	30	350	750	800
Útero	140	320	600	970
Mamas	45	180	360	405
Sangre	100	600	1 300	1 450
Fluido extra-vascular	0	30	80	1 480
Reservas maternas (grasas)	310	2 050	3 480	3 345
Total	650	4 000	8 500	12 500



CAMBIOS METABOLICOS

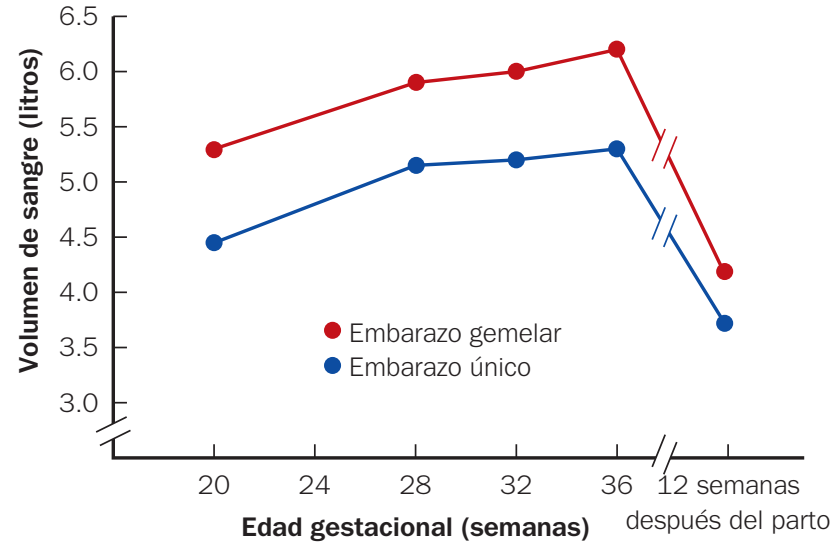
- **Hipoglucemia leve en ayunas**, hiperglucemia posprandial e hiperinsulinemia
- **La hiperlipidemia** materna es uno de los cambios más consistentes y llamativos del metabolismo de los lípidos durante el final del embarazo.





CAMBIOS HEMATOLÓGICOS

- El volumen de sangre materna comienza a acumularse durante el primer trimestre.
- El **volumen de sangre** materna crece más rápido durante el **segundo trimestre**, aumenta a un ritmo mucho más lento durante el tercer trimestre y alcanza una meseta durante las últimas semanas de embarazo.
- La **concentración de hemoglobina** como el hematócrito **disminuyen** ligeramente durante el embarazo.
- 1 000 mg de hierro necesarios para el embarazo normal.
- El **requerimiento de hierro aumenta** después de la mitad del embarazo y pro- media de 6 a 7 mg/d.
- Supresión de diversas funciones **inmunológicas humorales y mediadas por células**.





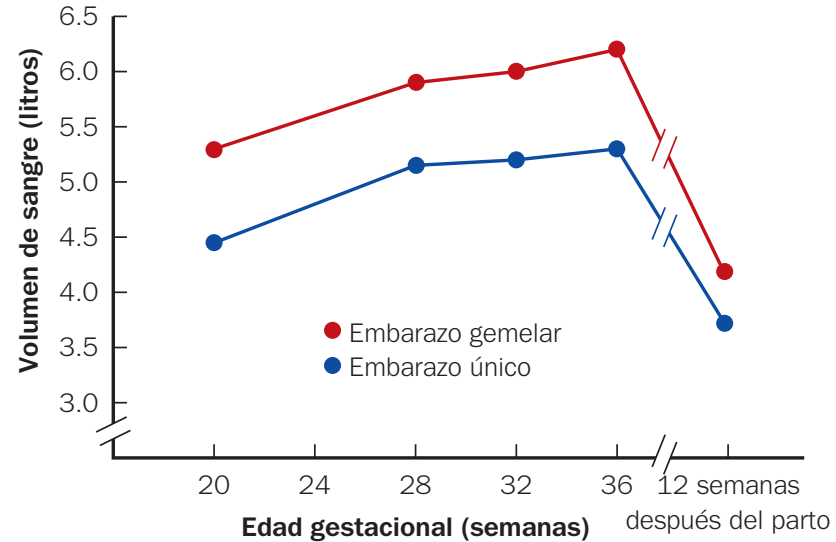
CAMBIOS HEMATOLÓGICOS

Los conteos normales de leucocitos durante el embarazo logran ser más altos

Aumento de *fosfatasa alcalina de los leucocitos*, *proteína C reactiva*

El bazo aumenta hasta en 50% en comparación con el del primer trimestre.

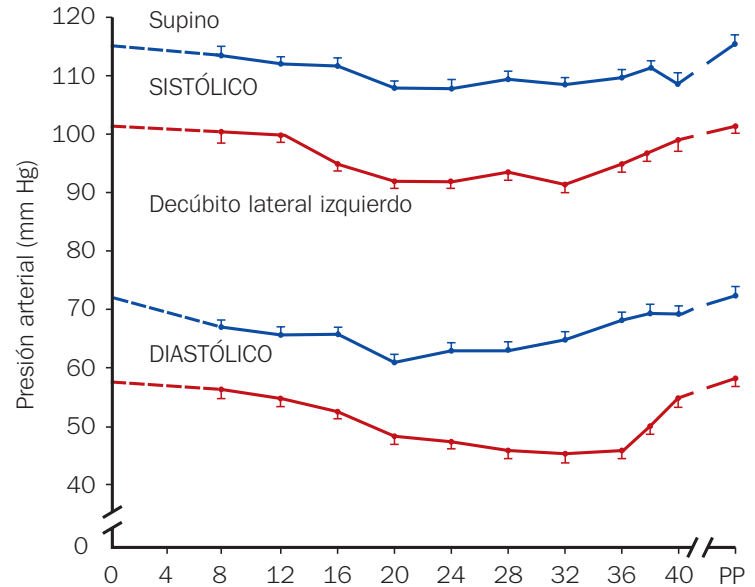
En un estudio, el conteo promedio de plaquetas disminuyó ligeramente durante el embarazo





SISTEMA CARDIOVASCULAR

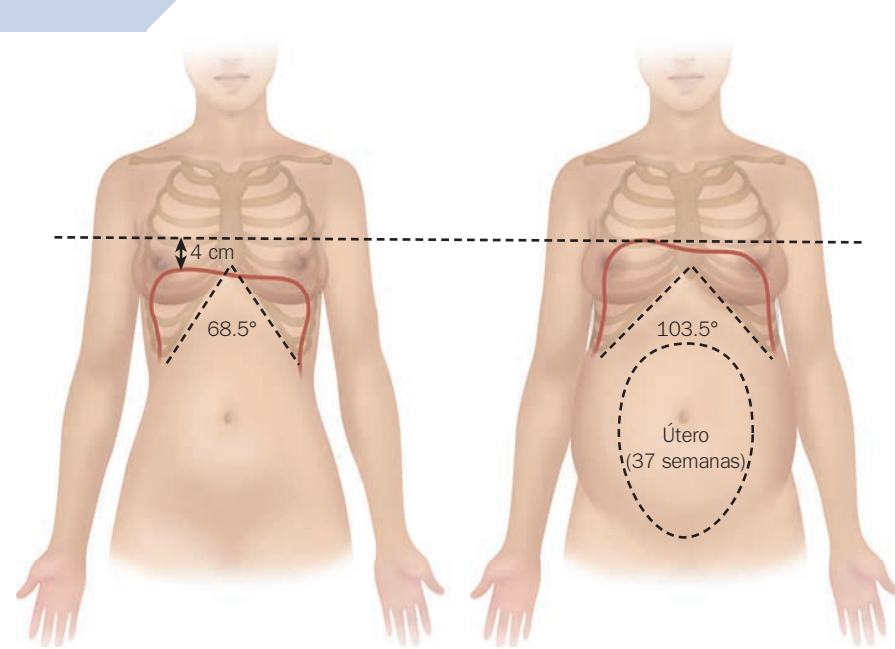
- El **gasto cardiaco** aumenta desde la quinta semana y refleja una **resistencia vascular sistémica reducida** y un incremento de la frecuencia cardiaca.
- **Disminuye el retorno venoso** de la parte inferior del cuerpo. El **llenado cardiaco logra reducirse** y el gasto cardiaco disminuye.
- La **presión arterial sistólica** es más baja en las posiciones laterales en comparación con la posición flexionada sentada o supina.
- Varias endotelinas se generan en el embarazo.
- La síntesis anormal de óxido nítrico se ha relacionado con el desarrollo de preeclampsia.





TRACTO RESPIRATORIO

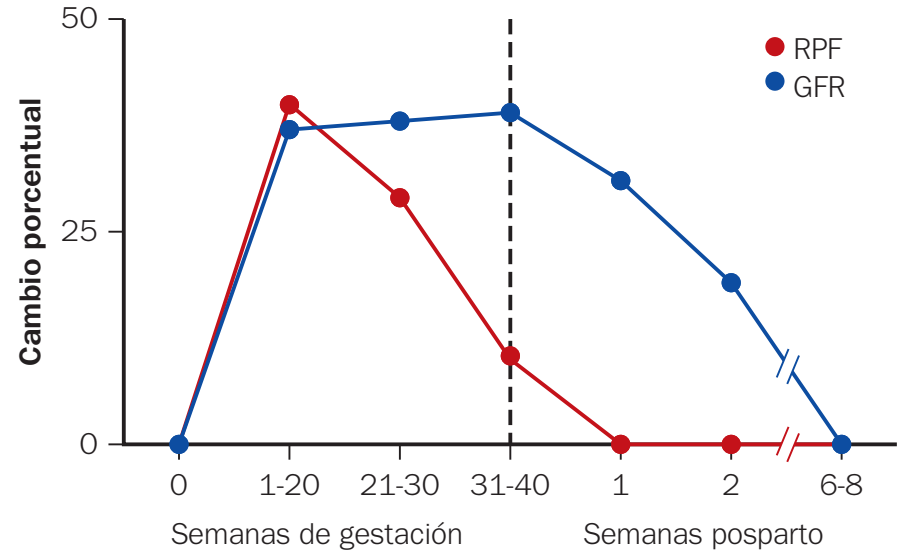
- Diafragma se eleva alrededor de 4 cm durante el embarazo
- La circunferencia torácica aumenta cerca de 6 cm
- La *capacidad inspiratoria* aumenta de 5 a 10% o de 200 a 350 mL durante el embarazo
- La capacidad total de transporte de oxígeno aumentan considerablemente





SISTEMA URINARIO

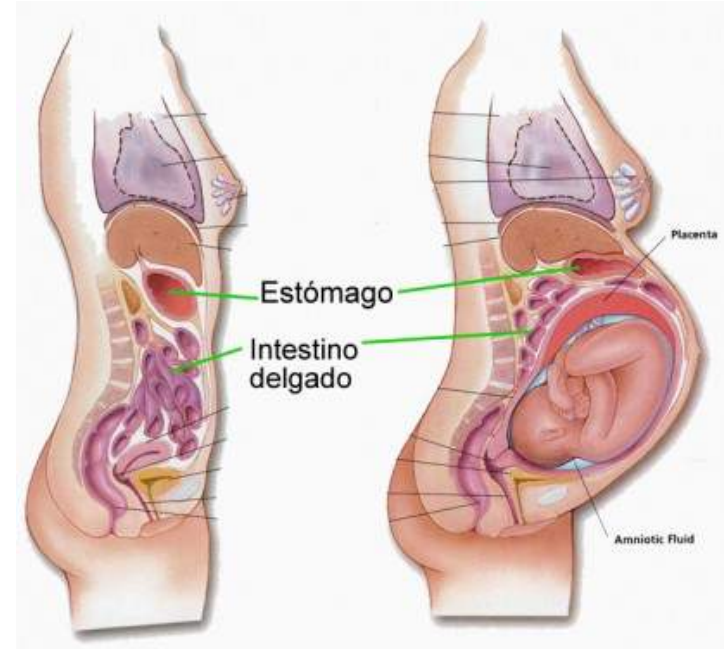
- El **tamaño del riñón crece** aproximadamente 1.0 cm
- Tanto la *tasa de filtrado glomerular* como el *flujo plasmático renal* incrementan
- Frecuencia urinaria aumentada y 80% experimenta nicturia
- Niveles de **creatinina sérica disminuyen** durante el embarazo normal de una media de 0.7 a 0.5 mg/dL
- Incontinencia urinaria en el tercer trimestre





TRACTO GASTROINTESTINAL

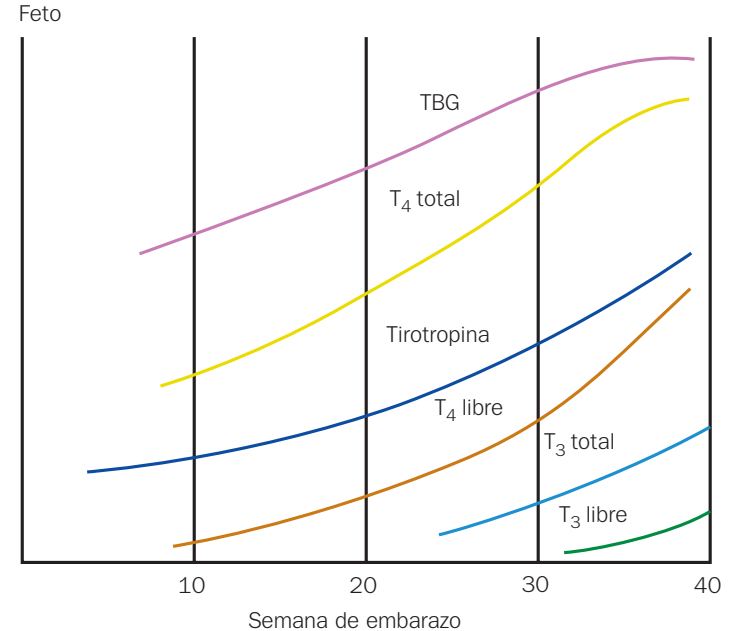
- El estómago y los intestinos se **desplazan en dirección cefálica** por el crecimiento del útero.
- La **pirosis (acidez estomacal)** es común durante el embarazo y muy probable sea causada por el reflujo de secreciones ácidas hacia el esófago inferior.
- Las **hemorroides** son comunes durante el embarazo
- el flujo sanguíneo venoso portal y arterial hepático incrementa sustancialmente
- La concentración de **albúmina sérica disminuye** durante el embarazo (3 g/dL)
- Contractilidad de la vesícula biliar se reduce y conduce a un mayor volumen residual. .
(Progesterona – colecistoquinina)
- Mayor prevalencia de **cálculos biliares** de colesterol en multíparas





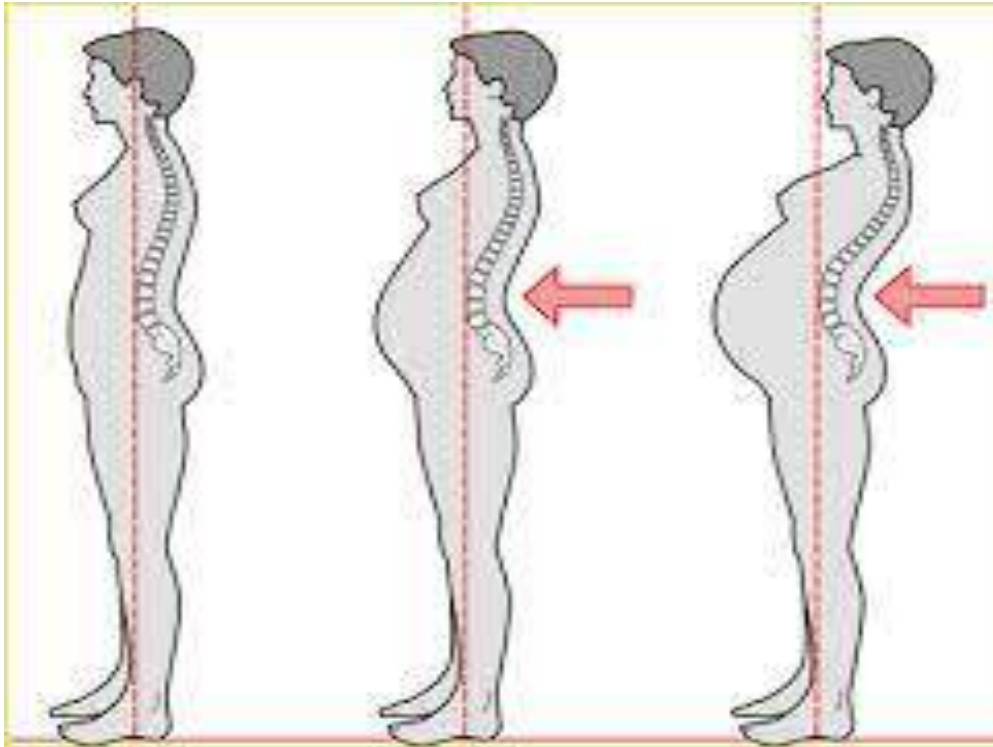
SISTEMA ENDOCRINO

- Durante el embarazo normal, la glándula hipofisaria aumenta cerca de 135%
- Los niveles de prolactina plasmática materna aumentan notablemente durante el embarazo normal. (Mayores en el término: 150 ng/mL)
- Los niveles de TRH no aumentan durante el embarazo normal.
- Las glándulas suprarrenales maternas secretan mayores cantidades considerables de aldosterona, el mineralocorticoide principal.





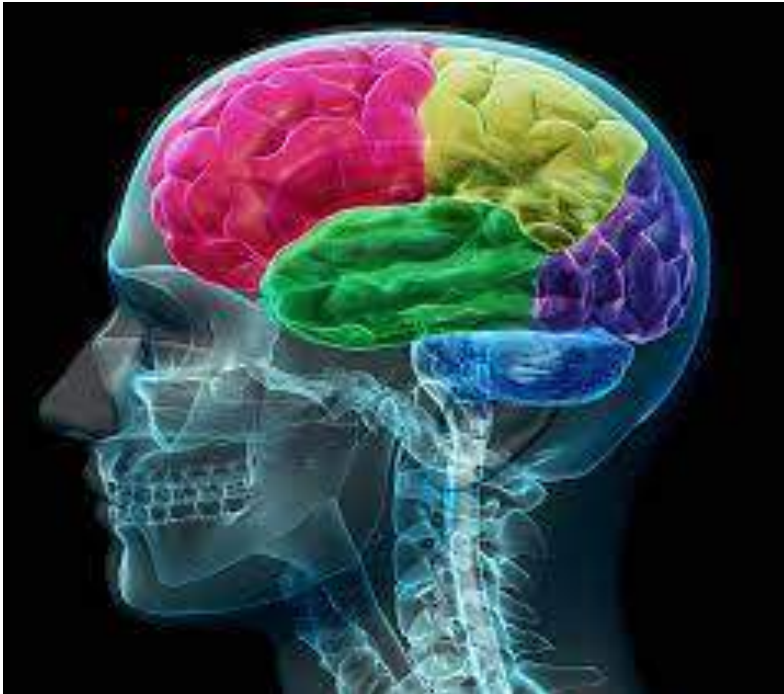SISTEMA MUSCULOESQUELETICO



- La lordosis progresiva es un rasgo característico del embarazo normal.
- Las articulaciones sacroiliaca, sacrococcígea y púbica tienen una mayor movilidad durante el embarazo.



SISTEMA NERVIOSO CENTRAL



- Las mujeres con frecuencia reportan **problemas de atención, concentración y memoria** durante el embarazo y el puerperio temprano.
- La **presión intraocular disminuye** durante el embarazo y se atribuye en parte a un mayor flujo de vítreo.
- Comenzando a las 12 semanas de gestación y extendiéndose durante los primeros 2 meses posparto, las mujeres tienen **dificultad para conciliar el sueño, despertares frecuentes, menos horas de sueño nocturno** y una menor eficiencia del sueño
- El mayor trastorno del sueño se produce **después del parto** y puede contribuir a la depresión posparto o a la depresión franca



REFERENCIA BIBLIOGRAFICA

- Gary, F; Nenneth, J; Et al. (2019). Williams obstetricia. Mc Graw Will. 25 ed.



**GRACIAS POR
SU ATENCION**