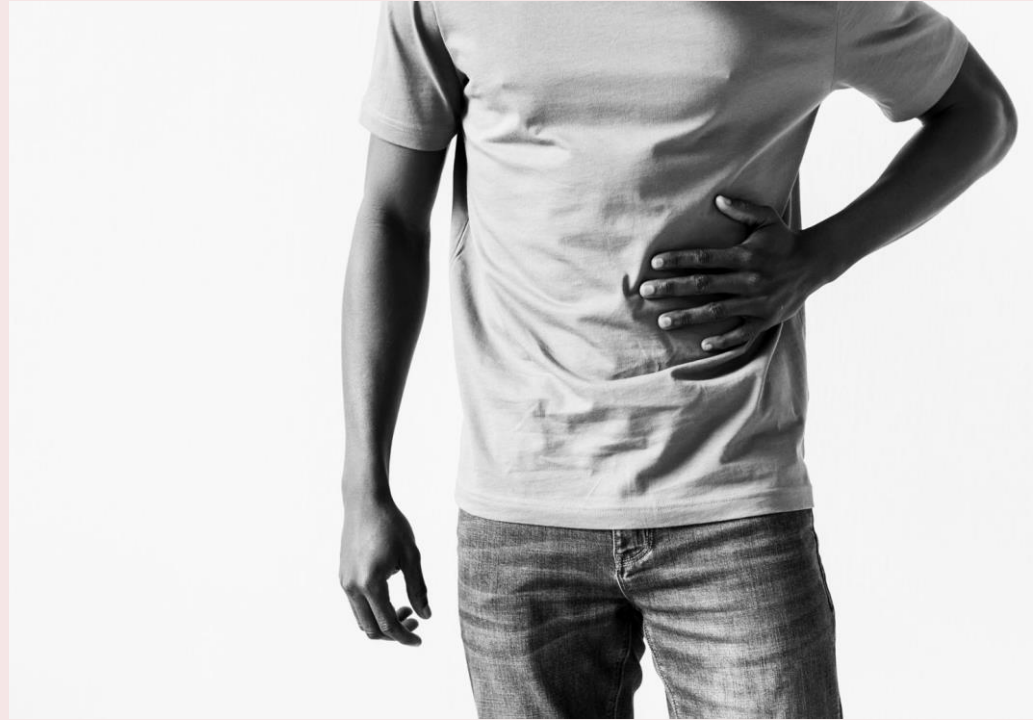

# Exploración física

Adly C. Vázquez

---



# Caso clínico

Paciente femenino de 25 años de edad, acude a consulta, por presentar "Dolor en el oído"  
Paciente refiere inicio de padecimiento desde hace 2 días. No ha recibido ningún tratamiento, no presenta fiebre, se niegan alergias, intoxicaciones, traumatismos y transfusiones.



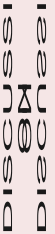**T.A:** 110/80

**FR:** 19 Lpm

**T°** 36.1° C

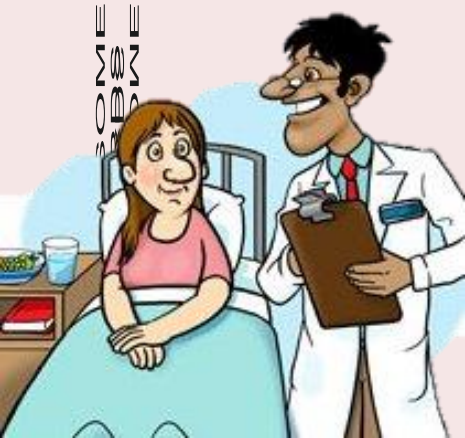**pulso** 93 pulse

**. Paciente consiente, integro, orientada en las tres esferas, complexión media, edad adecuada con edad aparente a la cronología, marcha normal, sin facies características, coloración de tegumento palidez**




# A la exploración física

- craneo normocéfalo, sin exostosis ni endostosis.
- Reflejo ocular normal, pupilas isocóricas normorreflexivas, narinas permeables, sin desviación del tabique nasal.
- Pabellones auriculares simétricos, bien implantados, conducto auditivo externo permeable, cavidad oral con mucosa oral hidratada, faringe eutrofica, hiperémica, edema
- Cuello cilíndrico, con tráquea central y desplazable, con pulsos carotídeos, adenopatía bilaterales, tórax simétrico.



# Tórax

- Amplexion y aplexación normales, campos pulmonares con buena entrada y salida de aire, no presenta extertores, ni sibilancias. Ruidos cardiacos ritmicos de buena intensidad,



# Genitales

- En la exploración física de los genitales, deben ser adecuado a la edad del paciente y caracteres sexuales
- valoración de los cambios linfáticos inguinales y la inspección de los genitales externos, examen que genera cierta aprensión



# Extremidades

# Superior e inferior

El examen de las extremidades superiores e inferiores siempre se debe realizar  
*“Comparando la Extremidad Derecha con la Izquierda”.*

Extremidades superior e inferior normal

