

UNIVERSIDAD DEL SURESTE UDS

DOCENTE: DR. MIGUEL BASILIO ROBLEDO.

ALUMNA: EVELIN SAMIRA ANDRES VELAZQUEZ.

LICENCIATURA: MEDICINA HUMANA.

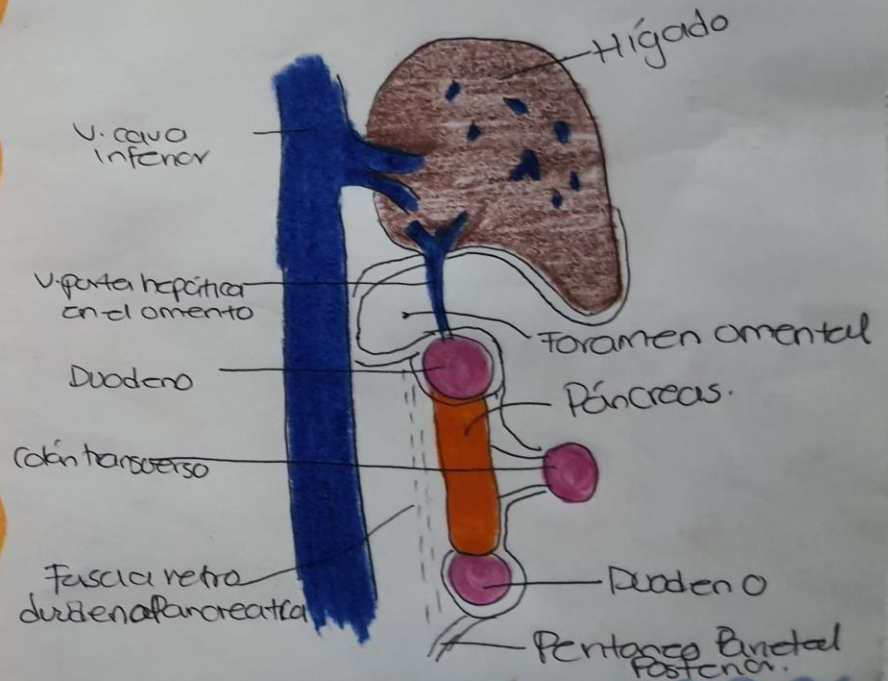
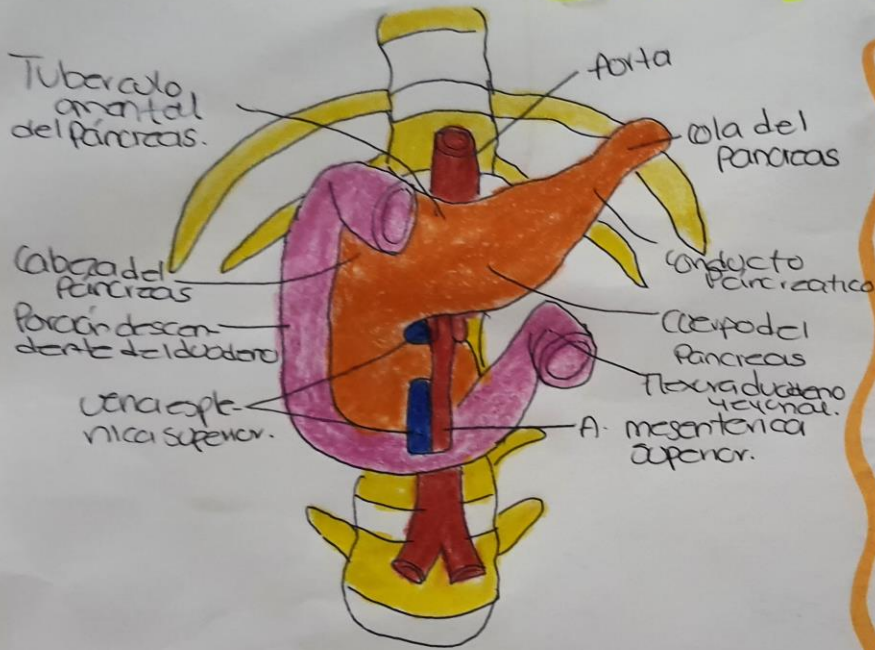
MATERIA: MORFOLOGIA

TAREA: DIBUJOS.

DIBUJOS PANCREAS, HIGADO, RIÑÓN Y FASCIAS Y CAPAS DE LA PARED ANTEROLATERAL DEL ABDOMEN.

Páncreas

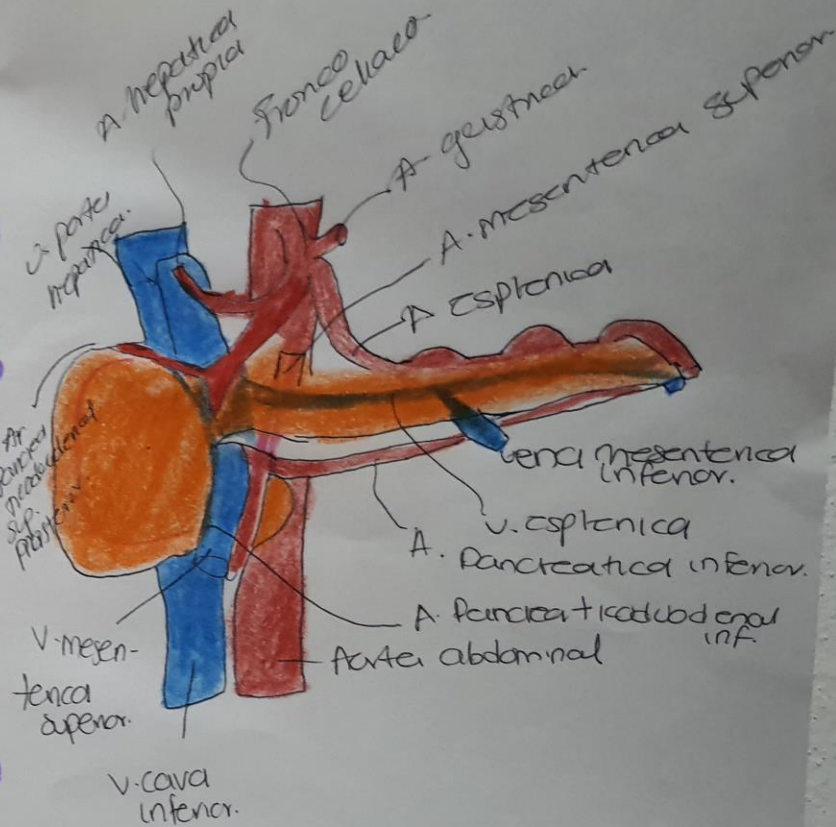
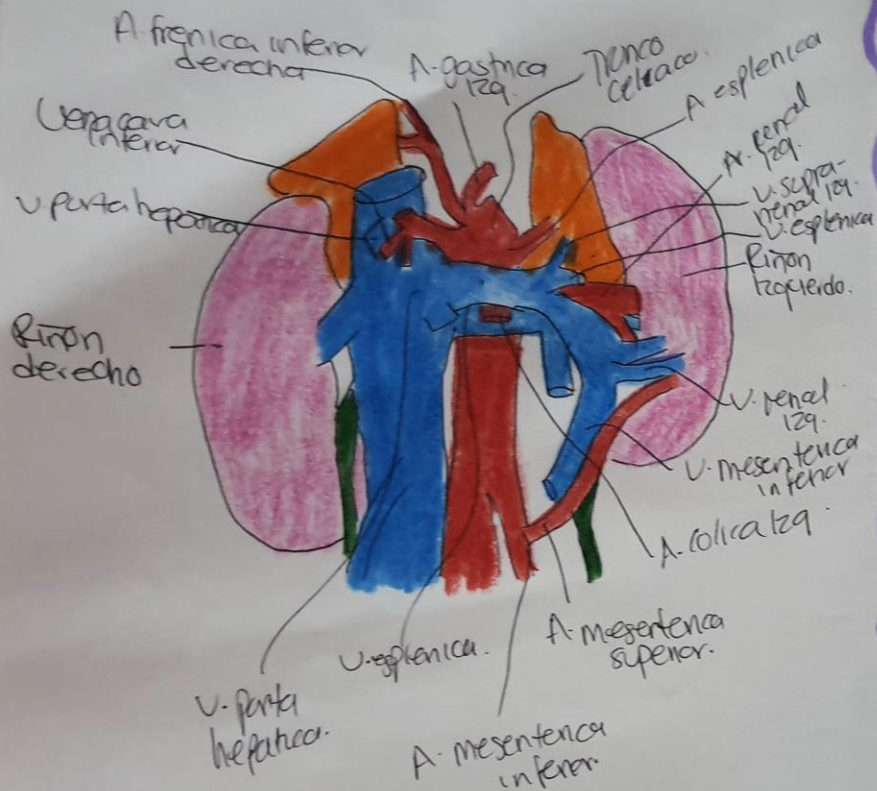
Alumna: Evelin Samira
Andrés Velázquez.



Disposición general del duodeno y del Páncreas.

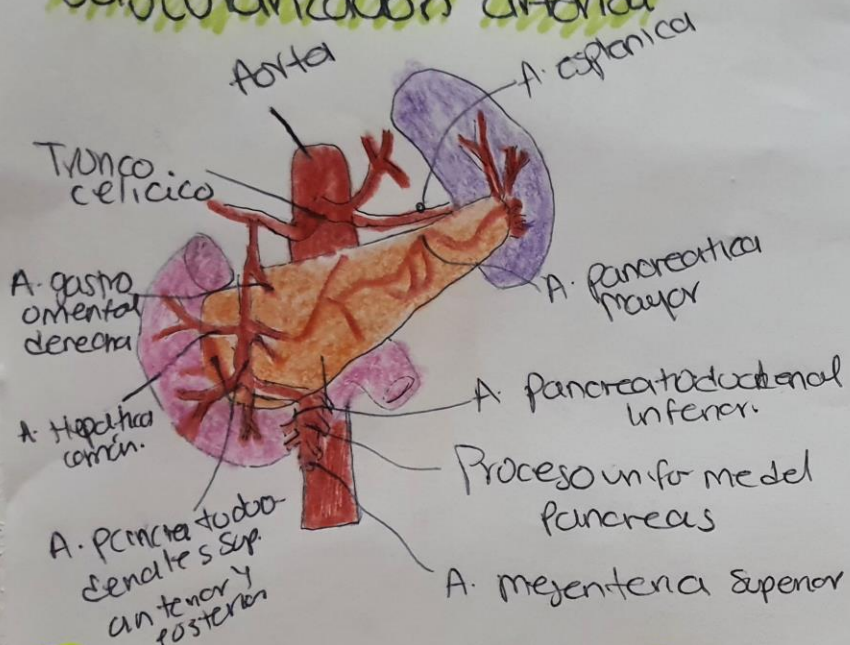
Corte sagital paramediano derecho pasando por el duodeno, a la derecha de la arteria gastroduodenal.

Relaciones Vasculares del Páncreas

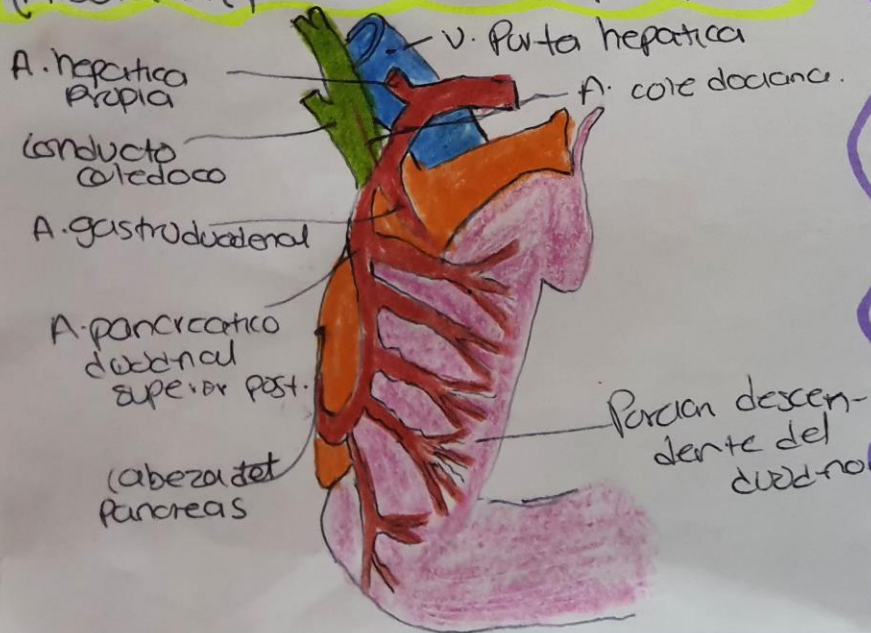


Elementos arteriales y venosos retropancreáticos.

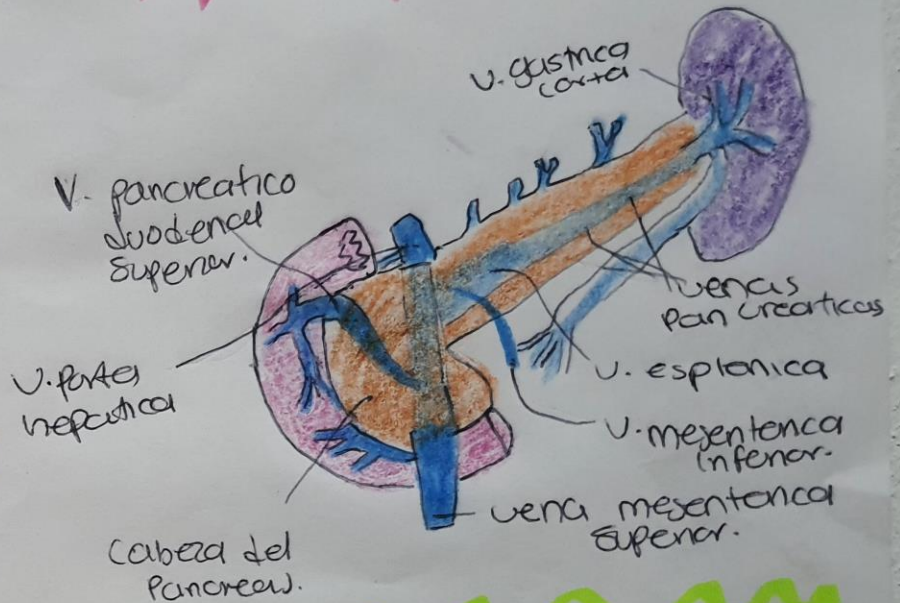
Vascularización arterial



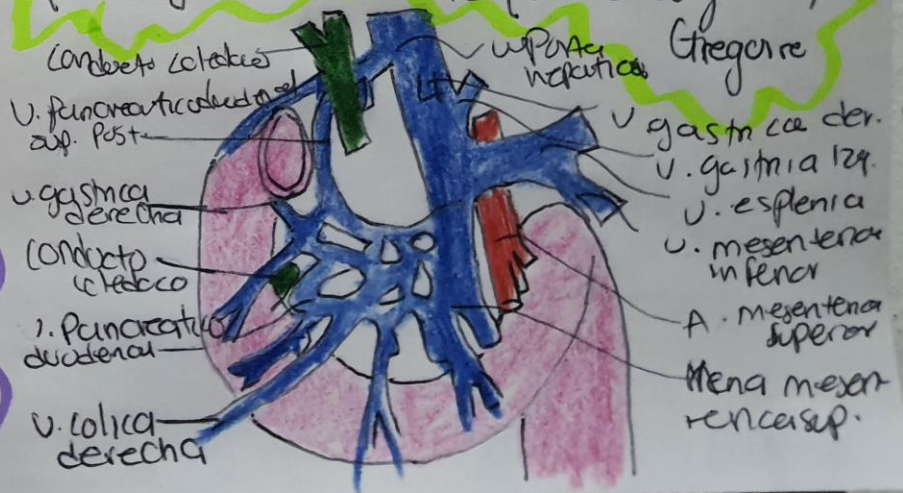
Articulación pancreatoduodenal Sup. Post.



vegas del páncreas.

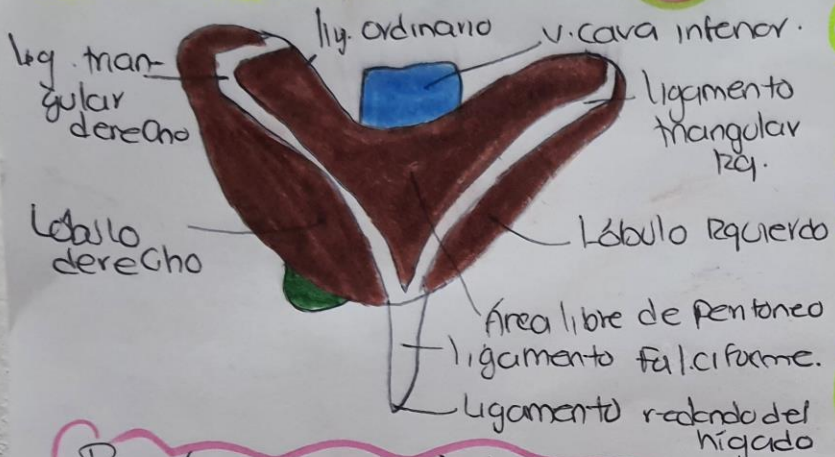


Arcadas venosas del duodeno y del Páncreas (Según Gregoire)

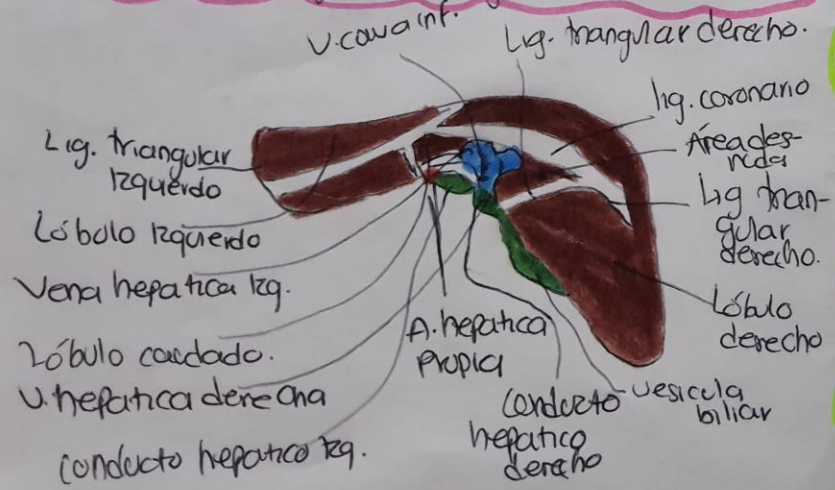


Hígado

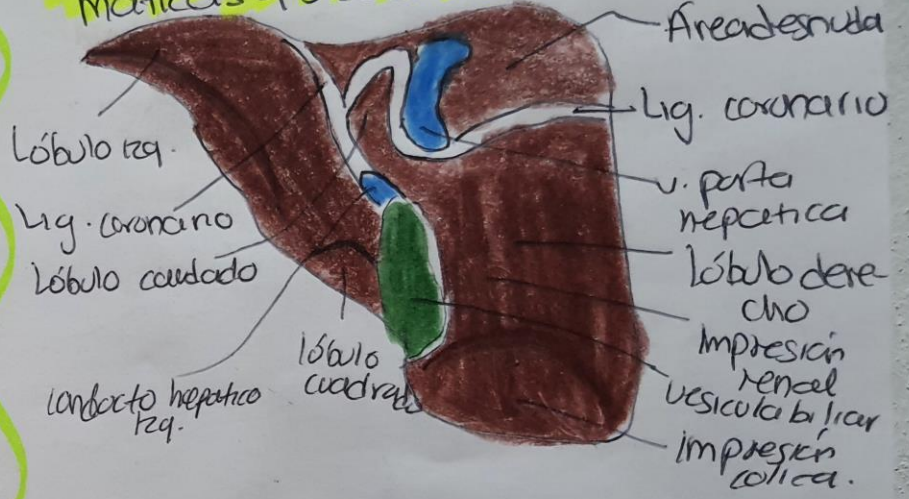
Vista Superior del



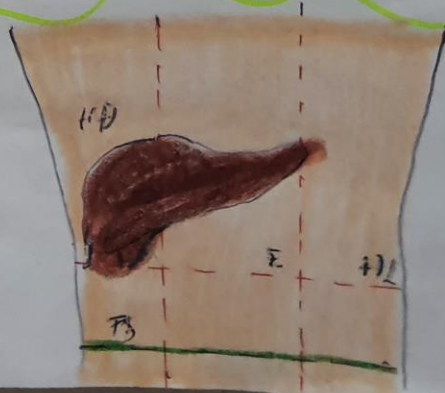Porción posterior de la cavidad diafragmática del hígado. Ligamento ordinario



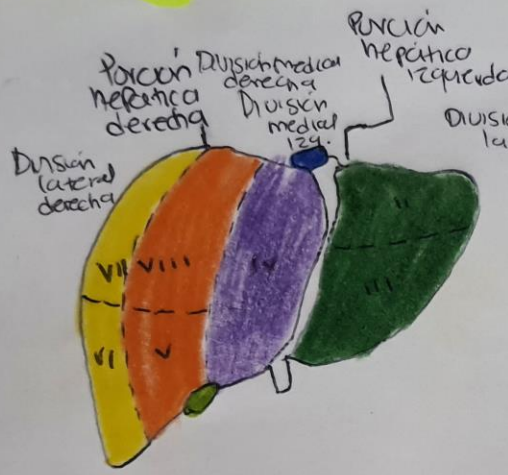Porción posterior de las caras diafragmática y visceral del hígado



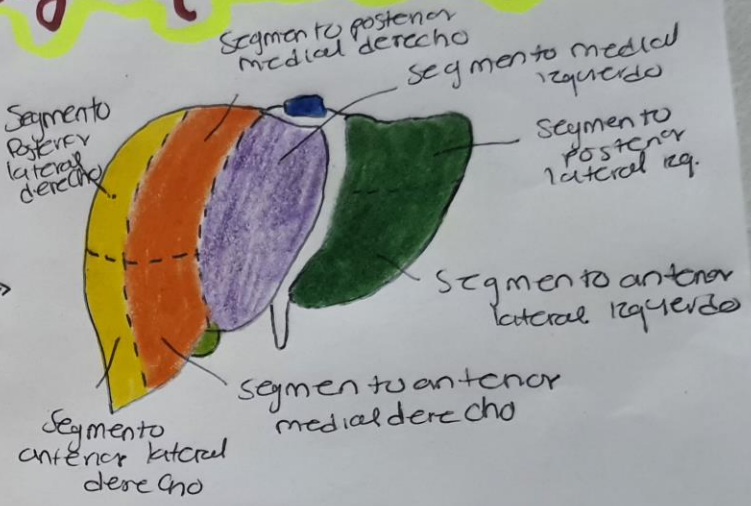
Anatomía de Superficie del hígado



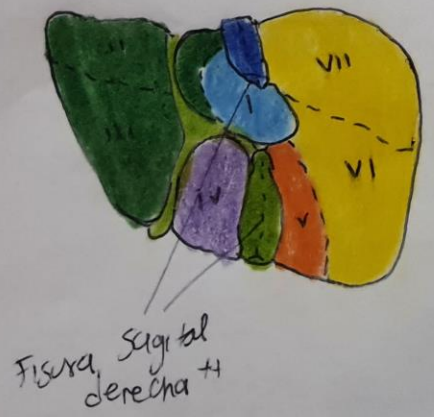
Porciones, divisiones y Segmentos del hígado.



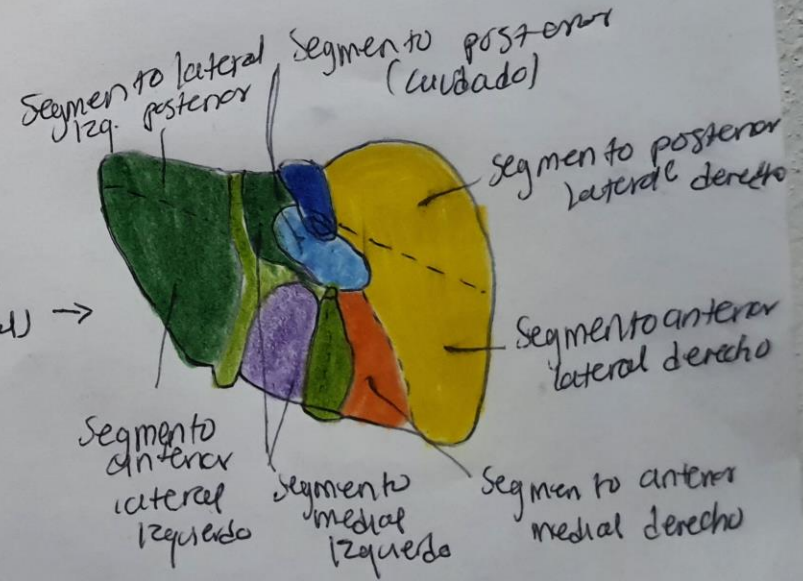
Vistas
 anteriores
 (cara dia-
 fragmática)



Posición anterior
 del hígado (bóveda cubada).

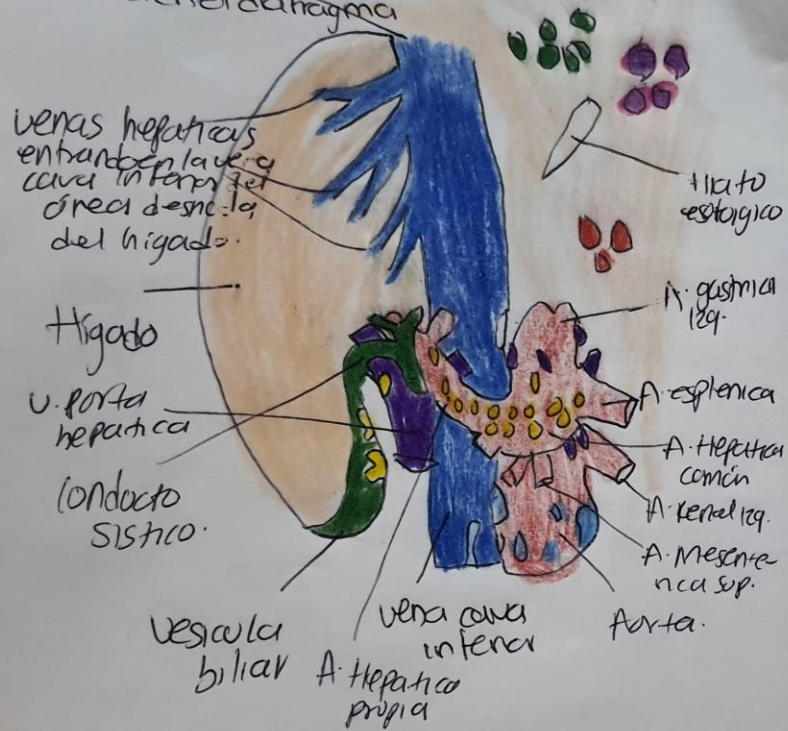


Vistas
 Posteriores
 (Caracauscular)



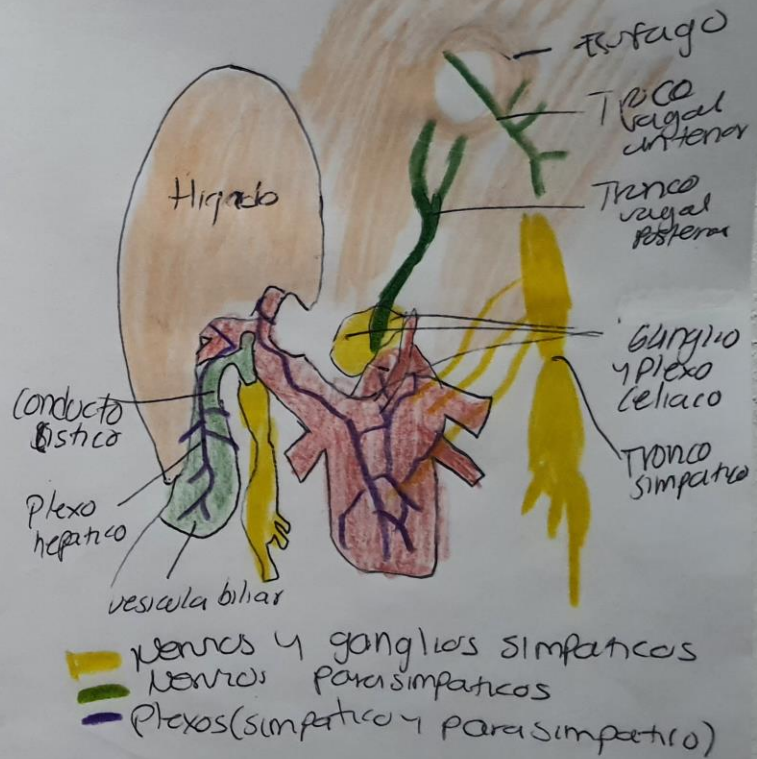
Nó de los Linfáticos

Foramen de la vena cava en el diafragma



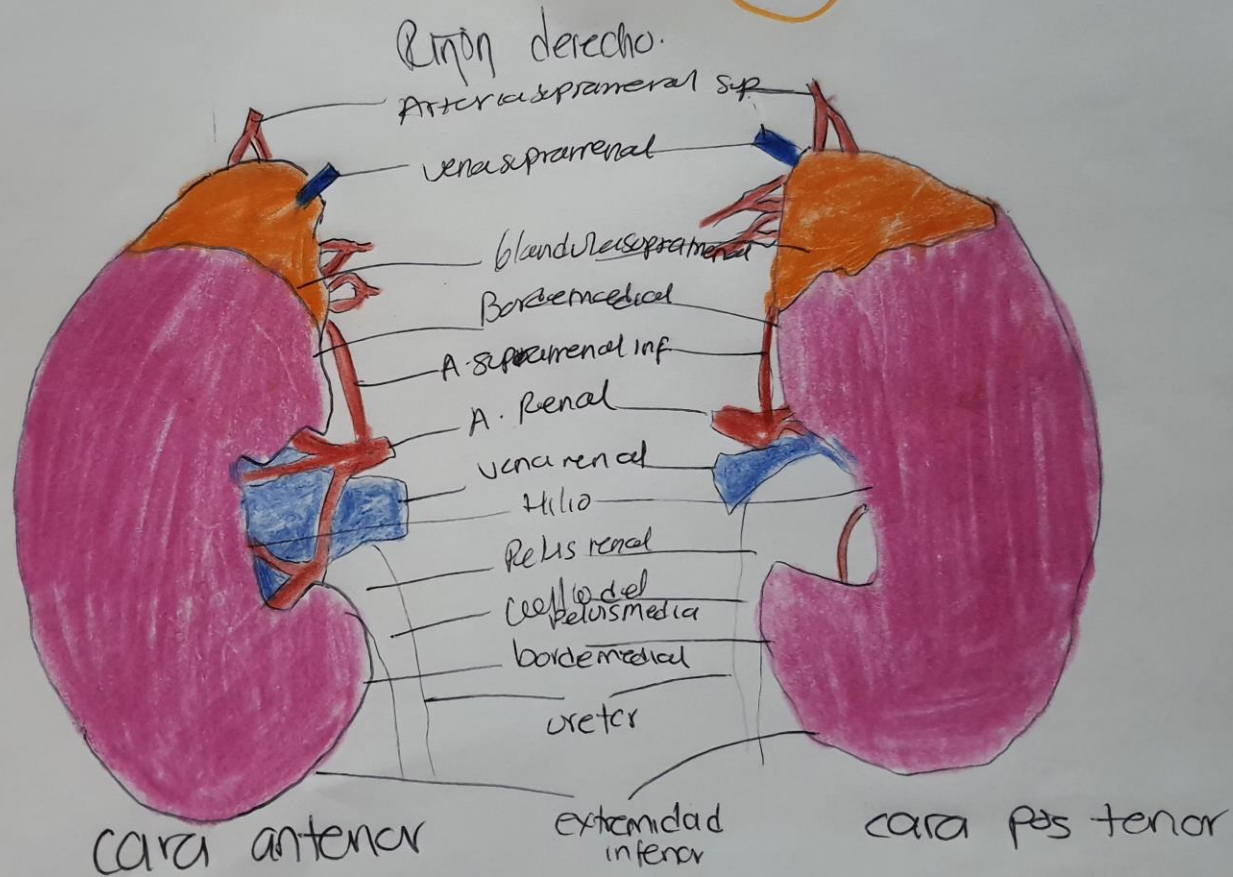
- Vasos torácicos
- Mediastínicos
- Celiacos
- Hepáticos
- Císticos
- Frénicos
- Lombares

Inervación

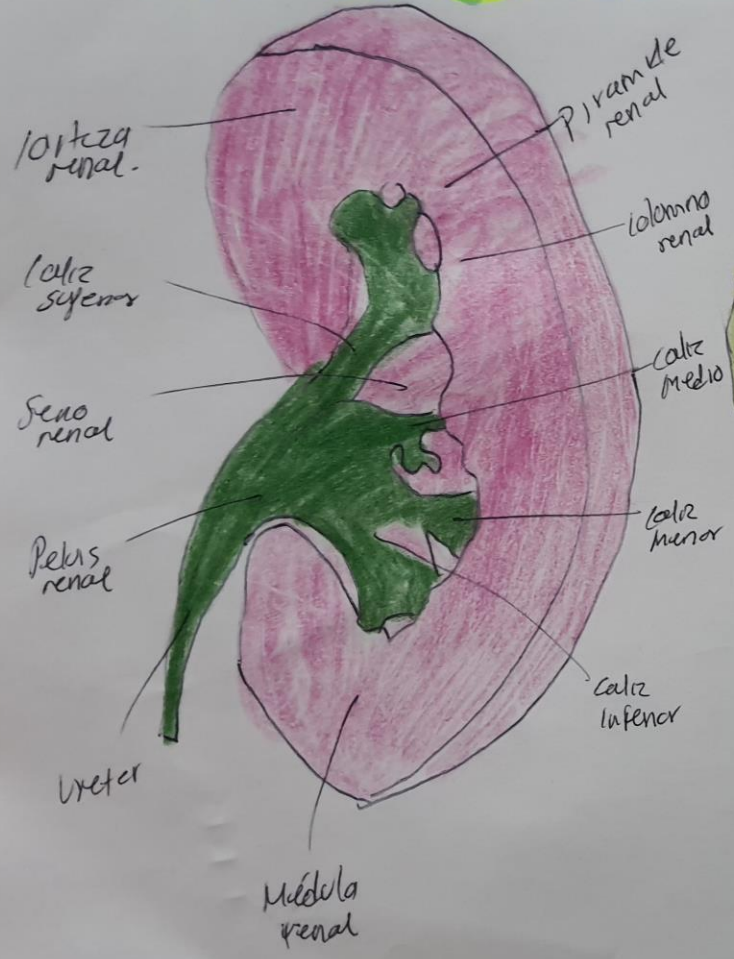


- Venas y ganglios simpáticos
- Nervios parasimpáticos
- Plexos (simpático y parasimpático)

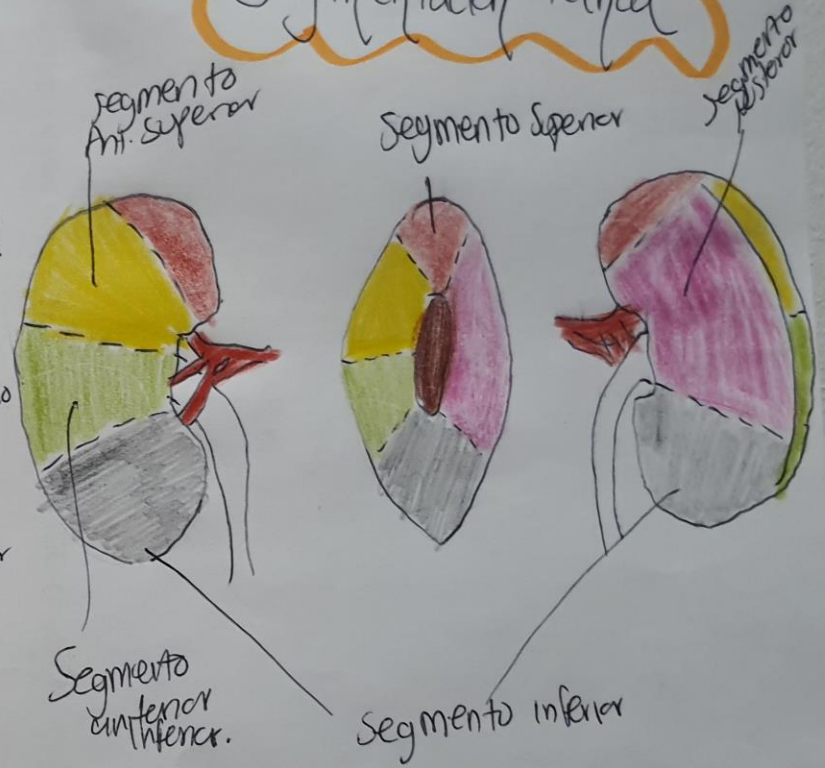Riñones



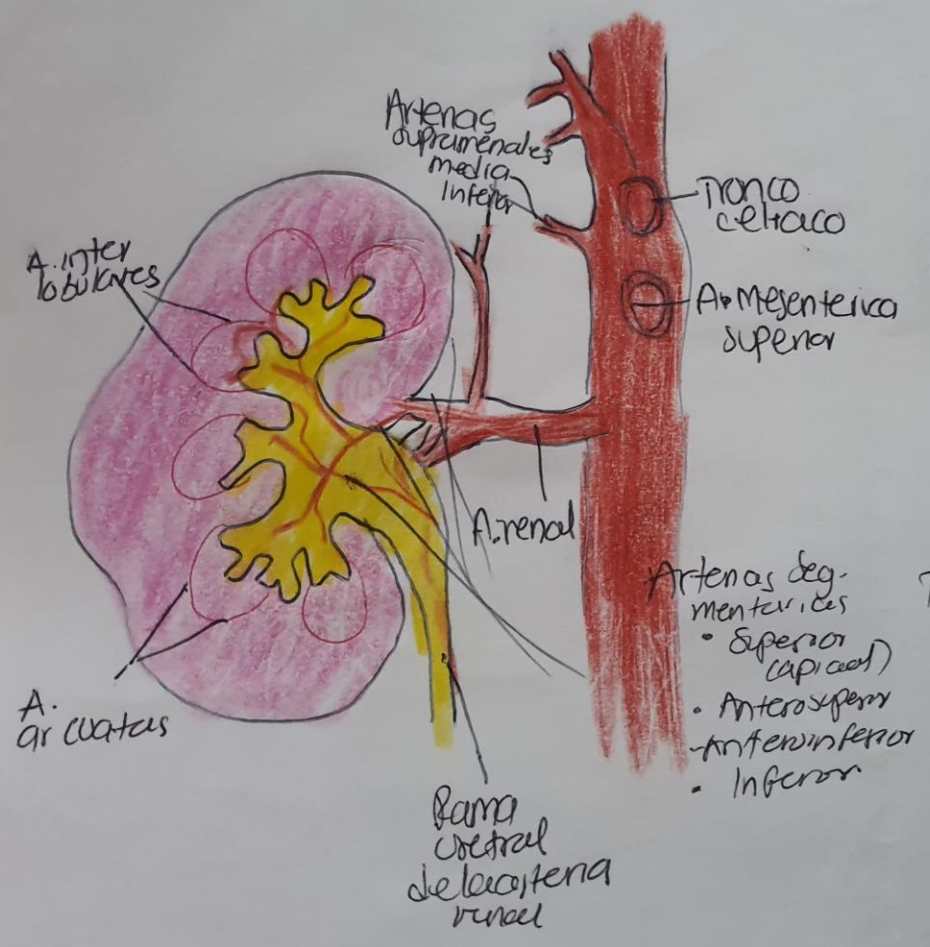
Pelvis renal y calices en el seno renal (según Popin)



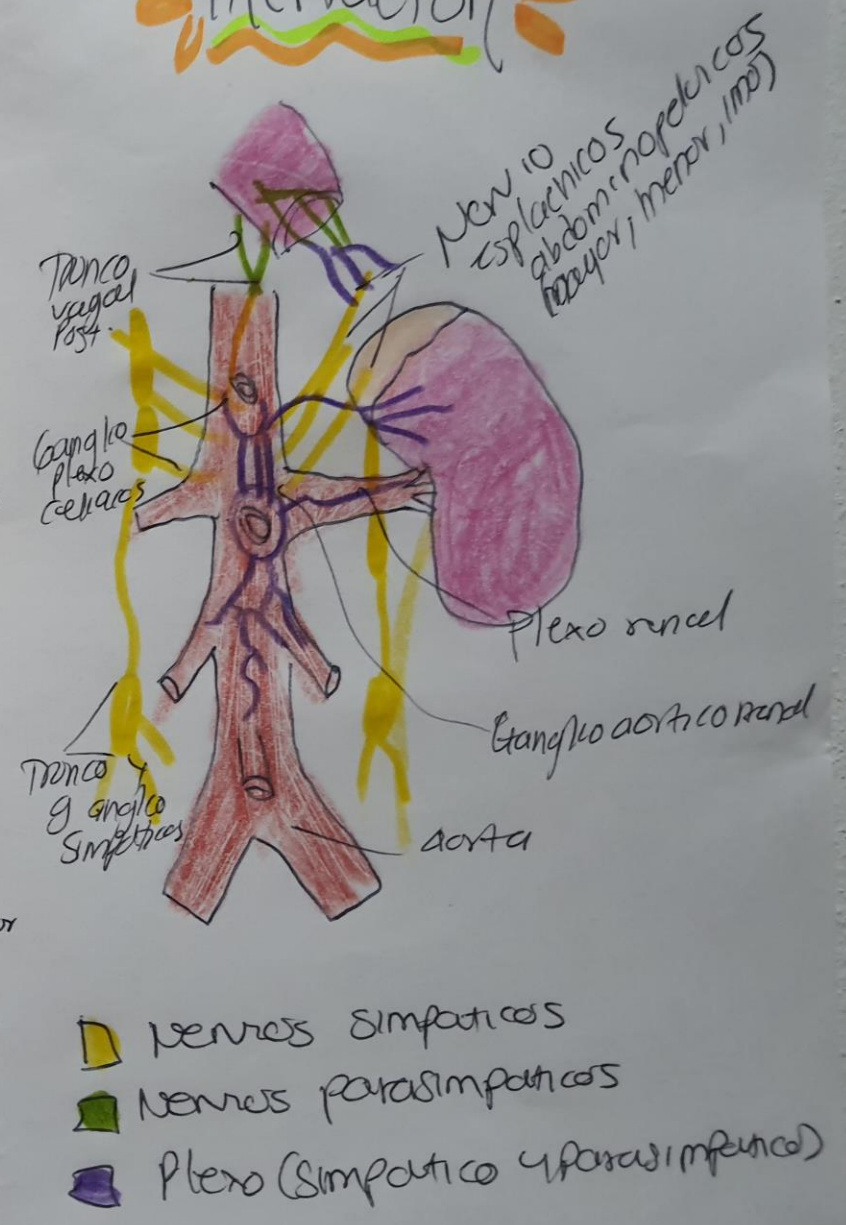
Segmentación Renal



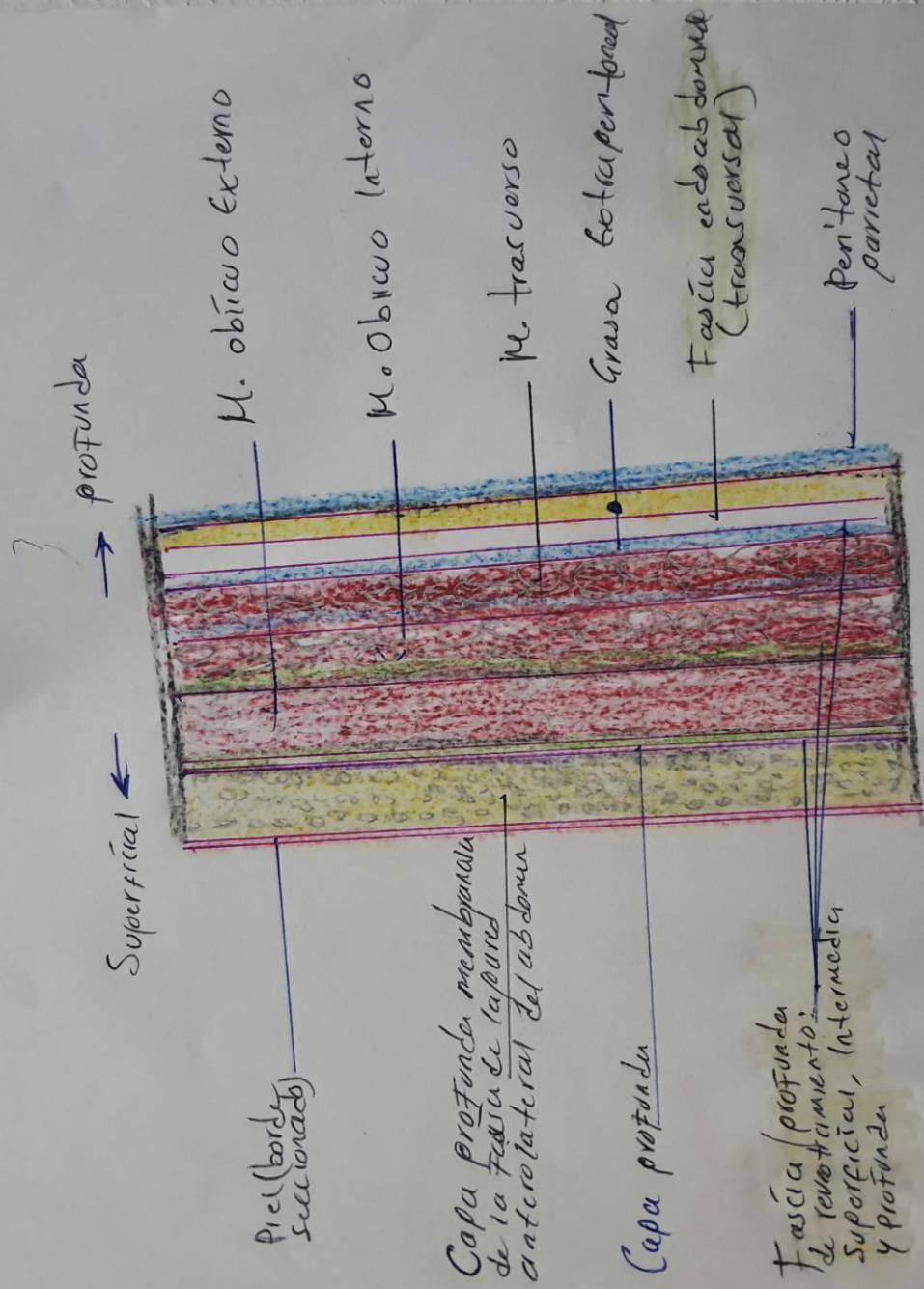
Vascularización arterial de los riñones y los ureteres.



Inervación



Fascia de la pared anterolateral del abdomen.



Fascia de la pared anterolateral del abdomen.

#

