



NOMBRE: OLIVER FAUSTINO
PAREDES MORATAYA

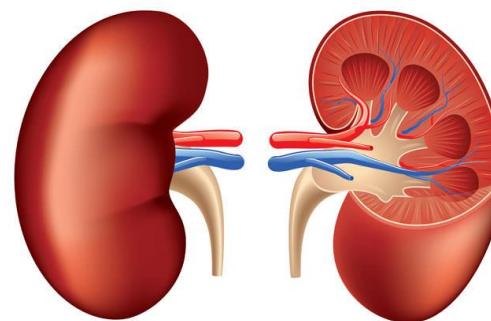
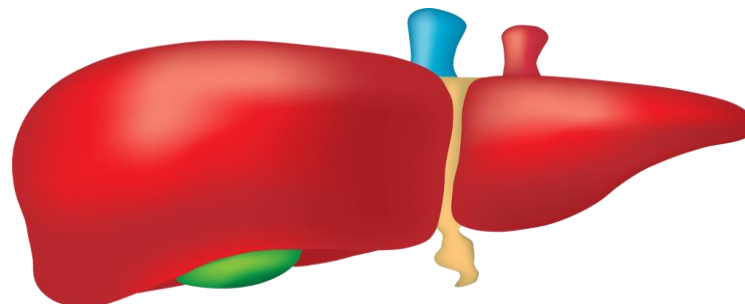
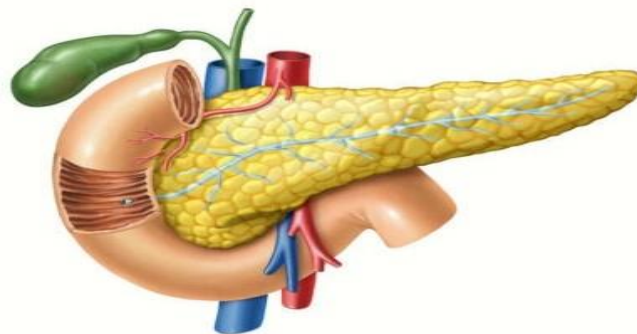
DOCENTE: Dr. MIGUEL BASILIO
ROBLEDO

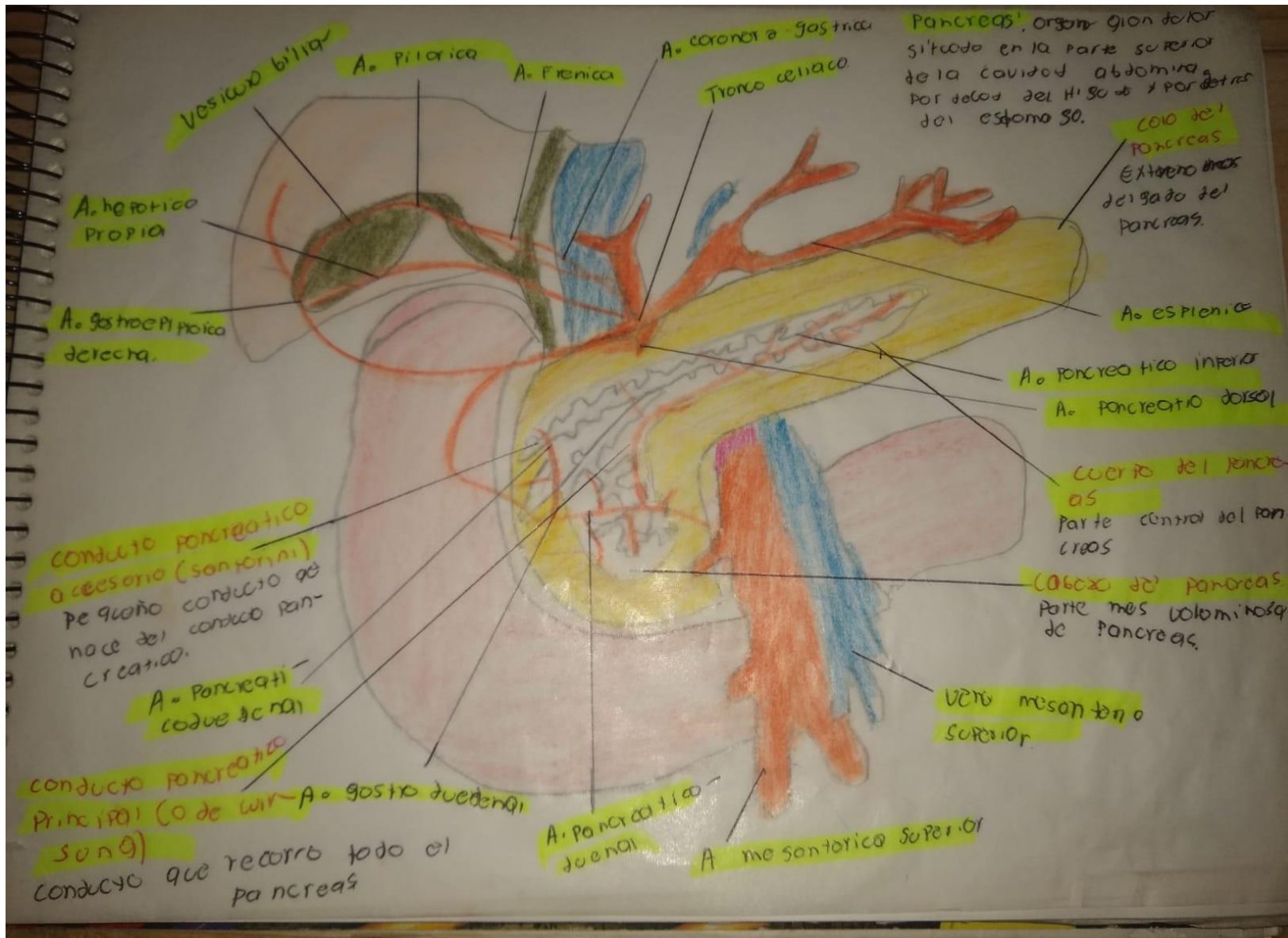
MATERIA: MORFOLOGIA

Dibujo

- Páncreas.
- Hígado.
- Riñón.
- Fascias y capas de la pared anterolateral del abdomen.

UNIVERSIDAD DEL SURESTE





Hígado

Órgano macizo situado en el ángulo superior derecho del abdomen, por debajo de las últimas costillas, y la región hipocóndrio derecho.

Amplio surco
Fisura hepática

Ligamento coronario
Formado por las membranas peritoneales que cubren el hígado en su parte superior y lo unen con el diafragma.

Ligamento falciforme (o suspensorio)
Se desprende del lobo anterior superior del hígado y forma un tabique

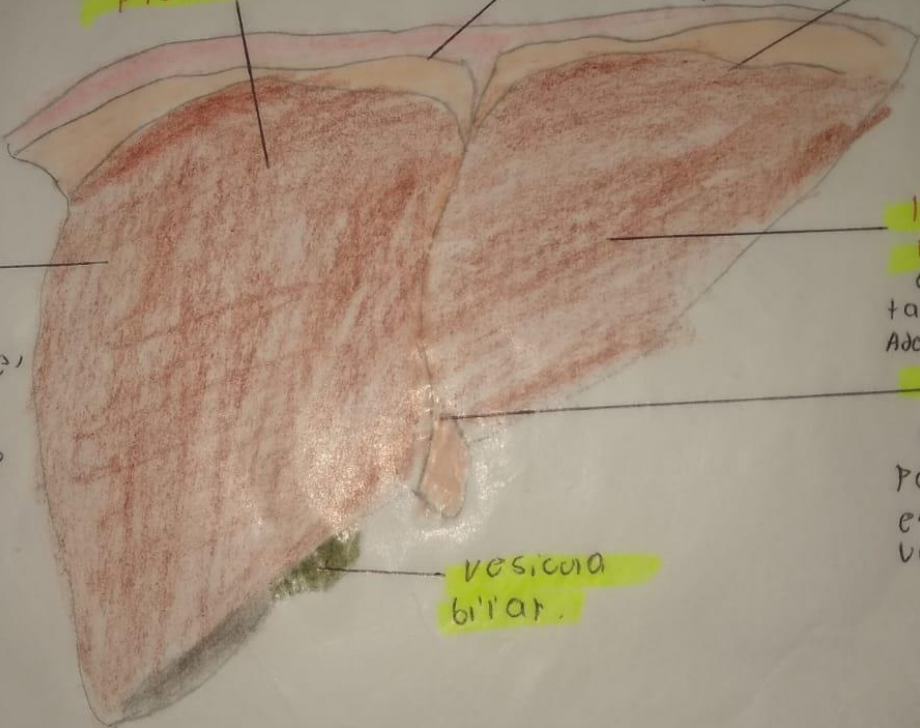
Lobos hepáticos de derecho

Extremo situado en el lado derecho de la región hipocóndrio derecha.

Lobos hepáticos izquierdo
Es el más pequeño también el más interno adelante del estómago

Ligamento Redondo
Cordón fibroso que persiste como resto embrionario de la vena porta.

Vesícula biliar



Higado.

Ligamento triangular izquierdo.
Porción de ligamento coronario situado en su extremo izquierdo.

membrano fijo el estomago a hígado.
CIPION GASTRO hepatico

Venas hepaticas o supra-hepaticas

Area desnuda
Region de la cara posterior del hígado que esta des-provista del peritoneo.

hoja superior del ligamento coronario

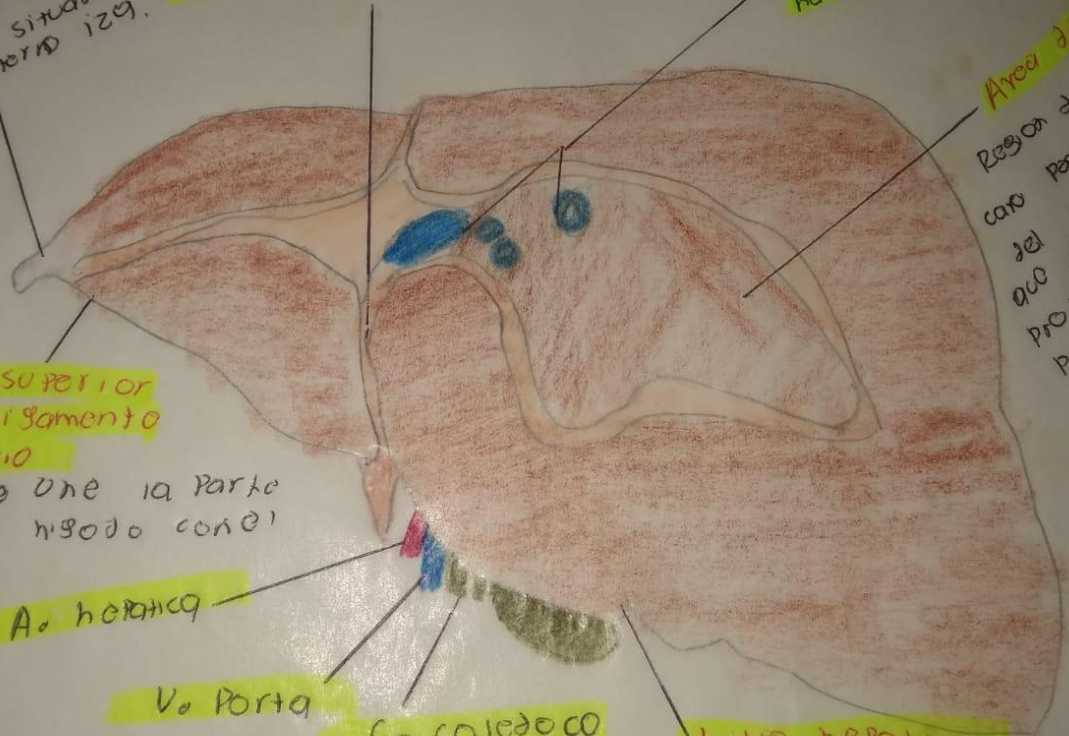
membrano que une la parte superior del hígado con el diafragma.

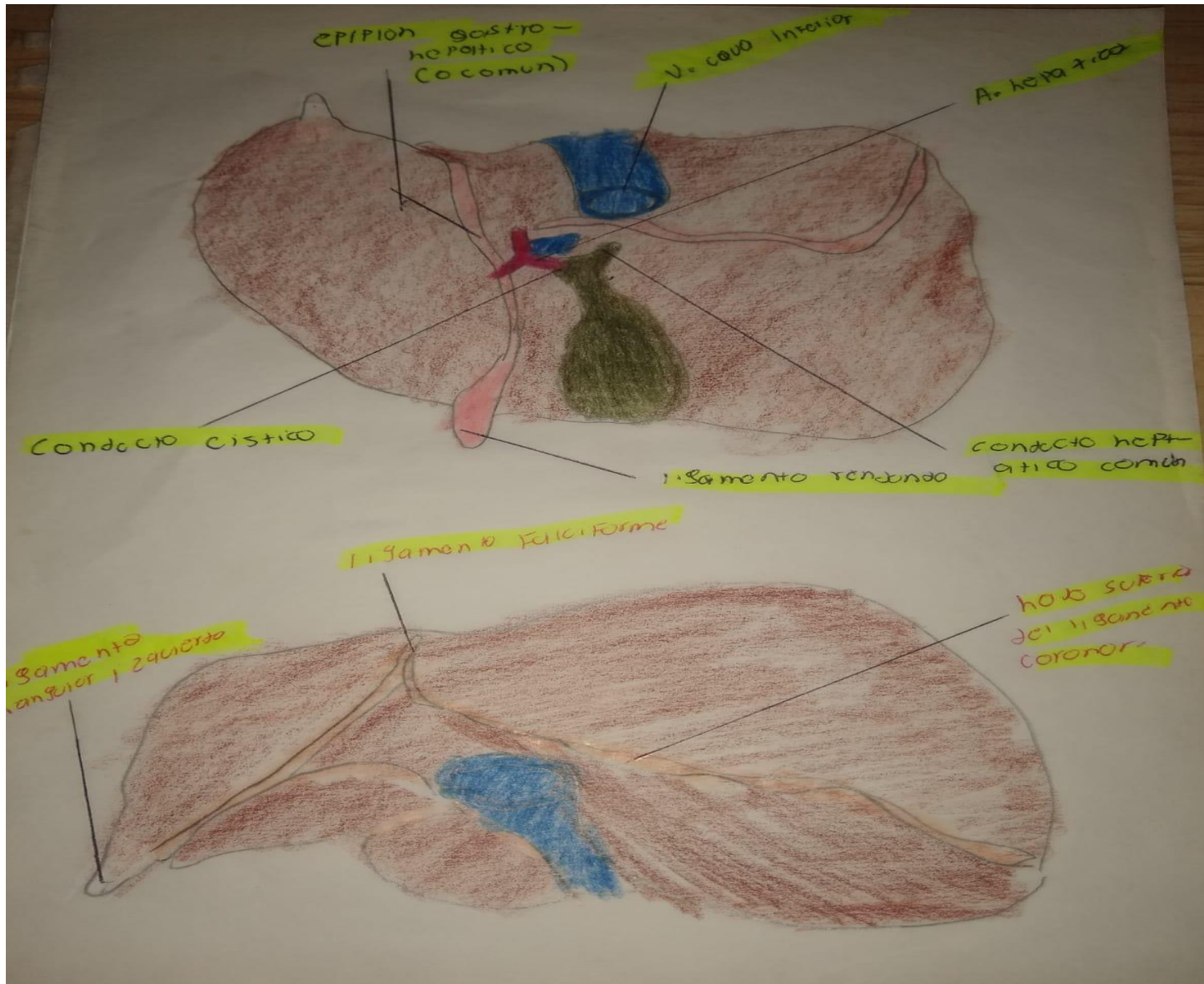
A. hepatica

V. porta

Co. coledoco

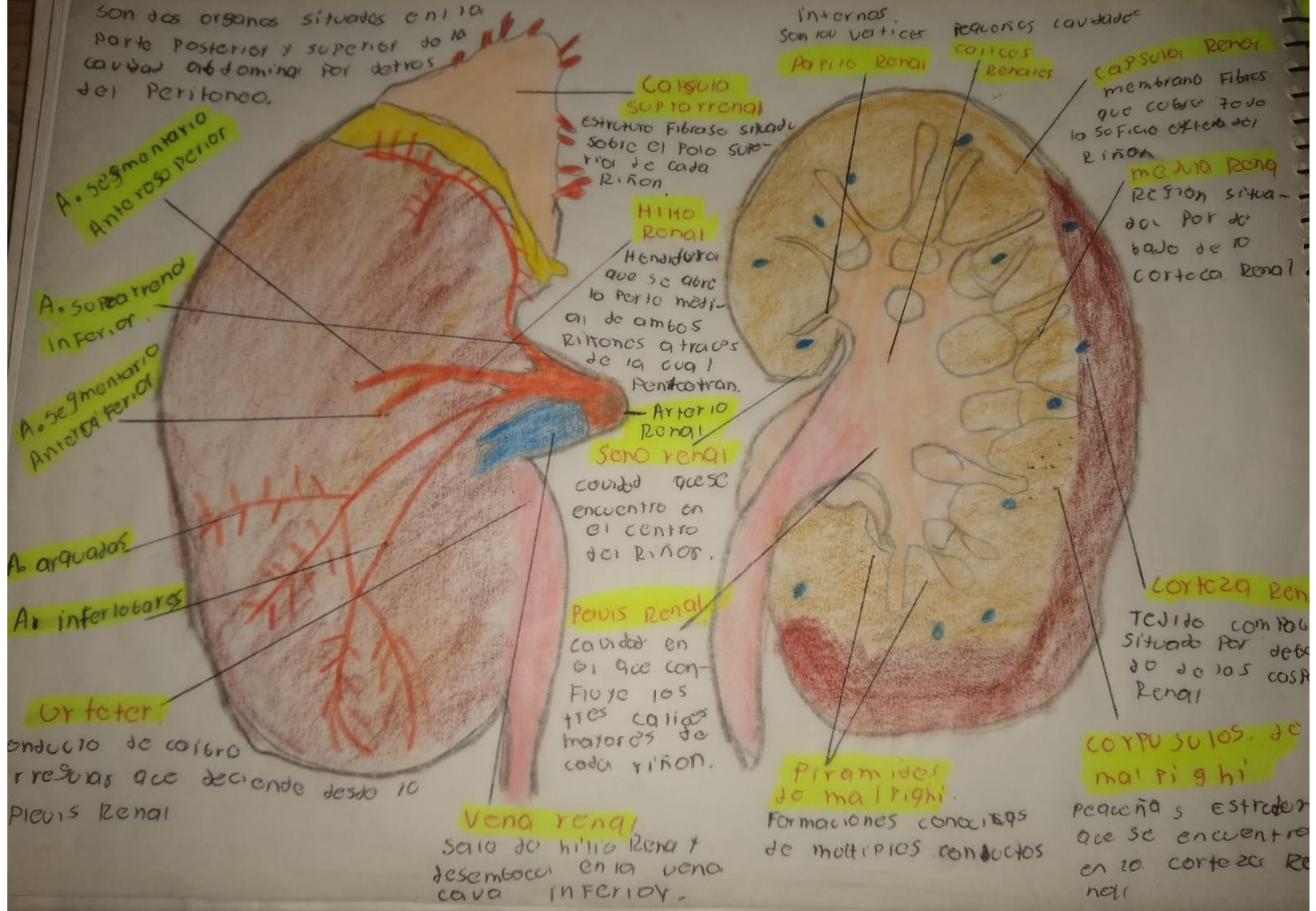
hilio hepatico
Orificio situado en la cara inferior del hígado





Riñones.

Son dos órganos situados en la parte posterior y superior de la cavidad abdominal por detrás del peritoneo.



A. segmentario Anterior

A. segmentario Inferior

A. segmentario Anterior

A. arqueados

A. interlobares

Orfeter

Conducto de coleccion de orina que desciende desde la pelvis renal

Capsula suprarrenal

Estructura fibrosa situada sobre el polo superior de cada riñon.

Hilio renal

Hendidura que se abre en la parte medial de ambos riñones atraves de la cual penetran.

Arterio renal

Seno renal
Cavidad que se encuentra en el centro del riñon.

Pelvis renal

Cavidad en el que confluyen los tres calices mayores de cada riñon.

Vena renal

Salida de hilio renal desemboca en la vena cava inferior.

Internas
Son los vertices

Papilo renal

Pequeñas cavidades

calices Renales

Capsula renal

membrano fibrosa que cubre todo la superficie externa del riñon

medula renal

Region situada por debajo de la corteza renal

Corteza renal

Tecido compacto situado por debajo de las costillas renal

Corpusculos de malpighi

Pequeñas estructuras que se encuentran en la corteza renal

Piramides de malpighi

Formaciones conicas de multiples conductos

Fascia de la pared antero lateral del abdomen. 16

