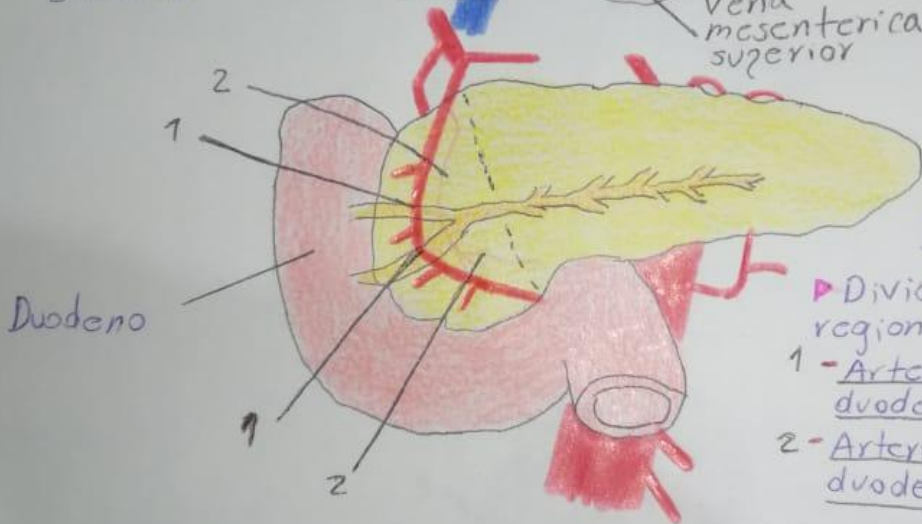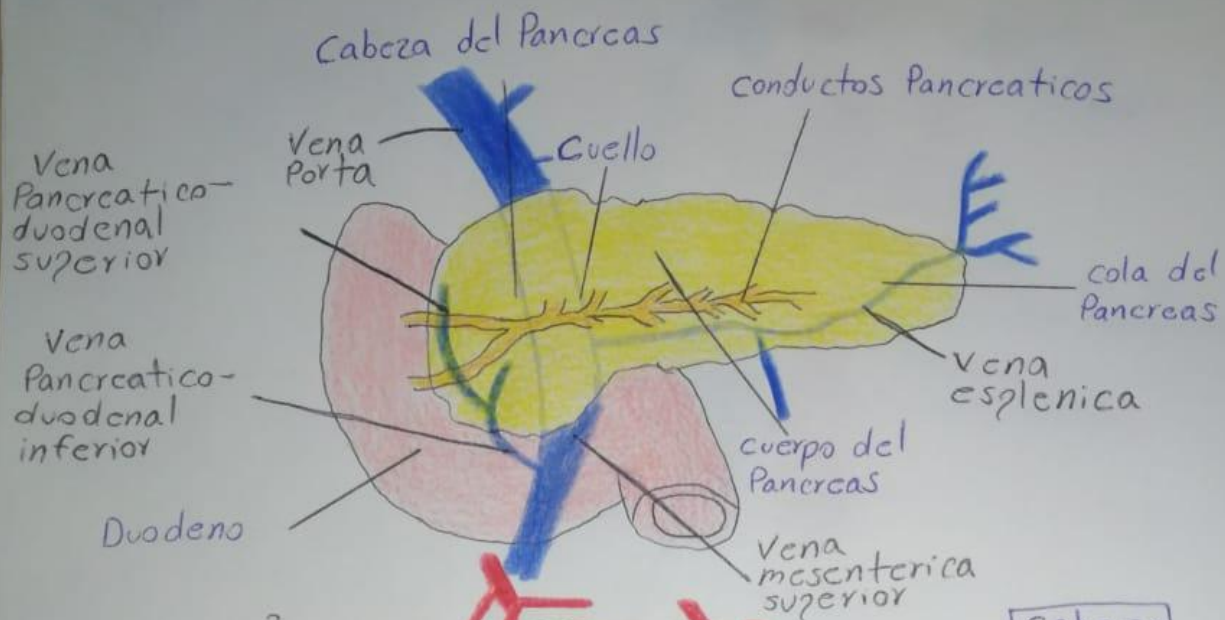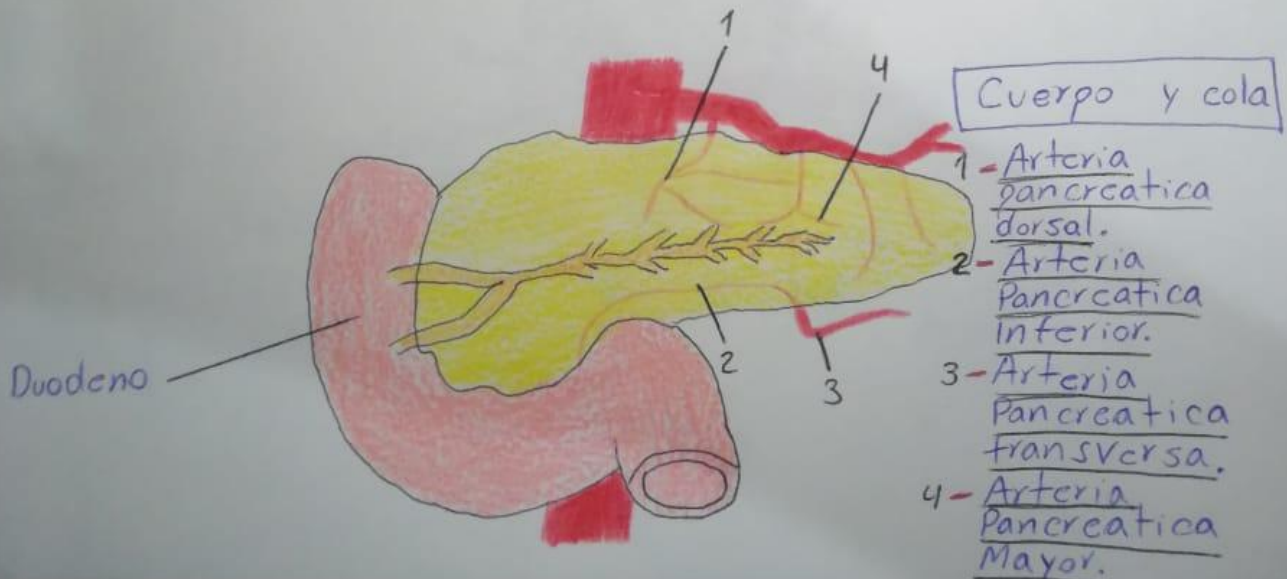


Cabeza

► Deriva: Tronco celiaco y Arteria mesenterica superior.

► Divide en dos regiones principales

- 1 - Arteria Pancreatico-duodenal Anteriores
- 2 - Arteria Pancreatico-duodenal Posteriores



Cuerpo y cola

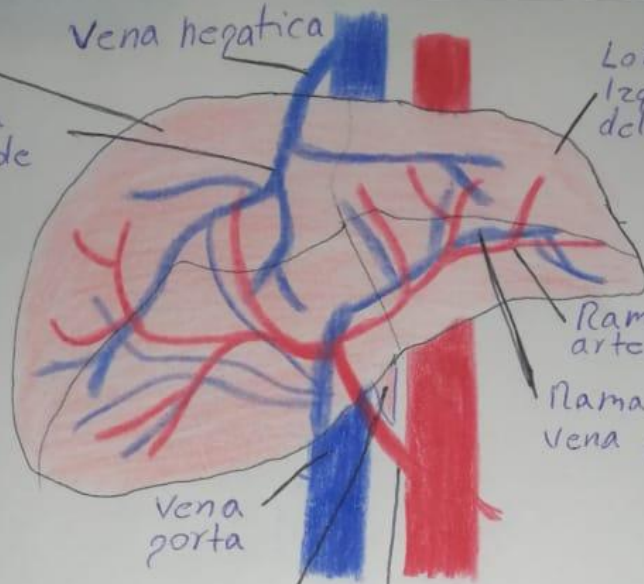
- 1 - Arteria pancreatica dorsal.
- 2 - Arteria pancreatica inferior.
- 3 - Arteria pancreatica transversa.
- 4 - Arteria pancreatica Mayor.

Lobulo derecho del higado

Vena hepatica

Lobulo izquierdo del higado

sistema central de venas



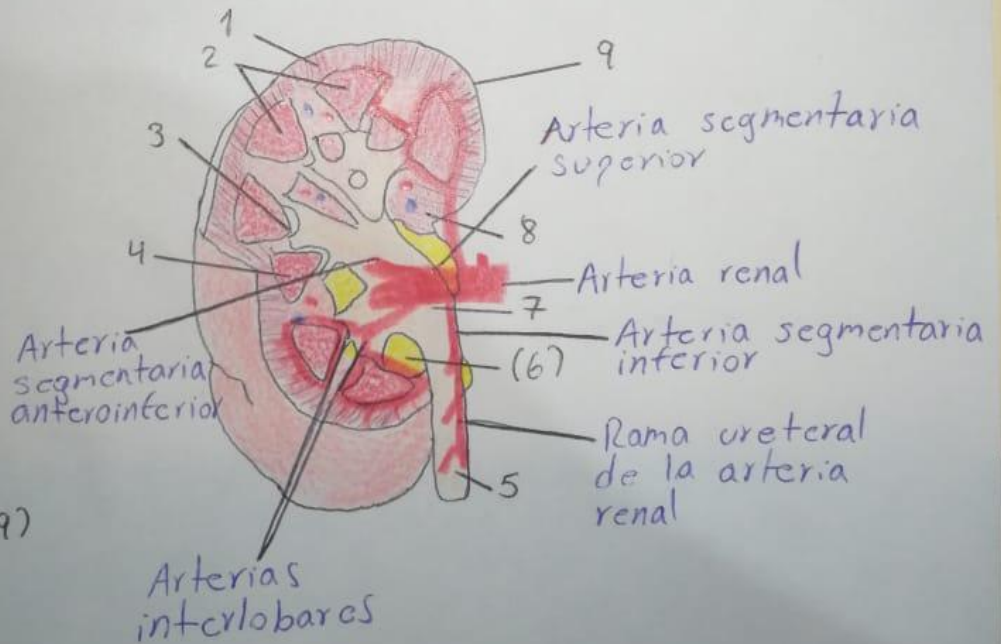
Rama de la arteria hepatica
Rama de la vena porta

Vena porta

Arteria hepatica

conducto cistico

- Corteza. (1)
- Medula. (2)
- Papila renal. (3)
- Base de la piramide. (4)
- Ureter. (5)
- Grasa del seno renal. (6)
- Pelvis renal. (7)
- Seno renal. (8)
- Capsula fibrosa. (9)



Arteria segmentaria superior

Arteria renal

Arteria segmentaria inferior

Rama ureteral de la arteria renal

Arteria segmentaria anteroinferior

Arterias interlobares

