

TX

- Aspirina
- Aspirinoplastia
- Bypass
- ECA
- Nitroglicerina
- Clopidogrel 150 Dg M: 75mg C/24hs.
- Estatinas
- No AINES
- ASA
- AHTA

Pronostico

- Depende de la atencion.
- Cantidad de arterias obstruidas
- daño al corazón

Da.

- Biomarcadores sericos
- EKG
- Angiografía coronaria
- Enzimas Cardiacas: T1 y TT
- Rx torax.

- * Angina Inestable = Dependiendo de de la demanda
 - inicio inmediato
 - aguda
 - Breve - en reposo.
- * Angina Estable - progresiva
 - tx no urgente
 - en actividad
- * No hay alteración de enzimas
- * Clasificación de la NSTEMI.

SINDROME CORONARIO AGUDO.

Trastorno del Flujo sanguíneo.

Cambio EKG

- taquemia, infarto, necrosis

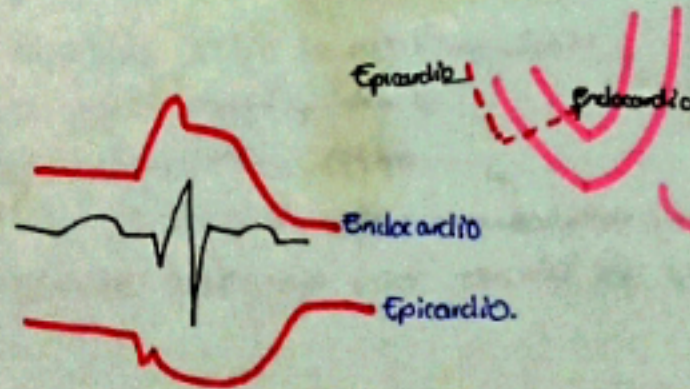Q no patológicas

- Amplitud 0.04
- <25% R

Patología

- infarto
- Necrosis


AVL AVF




Sintomas y Signos

- * Signo de garra.
- * Dolor hombro brazo pecho
- * Falta aire.
- * Náuseas
- * Sudoración
- Latido cardiaco acelerado

ISQUEMIA



LESION



IAMCEST

- Con elevación ST
- ↑ Enzimas
- Isquemia / Lesión

IAMSSESST

- Sin elevación
- Inversión ST
- ↑ Enzimas
- Lesión.

o la presencia de Q

