



PASIÓN POR EDUCAR

NOMBRE DEL ALUMNO:

JUANA LORENZA VELAZQUEZ HERNANDEZ.

NOMBRE DEL PROFESOR (A):

LIC.JAVIER GOMEZ GALERA.

NOMBRE DEL TRABAJO:

SUPERNOTA Y CUADRO SINOPTICO.

MATERIA:

PRACTICAS PROFESIONALES I.

PASIÓN POR EDUCAR

GRADO:

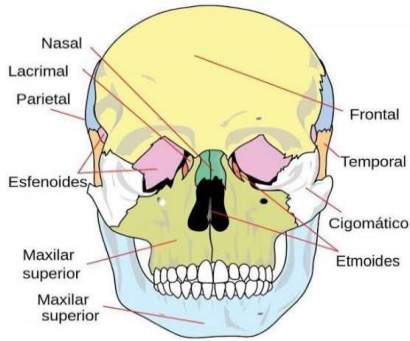
9 CUATRIMESTRE.

GRUPO:

A

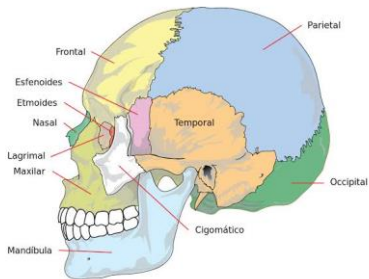
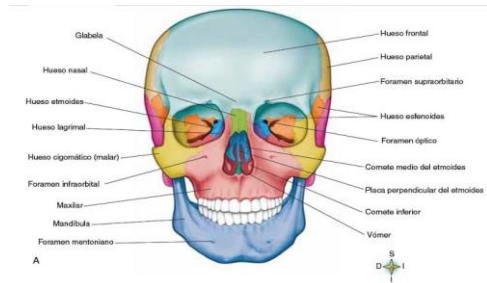
Pichucalco, Chiapas a 21 de mayo de 2021.

REGIONES DE LA CABEZA Y ABDOMEN.



Regiones de la Cabeza: La cabeza es la parte superior del cuerpo humano, se divide en el Cráneo. El cráneo conocido como la región craneal; forma un armazón óseo que protege el encéfalo, en su parte externa se subdivide en:

Desde la frente a la parte posterior del cráneo comprende la **región occipitofrontal**. Toda la superficie correspondiente al músculo temporal abarca la **región temporal**. La apófisis mastoideas se conoce como la **Región mastoidea**, las cejas se conocen como la **región superciliar** y de los senos frontales y la **región de la base del cráneo**. En el interior del cráneo se encuentra la **cavidad craneal**; en la que se desarrolla el procesamiento superior del sistema nervioso propio de nuestra especie.



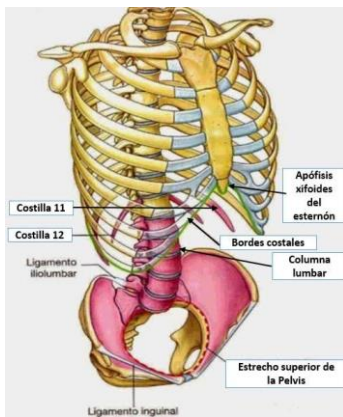
Cara La cara o región facial abarca la mitad inferior de la cabeza a partir de debajo de las orejas. Regiones superficiales de la cara: • Los ojos se conocen como la **región ocular**. • Las orejas se conocen como la **región auricular** o **región ótica**. • La nariz se conoce como la **región nasal**. • Las mejillas abarcan la **Región geniana** o **región bucal**.

- La parte posterior de la mejilla se denomina como **Región masetérica**.
- Los labios abarcan la **Región labial**.
- La barbilla se conoce como la **región de la barbilla**.
- Regiones profundas de la cara: • **Región infra temporal** o **región cigomática**.
- **Región pterigopalatina**.
- La boca se conoce como **región oral**.
- La lengua se conoce como **región lingual**.
- La parte debajo de la lengua es **Región sublingual**.
- La faringe se denomina **Región faríngea**.

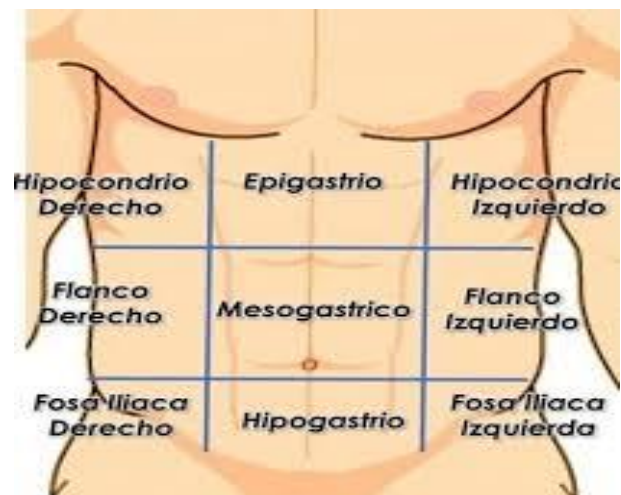
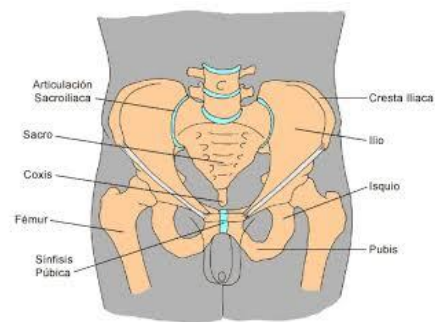
REGIONES DE LA CABEZA Y ABDOMEN.

Abdomen El abdomen es la parte inferior del tronco a la que se hallan unidas las otras dos extremidades, las inferiores o piernas. Partes o zonas constituyentes del abdomen son:

- Parte delantera superior: epigastrio e hipocondrios derecho e izquierdo.
- Parte delantera central: región umbilical u ombligo.
- Parte delantera inferior: hipogastrio o vientre y las fosas iliacas derecha e izquierda.
- Parte trasera superior: región lumbar.
- Órganos



- Vísceras huecas: estómago, intestinos (grueso y delgado), vejiga urinaria.
- Vísceras macizas: hígado, bazo, riñones.



EL ESQUELETO.

DEFINICION

Al cuerpo humano se lo divide en tres regiones principales. (Croquis) - cabeza - tronco - extremidades.

La Cabeza: formada por: - el cráneo: aloja la masa encefálica - la cara: aloja las porciones iniciales del aparato respiratorio, digestivo y los órganos de 4 sentidos: vista, oído, olfato y gusto. La cabeza se encuentra unida al tronco por el cuello, por donde pasan: - conducto digestivo (esófago) - conducto respiratorio (laringe) - vasos sanguíneos y linfáticos - columna cervical.

COMPOSICION DEL TRONCO 2.- El Tronco: tiene forma de cilindro, es aplanado de adelante hacia atrás; sostenido por la columna vertebral. El músculo diafragma lo divide en dos cavidades: - cavidad torácica: cerrada por las costillas. Aloja los órganos respiratorios (pulmones y tráquea) y cardiovasculares (corazón, grandes vasos y linfáticos). - cavidad abdomino-pélvica: contiene los órganos digestivos, excretorios y reproductores

Al tórax se lo divide en 3 regiones: clavicular, esternal y pectoral, o mamaria. Al abdomen se lo divide en 9 regiones: epigastrio, hipocondrios, región umbilical, flancos, hipogastrio y fosas ilíacas. 3.- Extremidades: son 4 - 2 superiores: utilizadas para la aprensión (agarrar) - 2 inferiores: para la locomoción (caminar)

Superiores: hombro, brazo, antebrazo y mano - Extremidades Inferiores: cadera, muslo, pierna y pie Tanto las manos como los pies cuentan con 5 dedos, de los cuales el pulgar de las manos se opone a los otros, lo que permite la función de agarrar.

SISTEMA OSTEOARTICULAR El cuerpo humano presenta varios sistemas protegidos por un armazón duro con más de 650 músculos. Gracias a los huesos, articulaciones y músculos el cuerpo mantiene su postura, puede desplazarse y realizar múltiples acciones.

ESQUELETO El esqueleto es el conjunto 206 piezas duras y resistentes llamadas "huesos". Las principales funciones del esqueleto son: - sostén - protección - locomoción.

HUESOS Estos están formados por sustancias orgánicas y sales calcáreas (calcio) que le otorgan dureza. Según la forma que presentan, se los divide en: - huesos largos: ejemplo, los de las piernas y brazos - huesos cortos: ejemplo, las vértebras - huesos planos: ejemplo, los huesos del cráneo Para esta división se tiene en cuenta las tres dimensiones: largo, ancho y espesor.

EL ESQUELETO.

1) huesos largos: tienen una longitud mayor que las otras medidas. Presentan una parte muy delgada llamada "diáfisis" y en los extremos se abulta, llamada "epífisis". El centro de la diáfisis es hueca y está ocupada por médula ósea, donde se forman los glóbulos rojos.

2) huesos cortos: sus tres dimensiones son similares. Es compacto con un núcleo esponjoso, por ejemplo los huesos del tarso, carpo y las vértebras.

3) huesos planos: su espesor es menor que los otros y presentan una cara cóncava y otra convexa, formando en conjunto, y casi siempre, cavidades, por ejemplo: los huesos del cráneo, del tórax y pelvis; esto es para proteger a los órganos que alojan. Estos huesos planos presentan tres capas: la externa e interna son compactas y la del medio es esponjosa.

COLUMNA VERTEBRAL: Es el eje del esqueleto. Formado por huesos cortos llamadas vértebras, las que se superponen y se articulan entre sí, permitiendo una importante flexibilidad, inclinarse hacia delante, atrás y hacia los costados. Las vértebras que forman la columna vertebral son 33, agrupadas en 5 regiones. - cervical: 7 vértebras - dorsal: 12 vértebras - lumbar: 5 vértebras - sacra: 5 vértebras - coccígea: 4 vértebras estas están fusionadas (pegadas)

Vértebras: estos huesos están perforados en el centro, y todas juntas forman un canal protector, donde se aloja la médula espinal, que forma parte del sistema nervioso. Estas vértebras, según la región donde se encuentren, tienen formas diferentes, pero en general presentan características comunes a saber:

Cuerpo - Cara superior - Cara inferior - Agujero central (aloja la médula espinal) - Apófisis transversas (una derecha y otra izquierda y Apófisis espinosa).

HUESOS DEL TORAX: La caja torácica es semejante a una jaula, formada por 12 pares de costillas, de las cuales 10 pares se unen por delante con un hueso plano y central llamado esternón, y por detrás, todas se unen a las vértebras dorsales.

Costillas: son huesos largos con forma de arco. Todas se unen por detrás a la columna dorsal. Se las divide en: costillas verdaderas: - son los 7 primeros pares. Se unen por delante al esternón. - costillas falsas: siguientes 3 pares. Sus cartílagos se unen a las costillas superiores. - costillas flotantes: últimos 2 pares, no se unen al esternón.

Esternón: es un solo hueso plano, alargado, ubicado en la parte media anterior de la caja torácica. Al mismo se articulan las costillas y la clavícula. En la parte superior del tórax se encuentran las clavículas y los omóplatos (derecho e izquierdo), de donde nacen las extremidades superiores.

Clavículas: son 2, una derecha y otra izquierda. Tienen forma de "S" alargada y abierta. Se encuentran en la parte superior y anterior de la caja torácica. Uno de sus extremos se articula con el esternón y el otro extremo con el omóplato, formando el hombro, de donde nacen los brazos.

EL ESQUELETO.

Omóplatos: también llamados escápulas. Son 2 huesos planos, uno derecho y otro izquierdo, de forma triangular con el vértice hacia abajo, ubicados en la parte posterosuperior y hacia fuera del tórax. Se articula con el húmero y la clavícula para formar en conjunto la cintura superior.

El pubis permanece cartilaginoso y elástico, lo que permite aumentar el diámetro transversal de la pelvis al momento del parto. En el varón se osifica a los 18-20 años. La pelvis aloja la parte inferior de los intestinos, vejiga, útero y anexos (trompas y ovarios), próstata (en el hombre). A ambos lados de la parte inferior nacen las piernas.

HUESOS DE LAS EXTREMIDADES: superiores e inferiores. 1) Extremidades superiores: se la divide en cuatro partes: - hombro: formado por el omóplato y clavícula - brazo: el húmero - antebrazo: dos huesos largos: radio y cúbito (unidos en los extremos y separados en el medio para realizar movimientos de torsión) - mano: formada por: - carpo: 8 huesos - metacarpo: 5 huesos - dedos: 5 (con 3 falanges, excepto el pulgar que tiene solo 2)

HUESOS DE LA CABEZA: Está formada por el cráneo y la cara. Dan protección al encéfalo y a los órganos de los sentidos, a excepción del tacto que se encuentra en la piel. Se los dividen en dos grupos: 1) huesos del cráneo: son 8 y forman una caja resistente para proteger al encéfalo. - 1 frontal - 2 parietales - 2 temporales - 1 occipital - 1 etmoides - 1 esfenoides

HUESOS DE LA PELVIS: La cadera une el miembro inferior al tronco. Comprende un solo hueso llamado hueso iliaco. Es plano, ancho, torcido sobre su eje. Se lo divide para su estudio en tres segmentos:

- segmento superior: ilion o hueso ilíaco, es aplanado - segmento medio: cavidad cotiloidea que aloja la cabeza del fémur. - segmento inferior: con una porción anterior: llamada pubis y una posterior llamada isquion. Ambos forman un amplio orificio: agujero isquiopubiano, impropriamente llamado agujero obturador. Del hueso ilíaco hay que reconocer además: - cresta ilíaca - espina ilíaca anterosuperior - espina ilíaca posteroinferior.

2) extremidades inferiores: se dividen en cuatro partes: - cadera: hueso ilíaco, isquión y pubis - muslo: fémur, - pierna: tibia, peroné y rótula - pie: - tarso: 7 huesos - metatarso: 5 - dedos: 5 (igual que la mano)