



## **PRACTICAS PROFESIONALES**

**“RESUMEN DIGITAL, UNIDAD I Y II.”**

**LIC. EN ENFERMERIA**

**ALUMNA: YULISSA LIZETH GARCIA GREENE**

**PROF. MARIA DEL CARMEN LOPEZ SILBA**

**90 CUATRIMESTRE.**

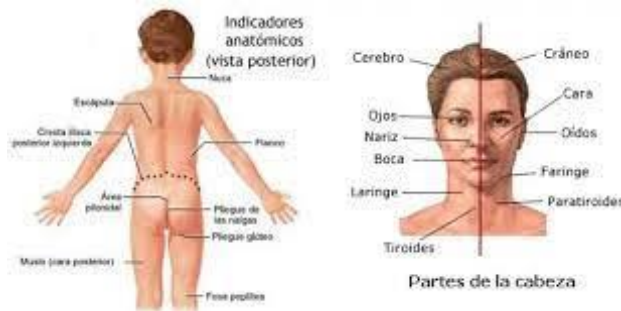**GRUPO: “A”**

**Comitán de Domínguez Chis. A 22/05/21**

## Unidad I: Elementos de Anatomía General y Topografía.

### 1.1. TOPOGRAFÍA Y SU TERMINOLOGÍA.

La anatomía topográfica comprende el estudio de los segmentos corporales, dividiendo al cuerpo en regiones delimitadas por los relieves corporales óseos. De forma general divide el cuerpo en tres zonas que son en Cabeza, Tronco (tórax, abdomen) y Extremidades (superiores e inferiores). A su vez estas son subdivididas en porciones más pequeñas que se denominan regiones anatómicas. La cabeza es la parte superior del cuerpo humano, se divide en el Cráneo, el cráneo conocido como la región craneal, forma un armazón óseo que protege el encéfalo, en su parte externa se subdivide en: desde la frente a la parte posterior del cráneo comprende la región occipitofrontal, toda la superficie correspondiente al musculo temporal abarca la región temporal, la apófisis mastoideas se conoce como la región mastoidea, las cejas se conocen como la región superciliar y de los senos frontales y la región de la base del cráneo. En la parte inferior: se encuentra la cavidad craneal, en la que se desarrolla el procesamiento superior del sistema nervioso. Cara: la cara o región facial abarca la mitad inferior de la cabeza a partir de debajo de las orejas. Regiones superficiales: los ojos se conocen como la región ocular, las orejas se conocen como la región auricular o región ótica, la nariz se conoce como la región nasal, las mejillas abarcan la región geniana o región bucal, la parte posterior de la mejilla se denomina como región masetérica, los labios abarcan la región labial, la barbilla se conoce como la región de la barbilla. Regiones profundas: región infra temporal o cigomática, región pterigopalatina, la boca se conoce como región oral, la lengua se conoce como región lingual, la parte debajo de la lengua es región sublingual, la faringe se denomina región faríngea. Abdomen: es la parte inferior del tronco a la que se hallan unidas las otras dos extremidades, las inferiores o piernas. Sus partes son: parte delantera superior: epigastrio e hipocondrios derecho e izquierdo. Parte delantera central: región umbilical u ombligo. Parte delantera inferior: hipogastrio o vientre y las fosas iliacas derecha e izquierda. Parte trasera superior: región lumbar, Órganos: vísceras huecas: estómago, intestinos (grosso y delgado), vejiga urinaria. Vísceras macizas: hígado, bazo, riñones.

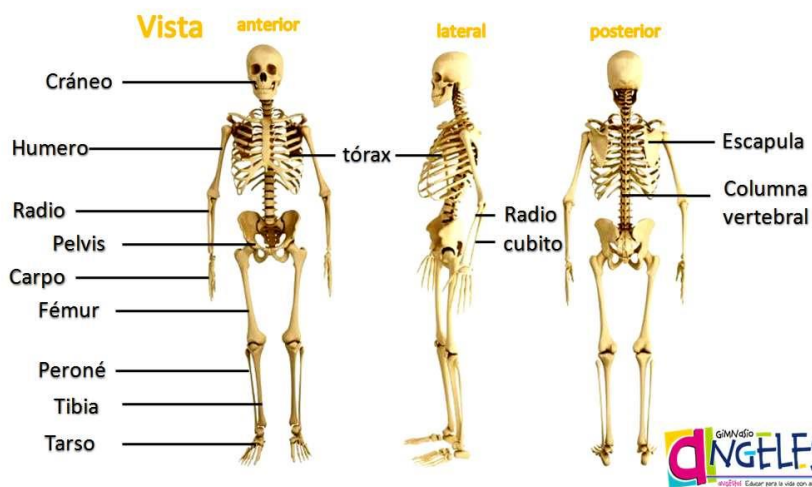


## 1.2. ESQUELETO.

Se divide en tres regiones principales, Cabeza, Tronco y Extremidades. 1. La Cabeza: formada por: el cráneo: aloja la masa encefálica, la cara: aloja las porciones iniciales del aparato respiratorio, digestivo y los órganos de 4 sentidos: vista, oído, olfato y gusto. La cabeza se encuentra unida al tronco por el cuello, por donde pasan: conducto digestivo (esófago), conducto respiratorio (laringe) - vasos sanguíneos y linfáticos - columna cervical. El esqueleto humano se divide de acuerdo con las regiones del cuerpo donde se encuentre, en esqueleto axial y apendicular. El esqueleto axial comprende el esqueleto de la cabeza, cuello y tronco. El esqueleto apendicular está compuesto por el esqueleto de los miembros superiores e inferiores. Cabeza: cráneo, cara. Cuello: anterior, esternocleidomastoidea, lateral y posterior. Tronco: dorsal, pectoral, abdominal y perineal. Miembros superiores: deltoidea, brazo, codo, antebrazo, manos: palmar y dorsal. Miembros inferiores: glútea, muslo, rodilla, pierna, pie: palmar y dorsal. El esqueleto es el conjunto 206 piezas duras y resistentes llamadas "huesos". Las principales funciones del esqueleto son: sostén protección y locomoción. Huesos: estos están formados por sustancias orgánicas y sales calcáreas (calcio) que le otorgan dureza. Según la forma que presentan, se los divide en: huesos largos: ejemplo, los de las piernas y brazos - huesos cortos: ejemplo, las vértebras - huesos planos: ejemplo, los huesos del cráneo.

## ESQUELETO HUMANO

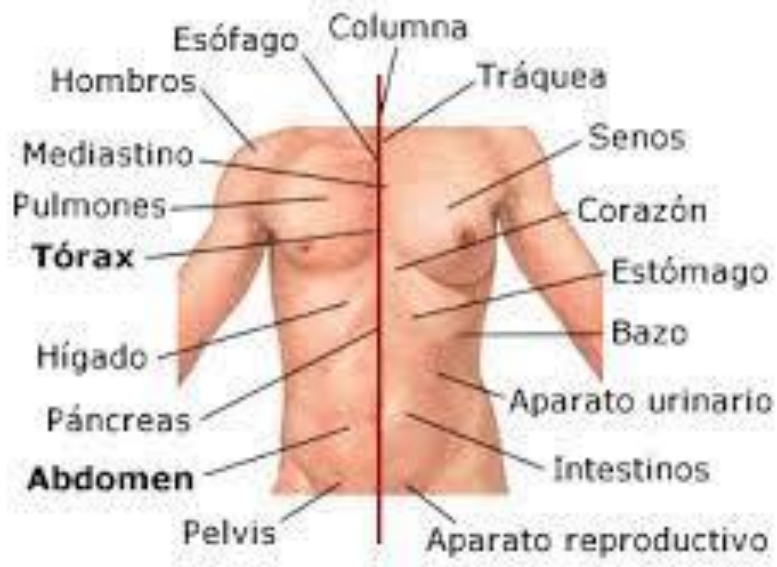### Hueso del cuerpo humano



### 1.3. COMPOSICIÓN DEL TROCO.

El Tronco: tiene forma de cilindro, es aplanado de adelante hacia atrás; sostenido por la columna vertebral. El músculo diafragma lo divide en dos cavidades: cavidad torácica: cerrada por las costillas. Aloja los órganos respiratorios (pulmones y tráquea) y cardiovasculares (corazón, grandes vasos y linfáticos). Cavidad abomino-pélvica: contiene los órganos digestivos, excretores y reproductores. Al tórax se lo divide en 3 regiones: clavicular, esternal y pectoral, o mamaria. Al abdomen se lo divide en 9 regiones: epigastrio, hipocondrios, región umbilical, flancos, hipogastrio y fosas ilíacas. La caja torácica es semejante a una jaula, formada por 12 pares de costillas, de las cuales 10 pares se unen por delante con un hueso plano y central llamado esternón, y por detrás, todas se unen a las vértebras dorsales. Costillas: son huesos largos con forma de arco. Todas se unen por detrás a la columna dorsal. Se las divide en: costillas verdaderas: son los 7 primeros pares. Se unen por delante al esternón. - costillas falsas: siguientes 3 pares. Sus cartílagos se unen a las costillas superiores. - costillas flotantes: últimos 2 pares, no se unen al esternón. Esternón: es un solo hueso plano, alargado, ubicado en la parte media anterior de la caja torácica. Al mismo se articulan las costillas y la clavícula. En la parte superior del tórax se encuentran las clavículas y los omóplatos (derecho e izquierdo), de donde nacen las extremidades superiores. Clavículas: son 2, una derecha y otra izquierda. Tienen forma de "S" alargada y abierta. Se encuentran en la parte superior y anterior de la caja torácica. Omóplatos: también llamados escápulas. Son 2 huesos planos, uno derecho y otro izquierdo, de forma triangular con el vértice hacia abajo, ubicados en la parte posterosuperior y hacia fuera del tórax. Columna vertebral: es el eje del esqueleto. Formado por huesos cortos llamadas vértebras, las que se superponen y se articulan entre sí, permitiendo una importante flexibilidad, inclinarse hacia delante, atrás y hacia los costados. Las vértebras que forman la columna vertebral son 33, agrupadas en 5 regiones. Cervical: 7 vértebras, dorsal: 12 vértebras, lumbar: 5 vértebras, sacra: 5 vértebras, coccígea: 4 vértebras estas están fusionadas (pegadas). Estas vértebras, según la región donde se encuentren, tienen formas diferentes, pero en general presentan características comunes a saber: cuerpo, cara superior, cara inferior, agujero central (aloja la médula espinal), apófisis transversas (una derecha y otra izquierda), apófisis espinosa. La cadera une el miembro inferior al tronco. Comprende un solo hueso llamado hueso iliaco. Es plano, ancho, torcido sobre su eje. Se lo divide para su estudio en tres segmentos: segmento superior: ilion o hueso ilíaco, es aplanado - segmento medio: cavidad cotiloidea que aloja la cabeza del fémur. - segmento inferior: con una porción anterior: llamada pubis y una posterior llamada isquion. Del hueso ilíaco hay que reconocer, además: - cresta ilíaca - espina ilíaca anterosuperior - espina ilíaca

posteroinferior. El pubis permanece cartilaginoso y elástico, lo que permite aumentar el diámetro transversal de la pelvis al momento del parto. Es importante tener presente la época de osificación de los huesos, esto quiere decir que no son totalmente compactos, sino que tienen un núcleo donde se sigue formando hueso para ir aumentando de tamaño a medida que crecemos.

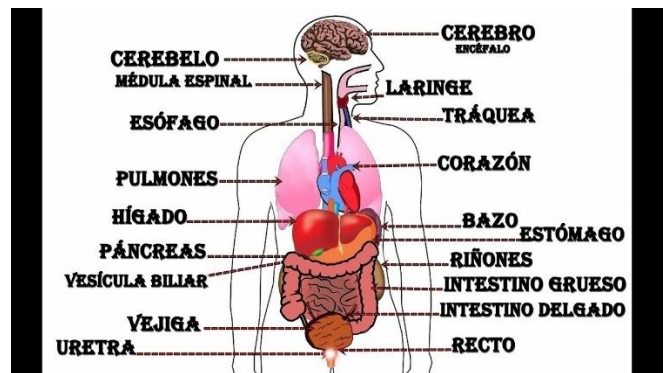
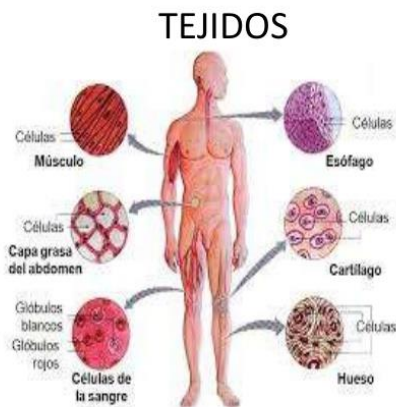

Partes del tronco

#### 1.4. TEJIDOS ÓRGANOS Y SISTEMAS.

El sistema muscular es el conjunto de más de 600 músculos que existen en el cuerpo humano, la función de la mayoría de los músculos es producir movimientos de las partes del cuerpo. El sistema muscular crea un equilibrio al estabilizar la posición del cuerpo, producir movimiento, regular el volumen de los órganos, movilizar sustancias dentro del cuerpo y producir calor. Anatomía muscular. El musculo es un órgano contráctil que determina la forma y el contorno de nuestro cuerpo. Cuenta con células capaces de alongarse a lo largo de su eje de contracción. Existen tres tipos de tejido muscular: 1. Tejido muscular esquelético: Se denomina voluntario debido a que se contrae de forma voluntaria. Un músculo consta de un gran número de fibras musculares. Pequeños haces de fibras están envueltos por el perimysio, y la totalidad del musculo por el epimysio. 2. Tejido muscular liso: se describe como visceral o involuntario, Se encuentra en las paredes de los vasos sanguíneos y linfáticos, el tubo digestivo, las vías respiratorias, la vejiga, las vías biliares y el útero. 3. Tejido muscular cardíaco, se encuentra en la pared del corazón, Entre las capas de las fibras musculares cardíacas, las células contráctiles del corazón, se ubican láminas de tejido conectivo que contienen vasos sanguíneos, nervio y el sistema de conducción del corazón. Existen otros componentes como: el tejido conectivo rodea y protege al tejido muscular: una fascia es una capa o lamina de tejido conectivo que sostiene y rodea a los músculos y otros órganos del cuerpo. La fascia superficial, que Provee una vía para el ingreso y egreso de nervios, vasos sanguíneos y vasos linfáticos al musculo separa al musculo de la piel, se compone de tejido conectivo areolar y tejido adiposo. La fascia profunda es un tejido conectivo denso e irregular que reviste las paredes del tronco y de los miembros, y mantiene juntos a los músculos con funciones similares. Las tres fascias ya mencionadas pueden extenderse más. Allá de las fibras musculares para formar el tendón muscular, un cordón de tejido conectivo denso y regular compuesto por haces de fibras colágenas que fijan el músculo al hueso o a la piel. Músculos esqueléticos más importantes: Vista frontal general: músculos faciales, esternocleidomastoideo, trapecio, deltoides, pectoral mayor, bíceps braquial, serrato anterior, línea alba, recto anterior del abdomen, extensores de las muñecas y los dedos, retículo, flexores de la muñeca y dedos, oblicuo mayor del abdomen, aductores del muslo tensor de la fascia lata, sartorio, vasto externo, vasto interno, recto anterior del muslo, tendón rotuliano, rótula, gastrocnemios, tibial anterior, sóleo, extensor largo de los dedos, peroneo lateral largo, peroneo lateral corto, retináculo superior de los extensores. Vista posterior general: esternocleidomastoideo, esplenio de la cabeza, trapecio, deltoides infra espinoso, redondo mayor, redondo menor, tríceps braquial, dorsal ancho, oblicuo mayor del abdomen, extensores de la muñeca y dedos, glúteo

mayor, grupos de la corva posteriores del muslo ( semitendinoso, bíceps femoral, semimembranoso), aductor mayor del muslo, recto interno, ligamento iliotibial, gastrocnemio, tendón calcáneo (tendón de Aquiles), peroneo lateral largo, peroneo lateral corto y sóleo. Fisiología muscular. El sistemas muscular está formado por células especializadas en la conversión de la energía química en fuerza contráctil, capaces de estirarse sobre su eje de contracción. La célula se encuentra cubierta por una membrana estimularle llamada sarcolema, mientras su citoplasma se denomina sarcoplasma. Y en ella existen un gran número de mitocondrias grandes y muchos gránulos de glucógeno, y una característica especial es la presencia de filamentos proteicos contráctiles, los miofilamentos. Se clasifican en dos tipos: finos y gruesos. Los filamentos gruesos consisten en una proteína la actina, de forma fibrilar, aunque también puede ser de forma globular. Los filamentos finos consisten en otra proteína la miosina. Cuando los miofilamentos se agrupan se conocen como miofibrillas.



## Unidad II. Cómo Actuar Ante Una Emergencia.

### **2.1. EL AYUDISTA EN PRIMEROS AUXILIOS ANTE LAS URGENCIAS MÉDICAS.**

Protocolo PAS (Proteger, Alertar y Socorrer), las medidas más básicas que podemos tomar son: proteger, en primer lugar, protégete manteniendo la calma y recordando cómo deben de ser las medidas para evitar males mayores. Asegura tu bienestar más inmediato: 1. protégete a ti en primer lugar poniéndote a salvo en caso de que aún haya peligro. Una vez estés a salvo, protege la zona. Si es un accidente de tráfico, márcala con conos o triángulos. 2. Alertar: en caso de no saberlo, identifica la zona en la que te encuentras, el número de heridos, tipo de accidente y catástrofe y algún tipo de posible peligro. Es el momento en el que llames a tele asistencia para que puedan venir los servicios de urgencia para que puedan encargarse la evacuación de heridos. 3. Socorrer: Si la persona no respira, comprueba si tiene pulso. Si así es, necesitará que le hagas la respiración artificial. Si no tiene pulso ni respira, realiza la reanimación cardiopulmonar. Si tiene una hemorragia grave, intenta detenerla presionando con un paño limpio y levantando la extremidad herida. No hagas un torniquete a no ser que la hemorragia sea tan importante que corra el riesgo de desangrarse. No toques las heridas sin material sin esterilizar. No des de comer, beber o fumar a la víctima. El ayudista como primeros auxilios, ante la urgencia médica: la asistencia inmediata que brindamos a una persona que ha sufrido un accidente o enfermedad súbita, hasta que sea atendida por un médico idóneo. Los principios de acción de emergencias son: 1. Evaluación Inicial de Área. Al llegar a la escena el socorrista, debe realizar una evaluación perimétrica, para establecer una impresión diagnóstica de lo sucedido en el escenario. 2. Evaluación de la Víctima. Si el lugar es seguro para el paciente y el socorrista, este debe iniciar la evaluación básica, tomando en cuenta conciencia, respiración y circulación. 3. Manejo Inicial de la emergencia súbita. Brindar atención en la escena en un lugar seguro para el paciente, basados en las lesiones más graves o síntomas que aquejan a la persona, en el siguiente orden: 1. Problemas Respiratorios. 2. Problemas Cardíacos. 3. Hemorragia. 4. Fractura. 5. Quemaduras 6. Intoxicaciones. Cuando hay múltiples víctimas en la escena, es recomendable realizar una evaluación de las lesiones más graves, para establecer prioridades de atención (TRIAGE). Evaluación del estado físico: la valoración física es un método sistemático para detectar problemas de salud o evidencia física de capacidad o incapacidad funcional. Con frecuencia se realiza iniciando por la cabeza y continúa de forma sistemática en sentido descendente (cefalocaudal). Detectar características físicas y datos anormales en relación con el crecimiento y desarrollo normales. Descartar o confirmar datos obtenidos en la historia



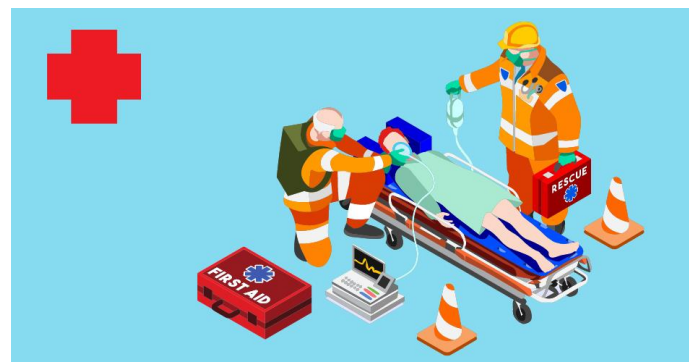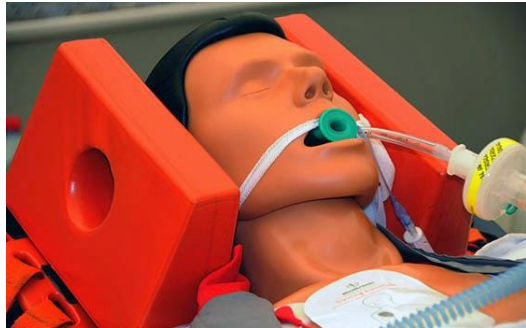de enfermería. Obtener datos que ayuden a establecer diagnósticos de enfermería y un plan de cuidados. Estado grave o crítico, de coma y shock: nos referimos aquellas situaciones cruciales y excepcionales de un hecho y que se caracteriza porque el peligro está presente, amenaza, y hasta puede resultar fatal, de vida o muerte para quien está amenazado por él, si no logra luchar y enfrentarse con un resultado positivo. El paciente que se haya en este estado se encontrará tratado en el área de terapia o de cuidados intensivos. Están conectados a diversas máquinas que permiten monitorear su estado de salud constantemente, entre ellos: monitores, catéteres, sondas, vías intravenosas, entre otros. Los profesionales que se desempeñan en esta área se encuentran especialmente entrenados.

Estado de shock: es un síndrome que se caracteriza por la incapacidad del corazón y/o de la circulación periférica de mantener la perfusión adecuada de órganos vitales. Provoca hipoxia tisular y fallo metabólico celular, bien por bajo flujo sanguíneo, o por una distribución irregular de éste. Tipos de shock: 1. Shock anafiláctico: Reacción sistémica de hipersensibilidad de carácter grave y a veces mortal, consecuencia de la exposición a una sustancia sensibilizante como un fármaco, una vacuna, ciertos alimentos, un extracto alergénico, un veneno o alguna sustancia química. 2. Shock cardiogenico: Se relaciona con un bajo gasto cardíaco (“falla de bomba”), asociado generalmente al infarto agudo de miocardio, la insuficiencia cardíaca congestiva o arritmias graves. 3. Shock hipovolémico: Es una pérdida rápida y masiva de la volemia que acompaña a gran variedad de trastornos médicos y quirúrgicos, como traumatismos, hemorragias digestivas, ginecológicas y patología vascular. 4. Shock séptico: Hipotensión arterial debida a la sepsis que persiste y no responde a la expansión del volumen intravascular con líquidos, acompañada de alteraciones de la perfusión o requiere de fármacos vaso activos para mantener la presión arterial.



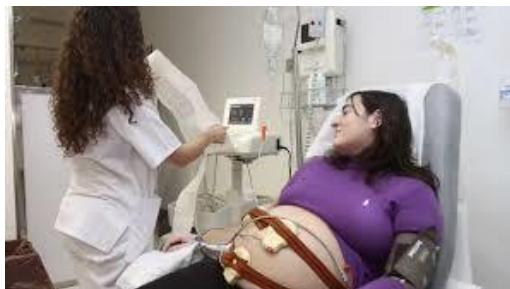## 2.2. PASOS PARA ATENDER UNA EMERGENCIA.

1. solicitar atención: deberá ser realizada por el brigadista de cada piso, el brigadista o primer respondiente será quien localice al responsable del inmueble o al médico del tribunal en turno, con el fin de que cada uno de ellos atienda la emergencia y/o urgencia médica desde su ámbito, médico o administrativo .2. Valoración primaria: A) despejar vía aérea, se hace un barrido en la cavidad bucal rápida con los dedos, con el fin de percatarse que no tenga ningún objeto que pueda obstaculizar la vía aérea superior. B) respiración: si la respuesta es de una baja respiración se procede a la reanimación (RCCP) Reanimación cerebro cardio pulmonar. C) circulación: evaluación del ritmo bajo el siguiente criterio. Ritmo intensidad y amplitud del latido cardiaco. Si no hay ritmo iniciar reanimación (RCCP) Reanimación cerebro cardio pulmonar. D) Déficit neurológico: hace referencia al paso de la evaluación del estado de conciencia. E) Integridad ósea: Es la evaluación que permite detectar a nivel cervocaudal y en cualquier otra extremidad y en zona del cuerpo que se detecte problemas óseos. 3. Valoración secundaria: realizar una evaluación física de cabeza a pies: color de piel, si hay sudoración, frialdad, aumento de dolor, abdomen distendido, realizar la toma de presión arterial, palpar el cuerpo en busca de otras lesiones o fracturas. 4. Registrar los datos del paciente, signos vitales. 5. En caso de intoxicación realizar maniobras de Heimlich. 6. En caso de paro cardiorrespiratorio iniciar RCP; que consiste en una combinación de respiraciones y compresiones torácicos que dan un masaje cardiaco externo. 7. Realizar cuidados posteriores al paciente.



## 2.3. PRINCIPALES EMERGENCIAS.

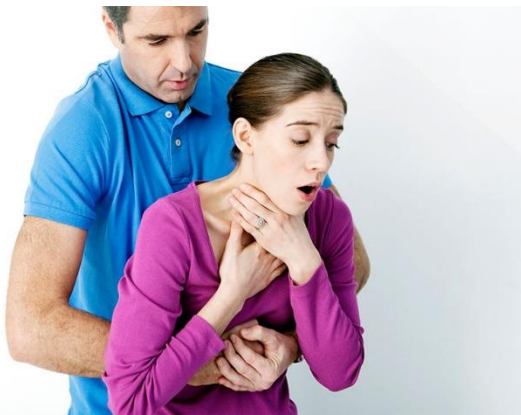Estas incluyen las infecciones obstétricas graves, las hemorragias del embarazo, parto y puerperio, las complicaciones graves de los estados hipertensivos del embarazo. Clasificación de trastornos hipertensivos en el embarazo: A) hipertensión crónica pregestacional: Corresponde a la elevación de las cifras tensionales igual o mayor a 140 de tensión sistólica y/o 90 mmHg de tensión diastólica. B) Preeclampsia: Es la presencia de tensión arterial diastólica mayor o igual de 90 mmHg o tensión sistólica mayor o igual a 140 (en 2 tomas) y la presencia de proteinuria. C) Hipertensión gestacional: Es la presencia de cifras tensionales, sistólica y diastólica respectivamente, mayores o iguales a 140/90 sin proteinuria, detectada después de las 20 semanas de gestación. D) Preeclampsia sobre impuesta: Hipertensión arterial crónica mas Preeclampsia sobreagregada. La toma de la presión debe hacerse a la paciente con 20 minutos de reposo, sentada, con el brazo en un ángulo de 45 grados y a nivel del corazón. Neurológico Síntomas de inminencia de eclampsia: fosfenos, cefalea, epigastralgia, visión borrosa u otras alteraciones cerebrales o visuales. Eclampsia. Respiratorio Edema pulmonar y cianosis. Hematológico Trombocitopenia. La Preeclampsia severa es una emergencia hipertensiva, en especial, cuando se asocia a crisis hipertensiva con TAS > a 160 y/o TAD > 110 mmHg y manifestaciones de encefalopatía hipertensiva o compromiso de órgano blanco. Manejo de crisis hipertensivas en embarazo tratamiento descripción manejo antihipertensivo urgencia hipertensiva: reducción de tensión arterial en 24 a 48 horas, antihipertensivos orales, unidad de cuidados Intermedios con control continuo no invasivo de la tensión arterial. Prevención de eclampsia Sulfato de magnesio (uso endovenoso), dosis de impregnación: 4 a 6 gramos, dosis de mantenimiento hasta 24 horas postparto: 1 a 2 gramos por hora. El parto vaginal debe ser monitorizado de manera continua y no hay contraindicación para el uso de la analgesia obstétrica o anestesia regional si el conteo de plaquetas está por encima de 75.000 por cc 6 horas antes del parto. Manejo antihipertensivo en emergencias hipertensiva El tratamiento de la hipertensión puede prevenir las potenciales complicaciones cerebrovasculares en la Preeclampsia pero no altera el curso natural de la enfermedad.



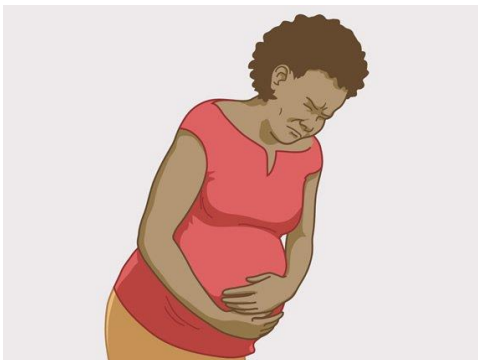## **Ahogamiento:**

Existe una interface liquido/aire en la entrada de la vía aérea de la víctima impidiendo que la misma aspire aire (OMS). Tipos de ahogamiento: 1. Ahogamiento primario. Es el tipo más común, no presentando en su mecanismo ningún factor desencadenante del accidente. 2. Ahogamiento secundario. Se produce por patología asociada que precipita el accidente, lo que imposibilita a la víctima mantenerse en la superficie. Causas: alcohol, crisis convulsivas, traumatismos, enfermedades cardiopulmonares, trastornos genéticos, Intentos de suicidio y homicidios, etcétera. El proceso de ahogamiento es un continuum que comienza cuando la vía aérea de la víctima se encuentra por debajo de la superficie del líquido, habitualmente agua, en cuyo momento la víctima en forma voluntaria interrumpe sus movimientos respiratorios. El resultado es una depleción de oxígeno y una acumulación de dióxido de carbono; la víctima presenta hipercarbia, acidosis e hipoxemia. Durante este periodo la víctima generalmente ingiere grandes cantidades de agua. Los movimientos respiratorios se hacen muy activos, pero no existe intercambio de aire debido a que existe una obstrucción refleja a nivel de la laringe. La cantidad de líquido inhalado varía considerablemente de individuo a individuo. Inmediatamente se producen cambios en los pulmones, líquidos corporales, gases en sangre, balance ácido base y concentración de electrolitos, que son dependientes de la composición y del volumen de líquido aspirado y de la duración de la sumersión. Una víctima puede ser rescatada en cualquier momento durante el proceso de ahogamiento y puede no requerir ninguna intervención o recibir medidas de resucitación adecuadas, en cuyo caso el proceso es interrumpido. Factores de riesgo: consumo de alcohol cerca o dentro del agua, enfermedades, como la epilepsia, Turistas no familiarizados con los riesgos y las particularidades de las aguas locales. Signos y síntomas: 1. Obstrucción de la vía aérea 2. Respiración inadecuada o ausente 3. Ausencia de pulso 4. Lesión espinal 5. Lesión craneal 6. Lesiones de tejidos blandos 7. Lesiones musculo-esqueléticas 8. Hemorragia interna o externa 9. Hipotermia 10. Abuso de drogas o alcohol. 11. Ahogamiento o casi-ahogamiento. Cuidados de enfermería: 1. Imprescindible estabilizar la vía aérea buscando la permeabilidad de la misma en primer lugar, eliminando cualquier material extraño existente, manteniendo la ventilación y la administración de oxigenoterapia y líquidos. 2. Especial atención si presenta traumatismo craneal y lesiones a nivel cervical, hipotermia y baro trauma. 3. Adecuada inmovilización del cuello durante toda asistencia y traslado a centro hospitalario. 4. Tratar las complicaciones que puedan surgir, derivadas del pulmón, o del edema cerebral secundario a ataque hipóxico. 5. Control y vigilancia de constantes vitales. Dar atención de emergencia a los signos y síntomas específicos 2. Colocar al paciente decúbito lateral izquierdo para permitir que drene agua, vomito o secreciones 3. Aspirar según se requiera 4. Preservar la

temperatura corporal 5. Exploración física asegurando que no haya lesiones adicionales 6. Alerta a la posibilidad a paro cardiaco o respiratorio 7. Reevaluar signos vitales.



2.3.1. ABORTO ESPONTANEO. Es la pérdida espontánea de un feto antes de la semana 20 del embarazo la pérdida del embarazo después de 20 semanas se llama muerte fetal. Otros términos: aborto consumado: todos los productos (tejidos) de la concepción salen del cuerpo, aborto incompleto: solo algunos de los productos de la concepción salen del cuerpo, aborto inevitable: no se pueden detener los síntomas y se presenta el aborto espontáneo, aborto infectado (séptico): el revestimiento del vientre (útero) y cualquier producto restante de la concepción resultan infectados, aborto retenido: el embarazo se pierde y los productos de la concepción no salen del cuerpo. Causas: son causados por problemas cromosómicos que hacen imposible el desarrollo del bebé, en pocas ocasiones, estos problemas tienen relación con los genes del padre o de la madre. Otras causas: problemas hormonales, infección, sobrepeso, problemas físicos de los órganos reproductores de la madre, problemas con la respuesta inmunitaria del cuerpo, tabaquismo. Riesgos: en mujeres mayores de edad, en mujeres que ya hayan tenido varios abortos espontáneos. Síntomas: lumbago o dolor abdominal sordo, agudo o de tipo cólico, material tisular o en forma de coágulos que sale de la vagina, sangrado vaginal con o sin cólicos abdominales. Pruebas y exámenes: tipo de sangre (un tipo de sangre Rh-negativo, requeriría un tratamiento con inmunoglobulina Rh), conteo sanguíneo completo (CSC) para determinar cuánta sangre se ha perdido, GCH (cualitativa) para confirmar el embarazo, GCH (cuantitativa) que se hace con intervalos de algunos días o semanas, conteo de glóbulos blancos (GB) y fórmula leucocitaria para descartar infección. Tratamiento: el tejido que sale por la vagina debe ser examinado, es posible que se necesite cirugía (dilatación y legrado, D y C) o medicamentos para eliminar los contenidos restantes de su útero, esto se hace para determinar si era placenta normal o una mola hidatiforme. Cualquier sangrado vaginal posterior debe ser vigilado cuidadosamente. A menudo, es posible quedar embarazada inmediatamente. Se sugiere esperar un ciclo menstrual normal antes de tratar de quedar embarazada de nuevo. Posibles complicaciones: un aborto séptico puede ocurrir si cualquier tejido de la placenta o el feto permanecen en el útero después del aborto espontáneo, los síntomas de una infección incluyen fiebre, sangrado vaginal que no para, cólicos y un flujo vaginal fétido. Las infecciones pueden ser serias y requerir atención médica inmediata. Prevención: atención prenatal pronta y completa es la mejor prevención para las complicaciones, los que son causados por enfermedades sistémicas se pueden prevenir detectando y tratando la enfermedad antes de quedar embarazada, evitar cosas que sean dañinas para el embarazo, Tomar vitaminas prenatales y suplementos de ácido fólico antes de embarazarse puede disminuir grandemente las probabilidades de un aborto espontáneo.



## **Conclusión:**

Es de suma importancia conocer la anatomía del cuerpo humano, pues pese a que es un tema bastante extenso y lleva tiempo aprenderlo, es la clave de la experiencia que iremos teniendo conforme al tiempo, pues si no conocemos nuestro cuerpo, no podemos llegar a una conclusión en cada una de las patologías que se nos presenten o bien, seamos partícipes y colaboradores de la recuperación de nuestros pacientes.

Saber cómo auxiliar a una persona, en momentos de emergencia, nos ayudara a salvar vidas, por eso como enfermeros, debemos tener los conocimientos necesarios para poder auxiliar correctamente a quien necesite. Al mismo tiempo, conocer los datos de alarma para una embarazada, de igual manera podemos ayudar a salvar la vida del bebé y de la mamá, quizá no para tratarlo, porque requiere de un especialista, pero si para orientar al paciente.