



**Nombre de alumno: Santiago
Ramírez Mayra Jeannette**

**Nombre del profesor: Zamorano
Rodríguez María Cecilia**

**Nombre del trabajo: Resumen
(unidad 3)**

**Materia: enfermería médico
quirúrgico II**

PASIÓN POR EDUCAR

Grado: 6^o cuatrimestre

Grupo: B

Cuidados a pacientes con alteraciones de la piel, alteraciones digestivas, nutricionales y eliminación.

En la actualidad los pacientes que son ingresados en una institución de salud llegan con diferentes patologías, en este resumen se abarcarán las alteraciones que presentan los pacientes en la piel, digestivas, nutricionales y eliminación. La piel es el órgano más grande del cuerpo, que nos sirve de protección, pero llega a tener diferentes alteraciones que son ocasionadas por organismos externos como bacterias, sustancias químicas y temperatura, etc. También conoceremos la fisiopatología del sistema digestivo, como está conformada, su función, alteraciones que pueden afectar en su funcionamiento y de los órganos que están relacionados a él y como se puede realizar una valoración a un paciente con estas alteraciones. Huesos son tejido vivo proveniente del tejido conjuntivo. Articulaciones son puntos donde entran en contacto unos huesos con otros. Valoración y problemas generales en pacientes con alteraciones musculoesqueléticas. Número reducido de articulaciones que atacan, sobre todo de la cadera, manos y rodilla. Osteoporosis es un trastorno degenerativo más común en el mundo. Disminución de la masa ósea por aumento de la resorción sobre la producción. Debilidad estructural del hueso. Los tipos más comunes son involutivos. El hueso osteoporoso se caracteriza por debilidad estructural en su corteza. Aumento de la tasa de resorción / tasa de formación constante. Fracturas vertebrales espontáneas. Enfermedades inflamatorias artritis, cualquiera de las estructuras del sistema musculoesquelético son susceptibles a sufrir una inflamación. Cada tipo de artritis cursa con signos/síntomas propios. La vía de acceso al hueso o a la articulación es endógena, por un foco tuberculoso activo en otra zona. Tuberculosis ósea vertebral o mal de Pott: afectación de la columna vertebral por bacilos de Koch. Formación de un absceso. Paraplejias por compresión medular o afectación de la duramadre. Enfermedades traumáticas: fracturas se producen lesiones del tejido blando, ya que con solo un golpe se produce un traumatismo que a su vez produce un hematoma. También se producen contusiones en músculos y tejidos sin llegar a romper el hueso, esto se produce por compresión y porque no llega la sangre al tejido, a esto se le llama síndrome de aplastamiento. Esta compresión produce escaras. En este síndrome se comprime el sistema nervioso y el arterial que

produce una falta de oxígeno, y esto produce isquemia y necrosis, que conlleva una amputación. Herida por la que la fractura comunica con el exterior. Fractura en sentido perpendicular al hueso. El hueso se rompe en astillas. Se puede producir un hundimiento del hueso llegando a la masa encefálica que dará lugar a alguna parálisis. Mayor pérdida de sangre. Mayor riesgo de infección. Luxación Desplazamiento completo y resistente del hueso que va a afectar a las carillas articulares. Rotura parcial o total de la cápsula articular, ligamentos y músculos acabando en una posición no anatómica que dará lugar a una deformación importante a ese nivel. Si afecta a un vaso y se produce una rotura aparece enartrosis y hematomas. Modificación en el contorno de esa zona. Con un movimiento rápido se coloca el hueso en su sitio. No se introducen clavos en el hueso, sino mediante férulas y sistemas de pesas. Tracción halotibial. Cuidados de la tracción: Deben colgar libremente, sin tocar la cama ni descansar sobre el suelo. En la tracción intermitente hacerlo de la misma forma. Si no es así la línea de tracción se modifica. Esguince no tiene la misma gravedad que una luxación. Es una luxación de forma momentánea. Salida del hueso de su articulación de forma momentánea. Al romper las fibras del ligamento mínimamente también hay una zona edematosa con un dolor moderado al movimiento. Hemartrosis sangre dentro de la articulación. Se diferencia muy poco de una luxación. -Diferencia que las superficies articulares vuelven espontáneamente a su posición normal. La amputación es más frecuente en personas jóvenes. Son más frecuentes en personas mayores. La amputación va a cambiar la vida de estas personas, sus relaciones, etc. En los diabéticos no es tan traumático, es más, se sienten liberados de la carga del miembro. Puede haber restos extraños que causen infección. Dar al paciente explicación de todo lo sucedido y del plan médico quirúrgico que va a seguir. Elevado riesgo de infección. No presentará signos de infección del herido. Elevarlo para que no se inflame el lugar de incisión. Evitar la infección, manteniendo la zona limpia y curando. Ocuparse de ejercicios pasivos y luego activos. Animarlos a que hablen del impacto de la amputación y sus repercusiones. Si silla de ruedas enseñar a pasar de la cama a la silla. Estado del muñón y cuidados. Cuidados de enfermería a pacientes con procesos articulares, osteoporosis y osteomielitis. Enseñar ejercicios isométricos. Osteoporosis,

ejercicios activos/pasivos para conservar el tono muscular. Evitar sobrecarga en la articulación afectada. Inmovilización. Reposo absoluto de la zona. Sistema de irrigación/ aspiración continua. Irrigación / aspiración continua. Inmovilización de la extremidad. Proporcionar soporte en el hueso debilitado. Una fractura escapular es la rotura de la escápula. Una fractura escapular también afecta otras partes del cuerpo, particularmente la clavícula, el húmero, los pulmones y el pecho. Una fractura de la escápula podría ocurrir al caer con la mano extendida hacia afuera o sobre el hombro. Un golpe directo en el hombro o en la parte superior de la espalda también puede ocasionar una fractura escapular.

Una máquina de rayos X utiliza una computadora para tomar imágenes de su escápula. Es posible que le administren un tinte de contraste antes de tomar las imágenes para que los médicos las puedan ver con más claridad. Le podrían administrar un tinte para ayudar a que las imágenes se vean mejor. El metal puede causar lesiones serias. Podrían tomarse radiografías de sus pulmones y de su escápula lesionada tanto como la escápula ilesa. El tratamiento dependerá del daño y del tipo de fractura que usted haya sufrido. La mayoría de las fracturas escapulares sanan por sí mismas. También podría requerir medicamento antibiótico o la vacuna contra el tétano si presenta una ruptura de la piel.

Para unir nuevamente los huesos, pueden usar clavijas, placas o tornillos. Se podrían tratar otros problemas también durante la cirugía como lesiones a los nervios, vasos sanguíneos u otros órganos. Usted podría sangrar o contraer una infección si le realizan una cirugía. Se le podría formar un coágulo de sangre en el brazo.

Si no se tratan, es probable que sus huesos no vuelvan a como a su estado normal. Usted podría perder la fuerza en su mano o tener problemas para mover su brazo. El hielo también puede contribuir a evitar el daño de los tejidos. Use un paquete de hielo o ponga hielo molido dentro de una bolsa plástica.

Cubra la bolsa con una toalla y colóquela sobre su escápula por 15 a 20 minutos cada hora o como sea indicado. Fracturas de escápula tratamiento y recuperación

precoz. Las fracturas escapulares suelen producirse como resultado de un traumatismo de alta energía. Suponen el 1% de todas las fracturas del organismo.

Cuando se producen suelen acompañarse de otras lesiones, destacando fracturas de clavícula, costales, lesiones pulmonares y neurovasculares. La gran mayoría reciben un tratamiento conservador, pero en algunos casos van a necesitar un abordaje quirúrgico para realizar una reducción abierta y fijación interna con placas y tornillos. Esta fractura suele consolidar bien, con buen aspecto de la misma en el estudio radiológico, y se consigue un balance articular bueno, fuerza 5/5 aunque puede quedar como complicación un dolor ocasional y una atrofia muscular con una lenta recuperación. Lesiones del miembro inferior y cinturón pélvico

Los navegantes, son atletas de élite en el mar y cualquier lesión por mínima que sea, pero dolorosa, condiciona una bajada del rendimiento y el no poder exponerte a situaciones límite. Una buena inmovilización y analgesia son las bases del tratamiento.

Patologías más comunes. El ligamento lateral interno se encuentra en la cara interna de la rodilla uniendo el fémur con la tibia. Las fibras más anteriores del ligamento lateral interno forman el «fascículo superficial» y las fibras más posteriores el «fascículo profundo». El fascículo profundo se halla en contacto íntimo con la articulación de la rodilla a través de la cápsula articular que se adhiere al menisco interno. El ligamento lateral externo se encuentra en la cara externa de la rodilla uniendo el fémur con la cabeza del peroné

A diferencia de cómo ocurre con el ligamento lateral interno. Los meniscos, son dos estructuras fibrocartilaginosas situadas una a cada lado de la rodilla que actúan de cojinete dentro de la articulación. Tanto el menisco interno como el menisco externo tienen movilidad con los gestos de flexión y de extensión. El menisco externo es más móvil que el menisco interno. Eso explica que un gesto de torsión y flexión o simplemente de flexión forzada de rodilla pueda pellizcar y romper esta estructura fibrocartilaginosa. , con un diámetro de 7 u 8 mm de espesor, se inserta en la parte central de la rodilla en una prominencia conocida como la espina tibial. Este ligamento

se dirige oblicuamente hacia arriba, atrás y afuera para insertarse en el fémur. Las fibras del LCA se dividen en dos grupos, las antero-mediales y las postero-laterales.

EL LCP, con un diámetro de 10 mm, tiene su origen por detrás de las espinas tibiales y se dirige oblicuamente hacia arriba, para insertarse la escotadura intercondílea y la cara más profunda del cóndilo femoral interno. Esta articulación se halla envuelta por ligamentos y por tendones. En la cara interna del tobillo se encuentra el ligamento lateral interno que por su forma de ala delta es conocido como Ligamento Deltoideo. En la cara interna, por encima del ligamento Deltoideo, tenemos el tendón del Tibial Posterior que ayuda al Deltoideo en caso de evitar una torcedura hacia fuera del tobillo.

En la cara posterior, claramente separado de la articulación del tobillo, tenemos el tendón de Aquiles. El Aquiles es el tendón necesario para ponerse de puntillas y a la vez sirve de estabilizador complementario tanto de los ligamentos internos de los ligamentos externos del tobillo. En la cara anterior, justo a flor de piel se pueden palpar los tendones Extensores de los dedos y el tendón Tibial Anterior. Estos tendones son responsables de elevar los dedos de los pies y de levantar el pie por delante. A diferencia del Tibial Posterior, no juegan papel estabilizador de tobillo. La lesión más común en el tobillo son las torceduras o también conocidas como los Esguinces. Estas torceduras no son más que estiramientos de las fibras que componen los ligamentos sin necesidad que exista una separación completa entre los extremos. No existe inestabilidad entre los huesos que forman la articulación del tobillo. Apenas existe movilidad entre los huesos que forman la articulación del tobillo. Existe una clara inestabilidad entre los huesos que forman la articulación del tobillo. Además de la hinchazón suele existir coloración azulada en la piel que es el reflejo del sangrado que se ha producido debajo de la piel. Ni el dolor, ni la hinchazón, ni la espectacularidad del hematoma subcutáneo son indicativos de mayor o menor gravedad de la lesión.

Es importante diferenciar entre un esguince y una posible fractura en el maléolo. Si al palpar la zona de dolor e hinchazón creemos estar presionando sobre hueso entonces deberemos sospechar una posible fractura. Si al palpar el dolor es sobre tejido blando

y sobre todo si tenemos la impresión de que perdemos la estabilidad entre los huesos del tobillo entonces pensaremos en un esguince. El único dato diferencial para diferenciar entre ligamento y hueso es la palpación de donde existe el dolor.

El tratamiento se basa siempre en la aplicación de frío local y compresión moderada sobre la zona lesionada mediante un vendaje. Es importante evitar los pliegues y es muy importante iniciar los vendajes desde la raíz del dedo en sentido hacia la rodilla llegando hasta aproximadamente la mitad de la caña.

Lesiones en los pies. Las lesiones más comunes a nivel del pie son los golpes directos o contusiones. Las heridas pueden comprometer los tendones extensores de los dedos o del pie. Cuando hay afectación de los tendones observaremos una incapacidad para la extensión de uno o más dedos o bien imposibilidad para levantar el pie para el caso que se hubiera afectado el tendón del tibial anterior. La aplicación de frío local durante 10 minutos en períodos repetidos cada dos horas y la colocación de un vendaje ligeramente compresivo son las únicas medidas de tratamiento definitivo.

Para el caso excepcional de la posibilidad que existiera una fractura ósea en un metatarsiano, el tratamiento seguirá siendo frío local y vendaje elástico. Un capítulo aparte son los traumatismos a nivel de los dedos en el pie. Son muy frecuentes las fracturas de las falanges de los dedos especialmente en el dedo pequeño. Independientemente de si existe o no una fractura, el tratamiento se centra en inmovilizar el dedo utilizando el dedo vecino. Este tipo de inmovilización se conoce como sindactilia o vendaje imbricado con esparadrapo. Tampoco tiene sentido el reposo y elevación de la extremidad en estos traumatismos. Es necesario realizar una evaluación neurológica pensando en una posible lesión del plexo lumbosacro. Cuidados de enfermería a pacientes con lesiones del miembro inferior y cinturón pélvico. La fractura de cadera es una patología de creciente importancia en las personas de edad avanzada. Se trata de las fracturas que se producen en la extremidad proximal del fémur. Suele ser la fractura más común. La cirugía es la indicación básica del tratamiento de las fracturas de cadera, ya que sólo con ella es

posible que el paciente pueda volver cuanto antes a caminar e integrarse a sus actividades anteriores. Cuando se trata de una fractura del cuello del fémur, la extirpación de la cabeza femoral, seguido de la colocación de una prótesis, es la técnica más común, y es tanto más utilizada cuanto mayor edad tenga el paciente.

Por ello, el anciano con fractura de fémur es, con frecuencia, un paciente médicamente complejo, con descenso de la reserva fisiológica y de la capacidad de respuesta a factores de estrés, intrínsecos y extrínsecos, que presenta problemas nutricionales, deshidratación, fragilidad, pluripatología, polifarmacia. Con frecuencia el tratamiento ortopédico es la forma habitual en el manejo inicial, en espera de una evaluación prequirúrgica. Se prefiere una tracción de partes blandas, considerando que el tiempo que se habrá de mantener será necesariamente breve. Con ello se aliviará el dolor, se corrige el alineamiento de los fragmentos, se controla y se corrigen factores fisiológicos que puedan ser deficitarios, mientras se resuelve el tratamiento definitivo.

En el caso de una fractura se procederá en la mayoría de los casos, a poner una tracción blanda, cuyo protocolo y plan de cuidados trataremos. En otros casos, se procede a colocar una tracción esquelética, aquella en la que la fuerza de tracción se aplica directamente al esqueleto, por medio de clavos de Steinmann o agujas de Kirschner. Las actividades que realiza el personal de enfermería se encaminan a prevenir una nueva caída, así como a evitar lesiones o complicaciones derivadas de la propia fractura o luxación, por lo tanto, día a día se hacen observaciones continuas de la tracción sobre partes blandas como desglosamos a continuación. Definición Una tracción de partes blandas se utiliza para mantener una tracción constante de una extremidad inferior fracturada, asegurando así una correcta colocación y alineación.

Este tipo de tracción puede ser colocada antes y después de una intervención quirúrgica. Objetivos: Objetivo general Mantener la inmovilización de la fractura y/o extremidad. Favorecer el confort del paciente. Proporcionar la mejor calidad en los cuidados de enfermería. Pacientes ingresados con fractura precantérea o intertrocanterica de fémur, pendiente de intervención quirúrgica. Prevención de riesgos

para el paciente. Dermatitis y/o alergia al adhesivo. Equipo de tracción cutánea. La férula en definitiva está concebida para la inmovilización, y principalmente para aliviar las algias. Plan de actuación: Procedimiento Preparación de los profesionales. Preparar y comprobar todo el material para la tracción y los pesos adecuados. Ejecución. Colocación de la tracción. Vendar con la venda elástica el miembro, comenzando por encima de los maléolos y terminando a nivel de las crestas tibiales. Colocar la férula de Braun bajo el miembro del paciente. Registro: Registrar en el apartado correspondiente de la historia clínica el tipo de tracción y peso. Valorar la presencia o ausencia de dolor en la extremidad afectada. Valorar color de la piel y tomar pulsos distales. Controlar la sensibilidad de la extremidad. Mantener siempre la alineación correcta del paciente. Al movilizar el paciente, las pesas deben sujetarse. Poner a disposición del paciente un triángulo en la cama para facilitarle las movilizaciones.

Tratamiento del material y residuos: Limpiar y ordenar el material utilizado para la colocación de la tracción. Henderson, identificación de diagnósticos enfermeros, planificación de objetivos a conseguir c, ejecución de intervenciones d y actividades de enfermería, y evaluación de los objetivos conseguidos.

Diagnósticos de enfermería:

– 140014 Disminuir o eliminar los factores que precipiten o aumenten la experiencia del dolor. – 140031– Realizar una valoración exhaustiva del dolor que incluya la localización, características, aparición/duración, frecuencia, calidad, intensidad o severidad del dolor y factores desencadenantes. – 221002– Comprobar las órdenes médicas en cuanto al medicamento, dosis y frecuencia del analgésico prescrito. – 074007– Colocar al paciente sobre un colchón anti escaras – 074018– Mantener la ropa de la cama limpia, seca y libre de arrugas. – 161004– Aplicar ungüentos y crema hidratante en las zonas de piel seca. – 350016 – Utilizar una herramienta de valoración de riesgo establecido para vigilar factores de riesgo del paciente. – 350018 – Vigilar el estado nutricional del paciente. – 582018– Instruir al paciente sobre el uso de técnicas de relajación. – 582020– Permanecer con el paciente para promover la seguridad y

reducir el miedo. – 110001– Ajustar la dieta al estilo del paciente, según cada caso. 359005– Observar si hay enrojecimiento y pérdida de integridad de la piel. – 359006– Observar si hay enrojecimiento, calor extremo o drenaje en la piel y membranas mucosas. – 359010– Observar si hay zonas de decoloración y magulladuras en la piel y las membranas mucosas. – 359014– Vigilar el color de la piel. 020003– Ayudar al paciente a establecer las metas a corto y largo plazo del programa de ejercicios. – 020006– Controlar la respuesta del paciente al programa de ejercicios. – 020015– Preparar al paciente en técnicas para evitar lesiones durante el ejercicio. – 668011– Controlar periódicamente presión sanguínea, pulsos periféricos, temperatura de la extremidad afectada y estado respiratorio, si procede.

Disminución de la masa ósea por aumento de la resorción sobre la producción. Largo periodo latente, incluso décadas, antes de que la masa ósea no pueda soportar los esfuerzos de la vida diaria. Enfermedades inflamatorias artritis, cualquiera de las estructuras del sistema musculo-esquelético son susceptibles a sufrir una inflamación. Traumatismos repetidos sobre la articulación. Tumefacción articular. Cada tipo de artritis cursa con signos/síntomas propios. Artritis Reumatoide. Afectación sistémica articular. Pérdida de peso, anorexia. Se caracteriza por inflamación de casi todos los tejidos corporales. Los gérmenes que producen la infección son los estafilococos aureus. Son más propensos a contraerla los niños en la etapa de crecimiento porque el sistema inmune no está aún formado completamente y las bacterias se sitúan en el cartílago de crecimiento. También los ancianos, porque el sistema inmune falla. Anorexia. Dolor importante donde está la infección. Formación de sequestros en zonas del hueso que debido a la inflamación se quedan aisladas, sin riego, donde no llegan los antibióticos. La vía de acceso al hueso o a la articulación es endógena, por un foco tuberculoso activo en otra zona. Emigrantes, ancianos solos, hacinamiento, promiscuidad, higiene. Curación de la infección. Recuperación funcional del hueso. Rehabilitación precoz. Tuberculosis ósea vertebral o mal de pott. Afectación de la columna vertebral por bacilos de Koch. Contractura rígida de la columna. Formación de un absceso. Deformidad de la columna. Paraplejas por compresión medular o afectación de la duramadre.

Enfermedades traumáticas. Fracturas Se producen lesiones del tejido blando, ya que con solo un golpe se produce un traumatismo que a su vez produce un hematoma. También se producen contusiones en músculos y tejidos sin llegar a romper el hueso, esto se produce por compresión y porque no llegue la sangre al tejido, a esto se le llama síndrome de aplastamiento. En este síndrome se comprime el sistema nervioso y el arterial que produce una falta de oxígeno, y esto produce isquemia y necrosis, que conlleva una amputación. Herida por la que la fractura comunica con el exterior. Fractura en sentido perpendicular al hueso. El hueso se rompe en astillas. Se puede producir un hundimiento del hueso llegando a la masa encefálica que dará lugar a alguna parálisis. Mayor pérdida de sangre. Mayor riesgo de infección. Buena cicatrización del hueso. Fijación antes de mover al paciente. Evitar la pérdida de movilidad. Ejercicio para evitar la pérdida del tono muscular. Cambios posturales para evitar herida en la piel. Se da en estructuras impactadas, en donde el hueso entra dentro de la articulación. Debilidad motora de los nervios que inervan esa musculatura

Luxación. Desplazamiento completo y resistente del hueso que va a afectar a las carillas articulares. Rotura parcial o total de la cápsula articular, ligamentos y músculos acabando en una posición no anatómica que dará lugar a una deformación importante a ese nivel. Si afecta a un vaso y se produce una rotura aparece enartrosis y hematomas. Modificación en el contorno de esa zona. Con un movimiento rápido se coloca el hueso en su sitio. No se introducen clavos en el hueso, sino mediante férulas y sistemas de pesas. Es una luxación de forma momentánea. Salida del hueso de su articulación de forma momentánea. Mayor estiramiento de las fibras tendinosas y un hematoma mayor. Al romper las fibras del ligamento minimamente también hay una zona edematosa con un dolor moderado al movimiento. Hemartrosis sangre dentro de la articulación. Se diferencia muy poco de una luxación. Sin pérdida significativa de la función. Con frecuencia necesita reparación quirúrgica. Fase preoperatoria. Conocer la información dada por los médicos al enfermo y sus familiares, para responder a las cuestiones que planteen. Favorecer el contacto familiar, mediante relajación del horario de visitas y ayudas en el cuidado del enfermo. Actividades lúdicas y recreativas. Conocer la información dada por los médicos al enfermo y sus

familiares, para responder a las cuestiones que planten. Procurar que los dispositivos de inmovilización no rocen ni produzcan presión sobre el organismo. Observar aparición de signos de infección. Fase postoperatoria. Además de todos los problemas y cuidados propios de cualquier otro paciente quirúrgico. Deterioro de la integridad tisular relacionado con la herida quirúrgica, el drenaje de la misma, suturas o de los dispositivos de fijación e inmovilidad. Mantener la inmovilización prescrita y cuidar que los aparatos y dispositivos de tracción o inmovilización conserven la integridad y presión adecuada, que no rocen ni produzcan lesiones. Ayudar al paciente a adoptar posiciones más cómodas cada 2-4 horas, sujetando partes dolorosas y ayudando a girarse en bloque si ha sido sometido a fusión espinal o laminectomía. Comprobar la temperatura corporal dos veces al día y si hubiese hipertermia, hacerlo con más frecuencia. Observar periódicamente la zona de la herida en busca de aumento o disminución de la inflamación o aparición de absceso. Inspeccionar periódicamente la piel para detectar signos de irritación o inflamación, en particular en los puntos de entrada de clavos, alambres o tornillos y proporcionar los cuidados de esos elementos según protocolos del hospital. - Ayudar al paciente a realizar movimientos de A. Enseñar al paciente a realizar ejercicios e instarle a que los haga cada 4 horas. Si ha sido sometido a fusión espinal o laminectomía, ayudar al paciente a girarse sobre sí mismo en bloque. Riesgo de disfunción neurovascular periférica relacionado con compresión debida a lesiones o complicaciones quirúrgicas o mecánica por dispositivos correctores o de inmovilización. Revisar dispositivos correctores o inmovilizadores para detectar excesiva presión, general o en puntos concretos, preferentemente cercanos a trayectos de nervios y vasos importantes. - Mantener en perfecto estado y posición correcta los dispositivos correctores e inmovilizadores. Administración y control de medicación antiinflamatoria prescrita. - Si se ha aplicado ARIV, retirar manguito de isquemia previa descompresión gradual, con paciente monitorizado y si aparecen signos de toxicidad, hincharlo de nuevo y volver a desinflar lentamente, avisando al facultativo responsable. Es frecuente que los enfermos sometidos a cirugía ortopédica necesiten un periodo largo de inmovilidad total o parcial y, en todo caso, reposo de las partes del organismo intervenidas.

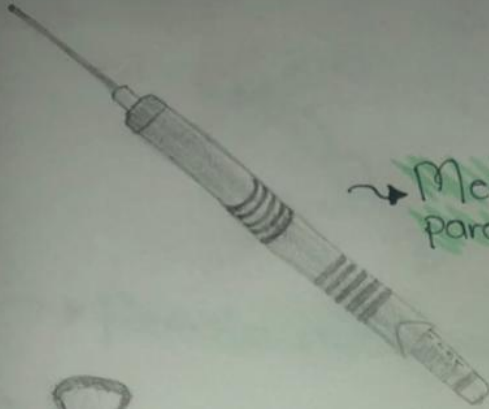
En esos casos, el individuo corre el riesgo de sufrir un deterioro de los sistemas corporales a consecuencia de la inactividad musculoesquelética. Abundantes líquidos. Cambios posturales con la frecuencia prescrita. Habrá disminución de los signos y síntomas respiratorios, la FC está dentro de los valores normales y la T. Comunicar al médico cualquier sospecha de complicación. - Colocar las extremidades inferiores más altas que el resto del cuerpo, si ello no está contraindicado por su patología principal, técnicas quirúrgicas o dispositivos inmovilizadores. Perfusión intravenosa o intraósea de solución Ringer lactato o salina normal, u otros líquidos según prescripción. Vigilancia de temperatura corporal anotando las medidas en la gráfica correspondiente. Bañar al enfermo con esponja mojada en agua tibia. Administrar líquidos abundantes si no hay contraindicación. Ayudar al enfermo a realizar su higiene, facilitándole los medios y la movilización adecuada. Ayudarlo a levantarse de la cama y acompañarlo al cuarto de baño, en cuanto su estado y la patología principal lo permitan. Enumeran signos y síntomas que debe notificar al personal sanitario como sospecha de complicación. Adiestrar al paciente y familiares en las técnicas de aseo, alimentación, deambulación y movilización en el domicilio.

Síndrome compartimental Se caracteriza por incremento en la presión dentro de uno o más compartimentos de las extremidades lo que provoca un defecto de la circulación en el área. Colocar el miembro hasta el nivel del corazón, pero no más alto si se ha instaurado el síndrome ya que la elevación excesiva de un miembro lesionado impide el retorno venoso, pudiendo aumentar la presión venosa, ya que para que la sangre venosa salga de una extremidad, necesita el empuje de un flujo arterial suficiente y éste puede estar disminuido por la presión intracompartimental. Valoración del dolor, que en el síndrome compartimental suele aumentar al realizar un movimiento pasivo. Avisar al personal facultativo ante el menor signo de sospecha de síndrome compartimental, ya que se trata de una complicación grave que puede requerir tratamiento quirúrgico. Alimentación pobre en grasas y con abundantes líquidos. Deambulación precoz, pero gradual. Administración de medicación anticoagulante prescrita. Administrar medicación prescrita. Notificar inmediatamente al personal facultativo responsable cualquier signo de sospecha.

Bibliografía:

UDS. Universidad del sureste. (2021). Antología de enfermería Médico Quirúrgico III. PDF. Recuperado el 09 de julio del 2021.

Instrumental de especialidad para cirugias de miembros superiores, miembros inferiores y cinturón pélvico.



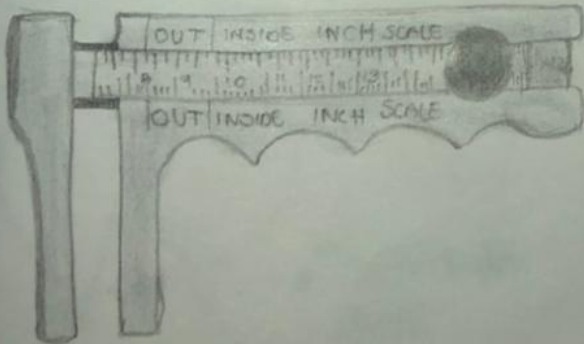
→ Medidor de profundidad para ortopedia.



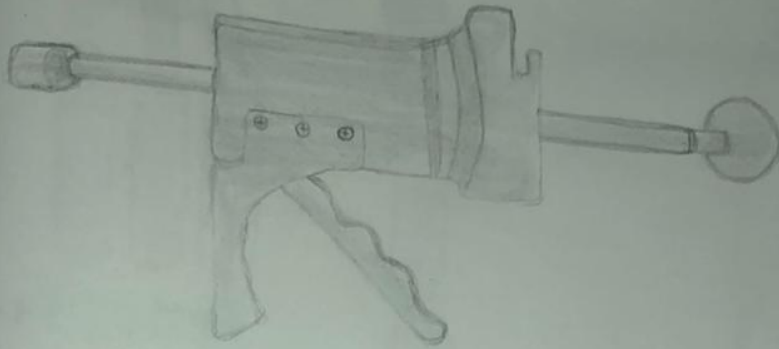
→ Pison óseo




→ Malleto



→ Calibrador de Womley



→ Pistola para cemento óseo



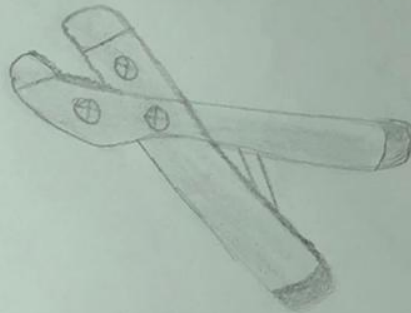
→ Alambros de Kirschner



→ Clavos de Steinman lisos y roscados



→ Destornilladores universales



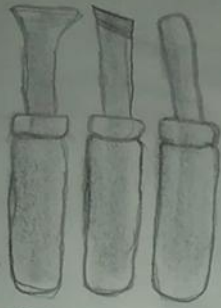
→ Pinza dobladora de placas



→ Sierra de gigli



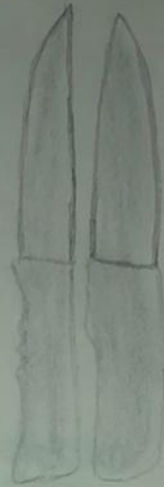→ Brocas



→ Gubias



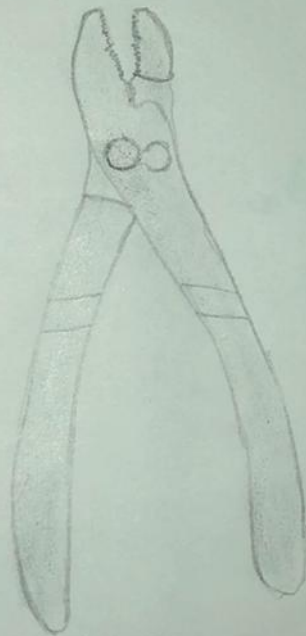→ Osteotomo



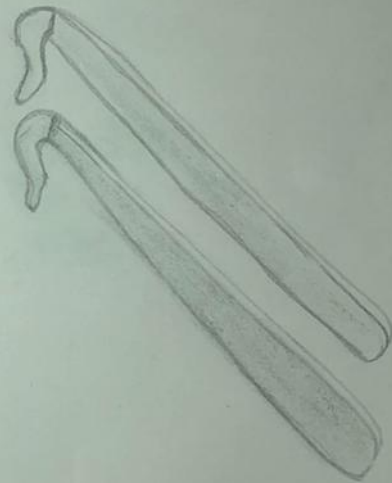→ Cuchillas para hueso.



→ Pinzas pico de pato




→ pinzas mecánicas



→ Separador de rodilla blount



→ Separadores de cadera de Taylor



→ Elevador de Grego.



→ Elevador de Froour