

UNIVERSIDAD DEL SURESTE

FACULTAD DE MEDICINA VETERINARIA Y ZOOTECNIA

TECNICAS DE INTERVENCION QUIRURGICA POR POSTITIS CRONICA EN TOROS BOS  
INDICUS EN LA COMUNIDAD EL DESENGAÑO VERACRUZ

TESIS

PARA OBTENER EL TITULO DE  
MEDICO VETERINARIO Y ZOOTECNSITA

PRESENTA

LISEIDI AYSLETH DOMINGUE DIAZ

## CONTENIDO

dedicatoria

agradecimiento

introduccion

tecnicas quirurgicas en bovinos en produccion

tecnicas quirurgicas más usadas en bovinos

anatomia del aparato reproductor del macho

bos indicus

postitis en bos indicus

tecnicas quirurgicas recomendadas para postitis

conclusion

## AGRADECIMIENTO

Agradezco al doctor y profesor José Luis flores, por compartir sus conocimientos y elementalmente guiarnos en este proyecto.

## DEDICATORIA

A mis amigos: Govani Arteaga García que en todo momento me apoyo y proporciono los ranchos para prácticas profesionales, teniendo así la confianza y accesibilidad para este trabajo.

Ruth Gómez herrera por sus palabras de fe hacia mí, por su apoyo moral e incondicional estando en momentos parte aguas de mi vida, apoyándome siempre en mis sueños

## INTRODUCCION

la postitis es una patología que afecta a la mucosa parietal y extremo anterior de las vainas conjuntivales del prepucio, con afectación de la porción tegumentaria o sin esta, y que puede incapacitar la protrusión del pene.

en Córdoba Colombia se han registrado 25 casos de postitis de 4 a 9 años, 7 con retención de orina (revista Dialnet)

en México esta enfermedad se da más hacia el sur y su trópico; en el estado de Veracruz específicamente en Acayucan, se presentaron como prueba 25 toros cebuinos con dicha patología arieta román, r. de j. (2020) esta patología es más común en toros bos indicus, ya que este tipo de raza presenta un prepucio más largo que otras; de esta forma se arriesgan a traumatismos exponencialmente.

la gravedad de esta patología a nivel mundial empieza aumentar consecutivamente; actualmente no hay un dato aproximado del aumento prolongado, pero por los casos expuestos en los últimos años nos damos cuenta de que esta patología va incrementando, específicamente en razas bos indicus, el tratamiento es por medio de intervención quirúrgica y su costo ronda de 8 a 10 mil pesos mexicanos, considerando el costo beneficio de un semental como precio aproximado de 50 mil a 80 mil pesos.

Cabe señalar que toda cirugía es de alto riesgo y tiene sus pros y sus contras, lo cual la postioplastia no tiene garantía ya que el medico hace el 50% ,25% el dueño y 25% el animal, el sistema inmune de este, luchara contra bacterias anaerobias. de igual manera el cuidado es extremadamente de atención lo cual puede volverse a fibrosar o salir abscesos, si no hay una buena limpieza o higiene en el área.

### Justificación del problema

- ✦ estas técnicas permiten seguir la vida normal del animal
- ✦ además, el productor puede seguir produciendo sus animales y tener costo beneficio.

## tratamiento

es importante mencionar que esta patología no tiene un tratamiento por medio de medicamentos o fármacos, ya que la fibrosis causa la muerte de los tejidos antes vivos.

### Técnica

En la universidad de ciencias aplicadas y ambientales - u.d.c.a facultad de ciencias agropecuarias, Bogotá Colombia (10 de Julio del 2020)

Se presenta el caso de un paciente bos indicus Brahmán de 3 años de edad llamado presidente con dificultad para realizar la monta natural y presenta inflamación a nivel del prepucio, durante el examen clínico reproductivo se evidenció una fimosis e inflamación del prepucio y la cabeza del pene, por lo cual se decide , aplicarle penicilina sódica y procaína, estreptomina y flunixin meglumine lo cual al evaluar el tratamiento no se detectó mejoría, de esta forma se decide o procede al tratamiento único de la intervención quirúrgica .

Técnica 1: universidad de ciencias aplicadas y ambientales u.d.c.a. Facultad de ciencias agropecuarias Bogotá Colombia

Consiste en la incisión y desprendimiento de la zona de la mucosa parietal del prepucio y la eliminación total del tejido necrótico y remoción parcial del tejido fibroso. Se realiza una sedación con xilacina al 2% a dosis de 0,05 mg/kg vía IM, se derriba dejándolo de cubito lateral, se depila el prepucio, se lava y se embroca, después se colocan infiltraciones alrededor del anillo prepucial con lidocaína al 2% vía SC. Se le realiza un torniquete en la base del prepucio con sonda elástica. Se le colocan de punto de referencia 4 pizas Alis en la piel a 5mm del limbo mucocutáneo. Se realiza una incisión en el limbo mucocutáneo y no se realiza en piel para evitar que haya una fimosis cicatrizar, después se hace una divulsión en el tejido conectivo con una tijera decepción y se ligan los vasos con puntos de transfixión con material absorbible (vicryl) calibre tres ceros (3-0) y la hemostasia de los vasos pequeños con la torsión de las pinzas hemostáticas fue suficiente.

Se realiza una divulsión 360° hasta conseguir el desprendimiento de la mucosa parietal de prepucio, después se amplía el saco mucoso haciendo un corte longitudinal con la tijera teniendo cuidado con el glande de no lastimarlo, esto se realiza para evaluar el grado de daño de la mucosa y si afecta el glande. La mucosa que esta lesionada se retira haciendo un corte circular con la tijera.

se realiza el corte de la zona afectada Se sutura el tejido conectivo de la mucosa con la piel del prepucio utilizando.

material absorbible (vicryl) calibre dos ceros del tejido más profundo, se realizó la aproximación del borde mucoso parietal prepuciales con el borde tegumentario de este. Aproximación de bordes y se sutura hacia afuera con sutura no absorbible como el nylon, por ende, se le instaura limpiezas con clorhexidina, duchas frías, tratar de reducir que la zona del prepucio este muy expuesta, manejo semi estabulado y reposo de dos meses para la recuperación, evitando la exposición del prepucio.

### **Objetivo general**

- Describir la intervención quirúrgica como tratamiento de postioplastia, en la comunidad el desengaño.

### **Objetivo especifico**

- manejar y dominar tanto en conocimiento como en técnica la intervención quirúrgica de postioplastia
- contribuir con una técnica útil para la comunidad profesional y universitaria en medicina veterinaria, demostrando en dicho manual las herramientas a utilizar con respecto a la patología postitis crónica.
- de igual forma describiendo la predisposición de estas patologías de la comunidad el desengaño Veracruz
- dar a conocer las técnicas más eficientes para el tratamiento de postioplastia

## TECNICAS QUIRURGICAS MAS USADAS EN BOVINOS

### CESAREA:

- la cesárea en bovinos hembra, es una de las técnicas el cual tienes que tener todo el conocimiento y experiencia para que hacer, cuando hacerlo y por qué se va hacer , ya que te enfrentas a 2 seres vivos que necesitan ayuda .
- La cesárea procede cuando la vaca no dilata a como se requiere y la luz del anillo se encuentra muy cerrado.
- Este tipo de cirugías se puede hacer con la vaca de pie o acostada, procediendo así anestesiarse vía local en flanco izquierda en L invertida y por más seguridad también para vertebral aplicando 1.5 por incisión de corte y se procede a entrar a cavidad

### ABCESO

El absceso se presenta con una inflamación interna y externa del área del tejido ( ya sea en escapula, pierna , lomo. presentando supuración de sangre y pus encapsulado, causada por bacterias gram positivas.

Este absceso tiene que ser retirado vía quirúrgica, teniendo en cuenta que el animal tiene un dolor insoportable.

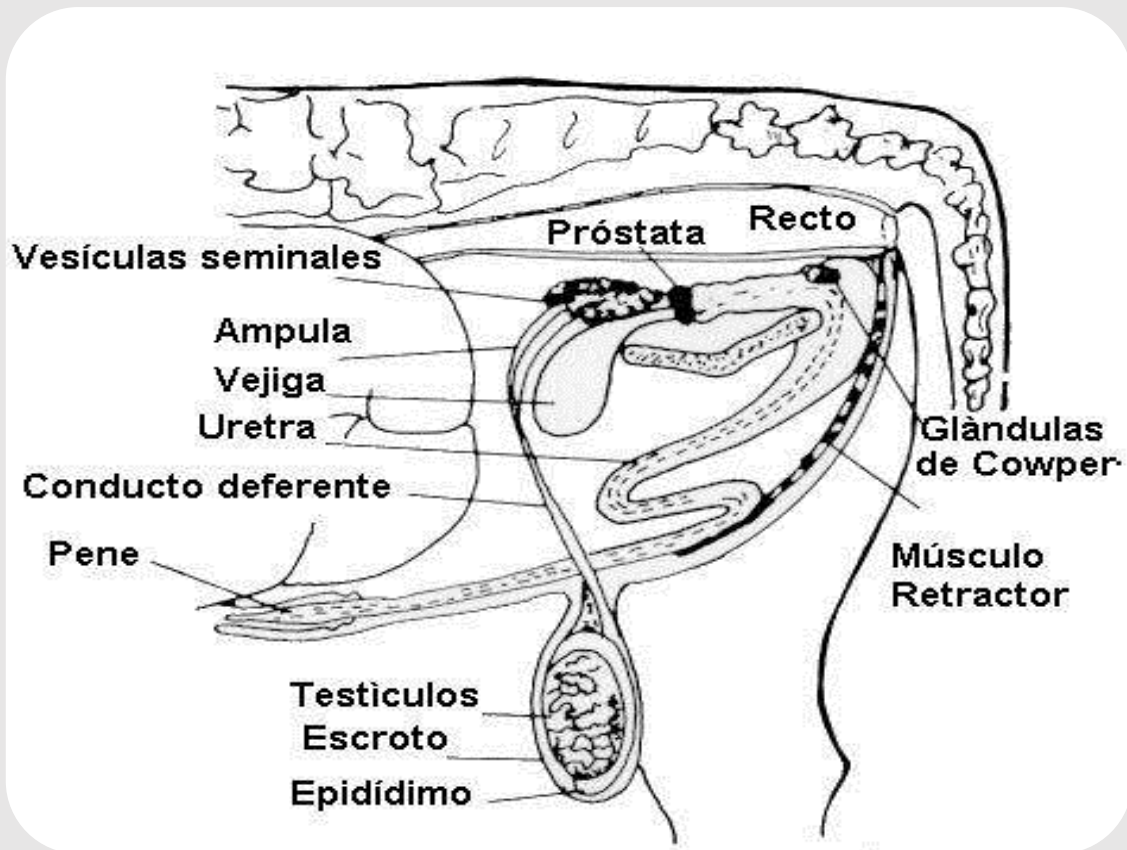
Para proceder de igual forma utilizamos anestesia local o tranquilizamos al animal aplicando xilacina a bajas cantidades y hacemos la expulsión de este.

### POSTITIS

un proceso inflamatorio crónico, que se presenta en el extremo del prepucio del ganado y puede dar como resultado la incapacidad para la monta, orina y por su puesto dolor.



## ANATOMIA DEL APARATO REPRODUCTOR DEL MACHO



Epidídimo  
Escroto  
Testículos

### PENE

- está formado por los dos cuerpos cavernosos, más o menos separados por el tabique del pene según la especie animal.

## TESTICULO

son estructuras anatómicas ovaladas que se encuentran ubicada a la función de los testículos, es la de producir células sexuales o reproductivas masculinas; además tienen la función de producir la hormona “testosterona” y pequeñas cantidades de la hormona estrogénica por fuera de la cavidad abdominal. Estos se hallan recubiertos por una bolsa de piel suave y vellosa llamada “escroto”.

La función de los testículos es la de producir células sexuales o reproductivas masculinas; además tienen la función de producir la hormona “testosterona” y pequeñas cantidades de la hormona estrogénica

## EPIDIDIMO

El epidídimo es un conducto conformado por tres partes: cabeza, cuerpo y cola; se halla adherido a los lados y los extremos de los testículos. Su función es la de permitir la maduración de los espermatozoides y al mismo tiempo servir de lugar de almacenamiento de los mismos

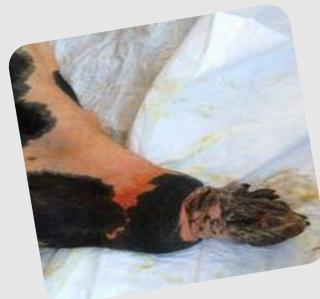## CONDUCTO DEFERENTE

Los conductos deferentes son tubos que van desde la cola del epidídimo hasta la uretra y su función consiste en transportar los espermatozoides desde el epidídimo hasta el exterior (uretra).

## POSTITIS EN BOS INDICUS

En veterinaria existen distintas razas de bovinos; desde los bos indicus hasta los bos Taurus

Los bos indicus son bovinos de rasas cebus como lo es el brahman esta raza presenta un prepucio considerablemente más largo, lo cual es más susceptible a golpes, rayaduras etc.



## TECNICAS QUIRURGICAS RECOMENDADAS PARA POSTITIS

La técnica de esta cirugía es muy clara ya que se empieza con un proceso de ayuno de 24 hrs para que al momento de la intervención y la aplicación de medicamentos y anestésicos funcionen de la manera correcta sin alteraciones en el paciente.

Se procede anestesiar el animal con xilacina al 10 % posteriormente que nos aseguremos que el paciente esta en la posición correcta y dormido , procedemos hacer asepsia y antisepsia de la zona , procedemos a la lidocaína nos aseguramos he incidimos a retirar la parte afectada del prepucio , buscando la mucosa prepucial para así unir las con puntos de cirujano en piel.

## CONCLUSION

Pudimos observar la cirugía de postioplastia, una cirugía costo beneficio que si bien es de alto riesgo , el paciente se puede recuperar y el productor teniendo ganancias ya que no afecta la producción de espermatozoides o ningún tipo de alteraciones de este tipo