

MAPA CONCEPTUAL

PRACTICAS PROFESIONALES
LIC. ERVIN SILVESTRE CASTILLO

PRESENTA LA ALUMNA:

Geni Azereth García López

GRUPO, SEMESTRE y MODALIDAD:

9no. Cuatrimestre “B” Lic. En Enfermería

Frontera Comalapa, Chiapas.

26 de junio del 2021.

UNIDAD I

TOPOGRAFIA Y SU TERMINOLOGIA.

Comprende el estudio de los segmentos corporales, dividiendo al cuerpo en regiones delimitadas por los relieves corporales óseos.

REGIONES DE LA CABEZA

EL ESQUELETO

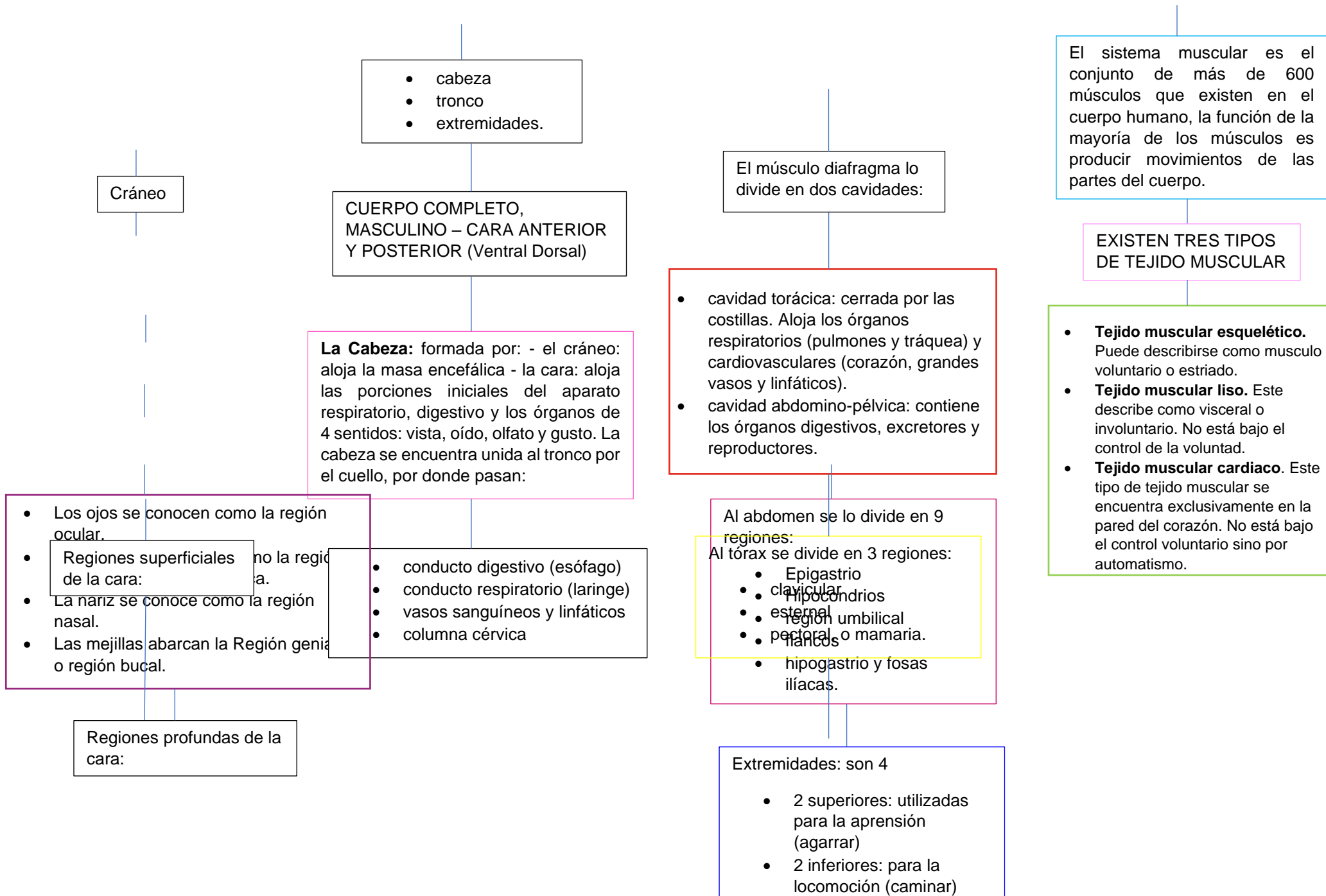
CUERPO HUMANO: Al cuerpo humano se lo divide en tres regiones principales.

COMPOSICION DEL TRONCO

El Tronco: tiene forma de cilindro, es aplanado de adelante hacia atrás; sostenido por la columna vertebral.

TEJIDOS ÓRGANOS Y SISTEMAS

SISTEMA MUSCULAR



Cráneo

- cabeza
- tronco
- extremidades.

CUERPO COMPLETO, MASCULINO – CARA ANTERIOR Y POSTERIOR (Ventral Dorsal)

La Cabeza: formada por: - el cráneo: aloja la masa encefálica - la cara: aloja las porciones iniciales del aparato respiratorio, digestivo y los órganos de 4 sentidos: vista, oído, olfato y gusto. La cabeza se encuentra unida al tronco por el cuello, por donde pasan:

- Los ojos se conocen como la región ocular.
- Regiones superficiales de la cara:
- La nariz se conoce como la región nasal.
- Las mejillas abarcan la Región genial o región bucal.

- conducto digestivo (esófago)
- conducto respiratorio (laringe)
- vasos sanguíneos y linfáticos
- columna cervice

Regiones profundas de la cara:

El músculo diafragma lo divide en dos cavidades:

- cavidad torácica: cerrada por las costillas. Aloja los órganos respiratorios (pulmones y tráquea) y cardiovasculares (corazón, grandes vasos y linfáticos).
- cavidad abdomino-pélvica: contiene los órganos digestivos, excretores y reproductores.

- Al abdomen se lo divide en 9 regiones:
Al tórax se divide en 3 regiones:
- Epigastrio
 - clavicolar
 - hipocostriales
 - esternal
 - pectoral o mamaria.
 - flancos
 - hipogastrio y fosas ilíacas.

- Extremidades: son 4
- 2 superiores: utilizadas para la aprensión (agarrar)
 - 2 inferiores: para la locomoción (caminar)

El sistema muscular es el conjunto de más de 600 músculos que existen en el cuerpo humano, la función de la mayoría de los músculos es producir movimientos de las partes del cuerpo.

EXISTEN TRES TIPOS DE TEJIDO MUSCULAR

- **Tejido muscular esquelético.** Puede describirse como músculo voluntario o estriado.
- **Tejido muscular liso.** Este describe como visceral o involuntario. No está bajo el control de la voluntad.
- **Tejido muscular cardíaco.** Este tipo de tejido muscular se encuentra exclusivamente en la pared del corazón. No está bajo el control voluntario sino por automatismo.

- Región infra temporal o cigomática
- Región pterigopalatina.
- La boca se conoce como región oral
- La lengua se conoce como región lingual
- La parte debajo de la lengua es Región sublingual
- la faringe se denomina Región faríngea

ABDOMEN

El abdomen es la parte inferior del tronco a la que se hallan unidas las otras dos extremidades, las inferiores o piernas.

- Parte delantera superior: epigastrio e hipocondrios derecho e izquierdo.
- Parte delantera central: región umbilical u ombligo
- Parte delantera inferior: hipogastrio o vientre y las fosas iliacas derecha e izquierda.
- Parte trasera superior: región lumbar.
- Órganos:
- Vísceras huecas: estómago, intestinos (grueso y delgado), vejiga urinaria.
- Vísceras macizas: hígado, bazo, riñones.

SISTEMA OSTEOARTICULAR

El cuerpo humano presenta varios sistemas protegidos por un armazón duro con más de 650 músculos. Gracias a los huesos, articulaciones y músculos el cuerpo mantiene su postura, puede desplazarse y realizar múltiples acciones.

ESQUELETO

El esqueleto humano está formado por 206 piezas duras y resistentes llamadas "huesos".

Estos están formados por sustancias orgánicas y sales calcáreas (calcio) que le otorgan dureza. Según la forma que presentan

se los divide en:

- huesos largos: ejemplo, los de las piernas y brazos
- huesos cortos: ejemplo, las vértebras
- huesos planos: ejemplo, los huesos del cráneo

HUESOS DEL TORAX

La caja torácica es semejante a una jaula, formada por 12 pares de costillas, de las cuales 10 pares se unen por delante con un hueso plano y central llamado esternón, y por detrás, todas se unen a las vértebras dorsales.

HUESOS DE LA PELVIS

La cadera une el miembro inferior al tronco. Comprende un solo hueso llamado hueso iliaco. Es plano ancho