Elementos de anatomía general y topografía

PROFESOR:

LIC. Ervin Silvestre Castillo

PRESENTA LA ALUMNA:

María Victoria Calderón Vázquez

MODALIDAD, CUATRIMESTRE Y GRUPO:

ENFERMERIA ESCOLARIZADO, 9no CUATRIMESTRE "A".

Frontera Comalapa, Chiapas a 21 de Mayo del 2021

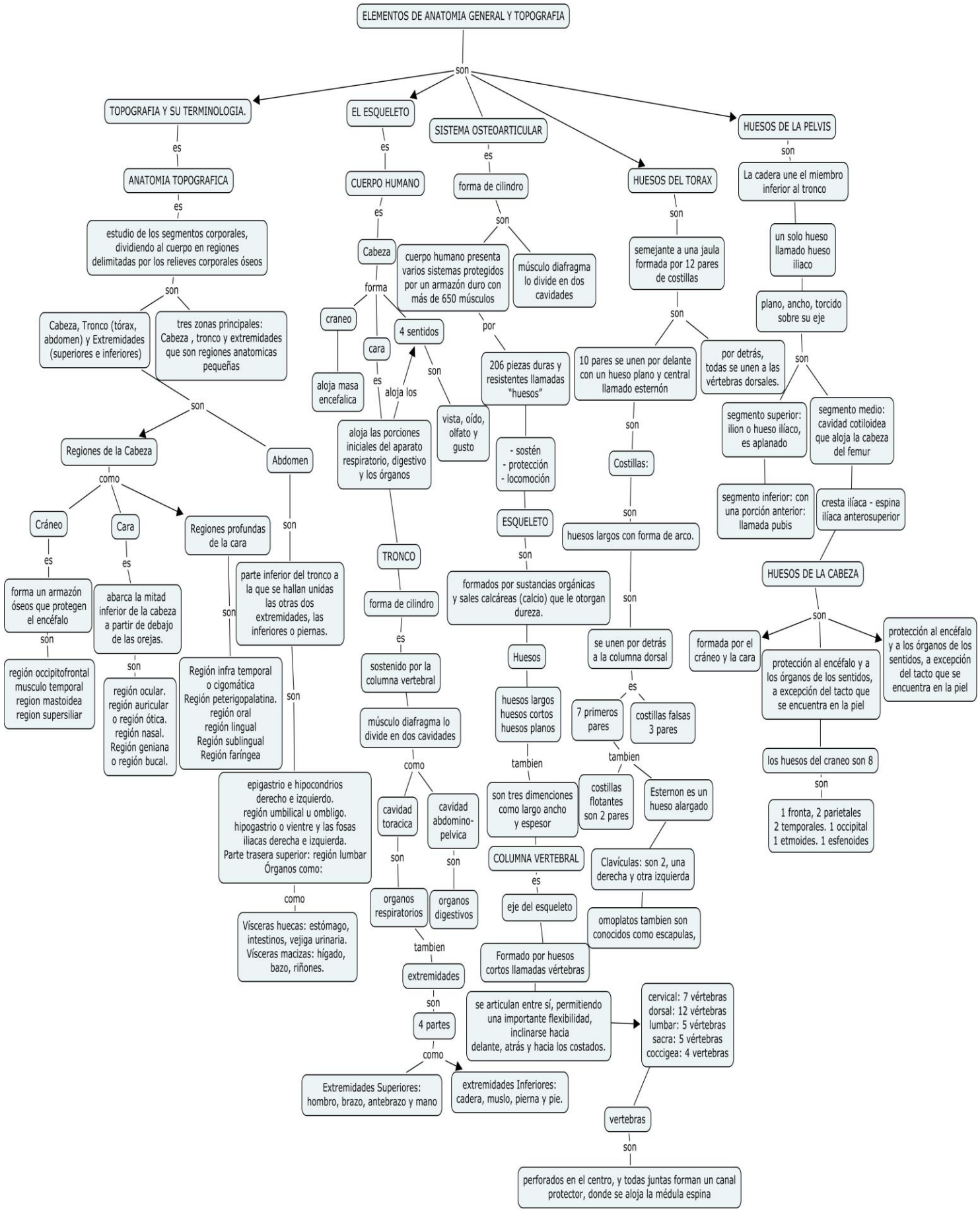
ELEMENTOS DE ANATOMIA GENERAL Y TOPOGRAFIA
son
TOPOGRAFIA Y SU TERMINOLOGIA.
es
ANATOMIA TOPOGRAFICA
es
estudio de los segmentos corporales, dividiendo al cuerpo en regiones delimitadas por los relieves corporales óseos
son
Cabeza, Tronco (tórax, abdomen) y Extremidades (superiores e inferiores)
tres zonas principales: Cabeza , tronco y extremidades que son regiones anatomicas pequeñas
son
Regiones de la Cabeza
como
Cráneo
es
forma un armazón óseos que protegen el encéfalo
son
región occipitofrontal musculo temporal region mastoidea region supersiliar
Cara
es
abarca la mitad inferior de la cabeza a partir de debajo de las orejas.
son
región ocular. región auricular o región ótica. región nasal. Región geniana o región bucal.
Regiones profundas de la cara
son
Región infra temporal o cigomática Región peterigopalatina. región oral región lingual Región sublingual Región faríngea
Abdomen
son
parte inferior del tronco a la que se hallan unidas las otras dos extremidades, las inferiores o piernas.
son
epigastrio e hipocondrios derecho e izquierdo. región umbilical u ombligo. hipogastrio o vientre y las fosas iliacas derecha e izquierda. Parte trasera superior: región lumbar Órganos como:
como
Vísceras huecas: estómago, intestinos, vejiga urinaria. Vísceras macizas: hígado, bazo, riñones.
EL ESQUELETO
es
CUERPO HUMANO
es
Cabeza
forma
craneo
aloja masa encefalica
cara
es
aloja las porciones iniciales del aparato respiratorio, digestivo y los órganos
4 sentidos
son
vista, oído, olfato y gusto
TRONCO
forma de cilindro
es
sostenido por la columna vertebral
músculo diafragma lo divide en dos cavidades
como
cavidad toracica
son
organos respiratorios
cavidad abdomino-pelvica
son
organos digestivos
tambien
extremidades
son
4 partes
como
Extremidades Superiores: hombro, brazo, antebrazo y mano
extremidades Inferiores: cadera, muslo, pierna y pie.
SISTEMA OSTEOARTICULAR
es
forma de cilindro
son
cuerpo humano presenta varios sistemas protegidos por un armazón duro con más de 650 músculos
músculo diafragma lo divide en dos cavidades
por
206 piezas duras y resistentes llamadas "huesos"
- sostén
- protección
- locomoción
ESQUELETO
son
formados por sustancias orgánicas y sales calcáreas (calcio) que le otorgan dureza.
Huesos
huesos largos huesos cortos huesos planos
tambien
son tres dimenciones como largo ancho y espesor
COLUMNA VERTEBRAL
es
eje del esqueleto
Formado por huesos cortos llamadas vértebras
se articulan entre sí, permitiendo una importante flexibilidad, inclinarse hacia delante, atrás y hacia los costados.
cervical: 7 vértebras dorsal: 12 vértebras lumbar: 5 vértebras sacra: 5 vértebras coccigea: 4 vertebras
vertebras
son
perforados en el centro, y todas juntas forman un canal protector, donde se aloja la médula espina
HUESOS DEL TORAX
son
semejante a una jaula formada por 12 pares de costillas
son
10 pares se unen por delante con un hueso plano y central llamado esternón
por detrás, todas se unen a las vértebras dorsales.
son
Costillas:
son
huesos largos con forma de arco.
son
se unen por detrás a la columna dorsal
es
7 primeros pares
costillas falsas 3 pares
tambien
costillas flotantes son 2 pares
tambien
Esternon es un hueso alargado
Clavículas: son 2, una derecha y otra izquierda
omoplatos tambien son conocidos como escapulas,
HUESOS DE LA PELVIS
son
La cadera une el miembro inferior al tronco
un solo hueso llamado hueso iliaco
plano, ancho, torcido sobre su eje
son
segmento superior: ilion o hueso ilíaco, es aplanado
segmento medio: cavidad cotiloidea que aloja la cabeza del femur
segmento inferior: con una porción anterior: llamada pubis
cresta ilíaca - espina ilíaca anterosuperior
HUESOS DE LA CABEZA
son
formada por el cráneo y la cara
protección al encéfalo y a los órganos de los sentidos, a excepción del tacto que se encuentra en la piel
protección al encéfalo y a los órganos de los sentidos, a excepción del tacto que se encuentra en la piel
los huesos del craneo son 8
son
1 fronta, 2 parietales 2 temporales. 1 occipital 1 etmoides. 1 esfenoides