

# Imagenología

*Esquema-Dibujo imagen radiológica del derrame pleural,*

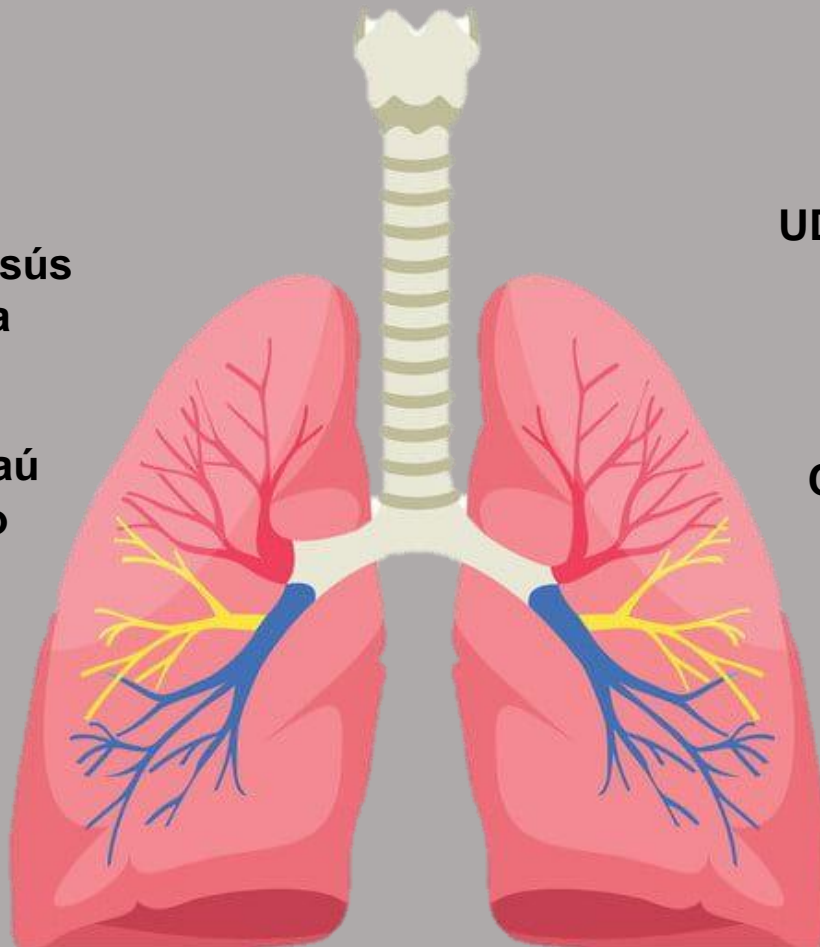
23 de Abril del 2021

**Rolando De Jesús  
Pérez Mendoza**

**Dr. Samuel Esaú  
Fonseca Fierro**

**UDS UNIVERSIDAD  
DEL SURESTE**

**Campus San  
Cristóbal De Las  
Casas Chiapas**

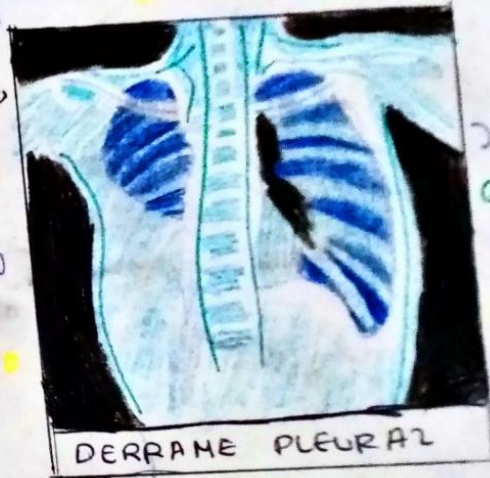

# DERRAME PLEURAL

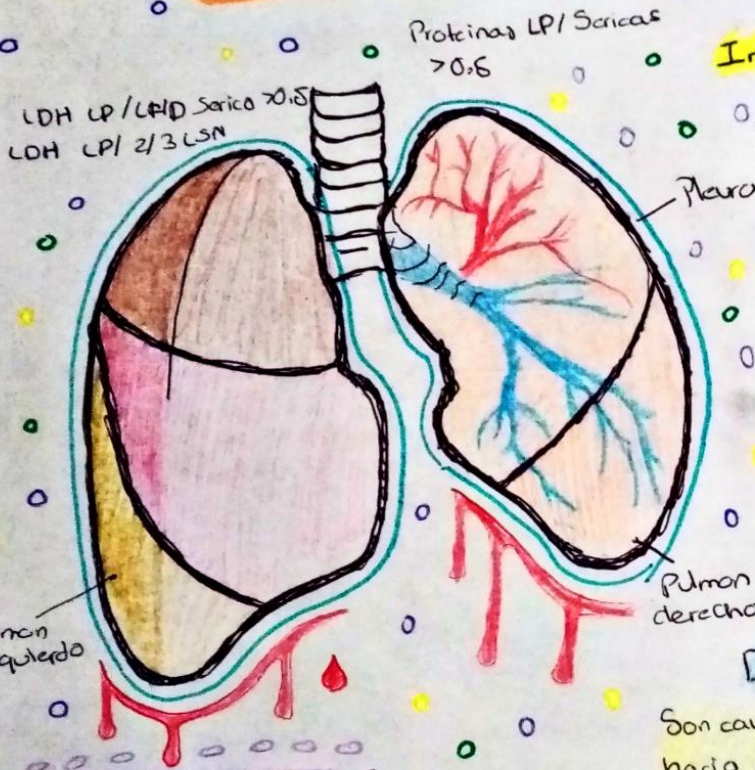
## Exámenes e Imágenes

- o Tomografía de Tórax
- o Radiografía de Tórax
- o Análisis de liq. Pleural
- o Toracocentesis

## Imagen Radiológica del Derrame Pleural



DERRAME PLEURAL



¿Que es?

Es una Acumulación Patológica de liquido en el espacio pleural  
hay dos tipos.

### Derrames Pleurales Transudativos

Son causados por liquidos que se filtran hacia el espacio pleural es causada por una presión elevada de los Vasos Sanguineos o contenido bajo en Proteinas

### Derrames Pleurales Exudativos

Son causados por Vasos Sanguineos o Vasos Linfaticos bloqueados, Inflamación Lesión al Pulmon o Tumores