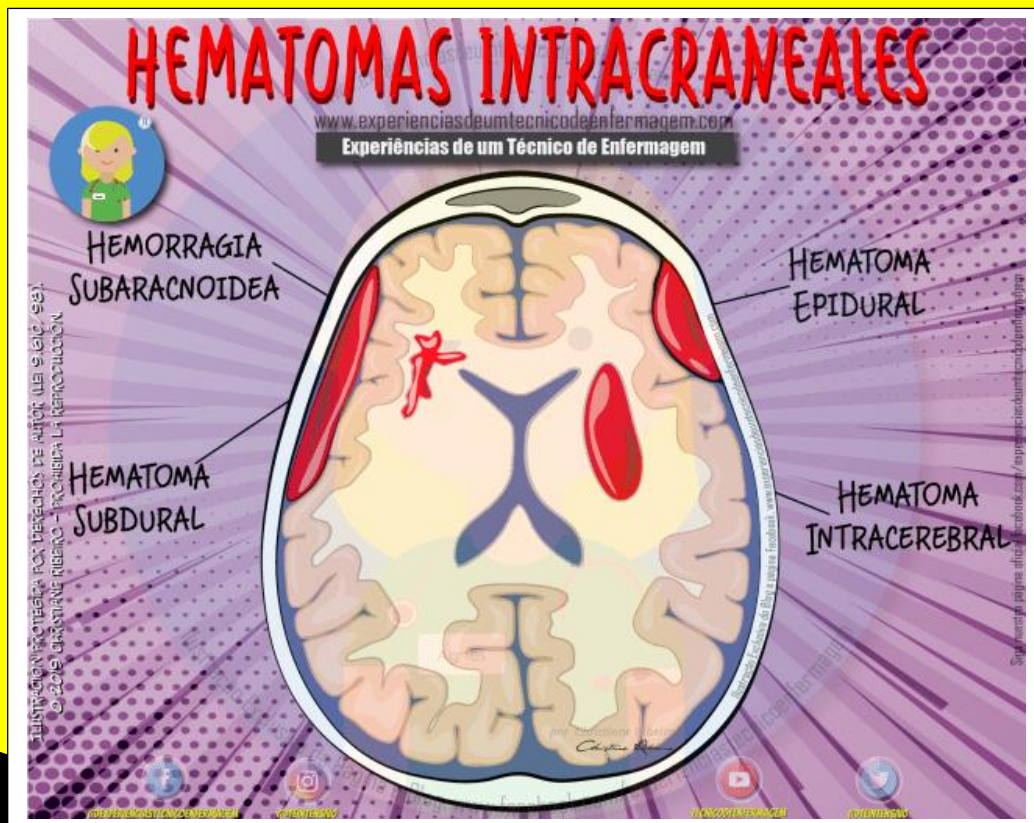


IMAGENOLOGIA



Rolando de Jesús Pérez Mendoza
Dr. Samuel Esaú Fonseca Fierro
UDS Universidad Del Sureste
San Cristóbal de Las Casas Chiapas
09 de junio del 2021

HEMATOMAS INTRACRANEALES

SUBARACNOIDEA **VS** SUBDURAL **VS** EPIDURAL **VS** INTRACEREBRAL

Ubicación

Se ubica entre la aracnoides y la piamadre

Se ubica entre la duramadre y aracnoides

Se ubica entre el cráneo y duramadre

Se forman dentro del parénquima cerebral

Fisiopatologías

Ruptura de aneurisma
Traumatismo
Malformaciones

Hemorragia arterial por traumatismo de alta energía y fractura de cráneo

Sangrado venoso por trauma de bajo impacto

Traumatismo
Ictus
Angiopatía amiloide

Diagnósticos

TOMOGRAFÍAS PARA LOS CUATRO, SIEMPRE DEPENDERÁ DE CADA CASO Y EL TRANSFONDO DE CADA UNO

Síntomas

Dolor de cabeza intenso y repentino.

A veces, el dolor de cabeza se relaciona con náuseas

Vómitos

Una breve pérdida del conocimiento.

Lenguaje confuso o mal pronunciado.

Dificultad con el equilibrio o la marcha.

Dolor de cabeza.

Falta de energía o confusión.

Convulsiones o pérdida del conocimiento.

Náuseas y vómitos.

Debilidad o entumecimiento.

Problemas de visión.

Confusión

Mareo

Somnolencia o alteración del nivel de lucidez mental

Pupila dilatada en un ojo

Dolor de cabeza (fuerte)

Traumatismo craneal o craneoencefálico seguido de pérdida del conocimiento, luego un período de lucidez mental y después un rápido deterioro de nuevo hasta la inconciencia

Dolor de cabeza cuya intensidad aumenta poco a poco.

Vómitos.

Somnolencia.

Pérdida progresiva del conocimiento.

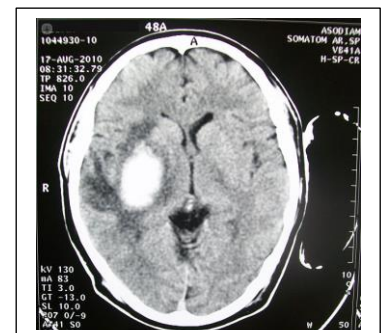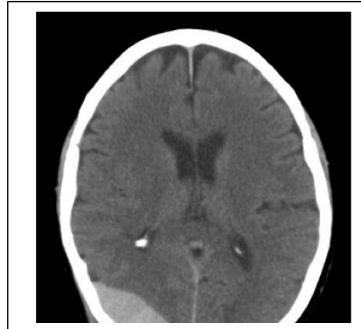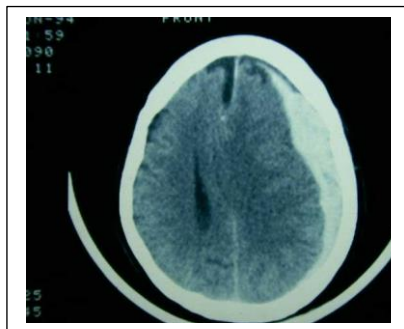
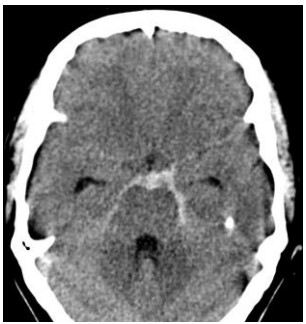
Mareos.

Confusión.

Balbuceo, dificultad para hablar.

Pupilas de tamaño desigual.

Imágenes



BIBLIOGRAFIA:

Bibliografía: Mayo Clinic Family Health Book (Libro de Salud Familiar de Mayo Clinic) 5.ª edición 09 DE JUNIO DEL 2021 <https://www.mayoclinic.org/es-es/diseases-conditions/intracranial-hematoma/symptoms-causes/syc-20356145>