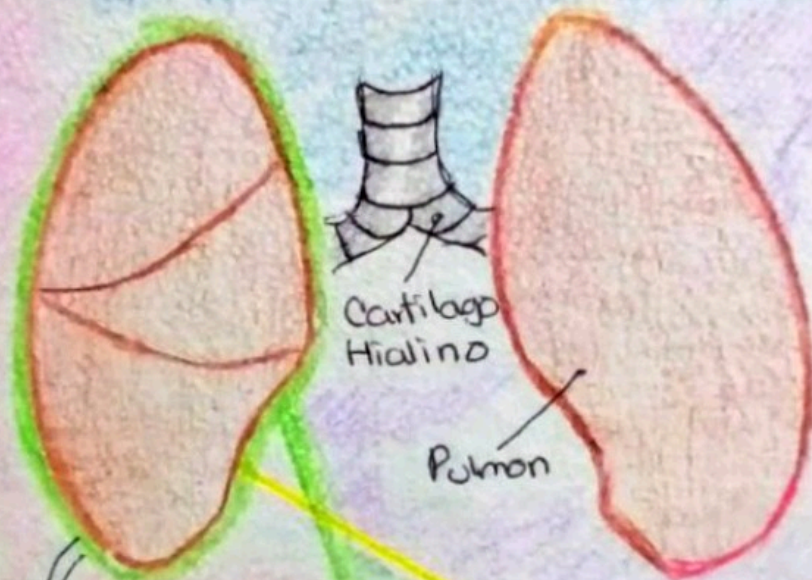
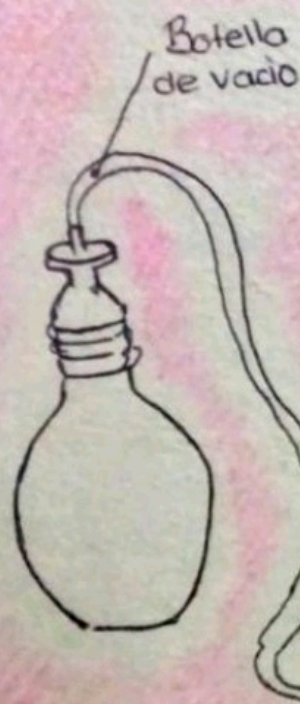

Derrame

PLEURAL

Acumulación del líquido pleural
Entre las capas de las Pulmones "Pleurias")

Técnica de
vaciado



Marcos Francisco
Gonzalez Moran

UDS UNIVERSIDAD
DEL
SURESTE

23 de Abril del 2021

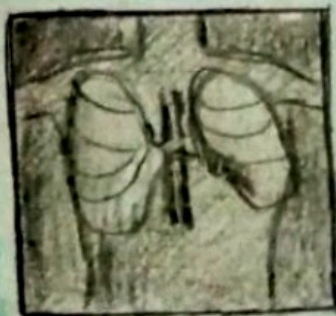



IMAGEN
RADIOLOGICA
DEL
DERRAME
PLEURAL

Pleurias
Membrana
Serosa de
Origen
Mesodermico



Líquido pleural

Cobr: Cetino
(Amarillo claro)

Volumen: 0.1Bt -
0.06ml Kg

Proteinas: 1-2g/dl