



**UNIVERSIDAD DEL SURESTE**

**ESCUELA DE MEDICINA**

**“Mapa angioedema”**

**Javier Octavio Guillén Narváez**

**“Inmunoalergias”**

**Semestre:8°**

**Grupo: “A”**

**Dra. Lia Gabriela Luna Villanueva**

**Comitán de Domínguez, Chiapas abril 2021.**

Es el edema de la piel o mucosas, de carácter autolimitado, con resolución completa en menos de 72 horas en la mayoría de los casos

## Definición

- Inducible
- Espontáneo

## Con habones

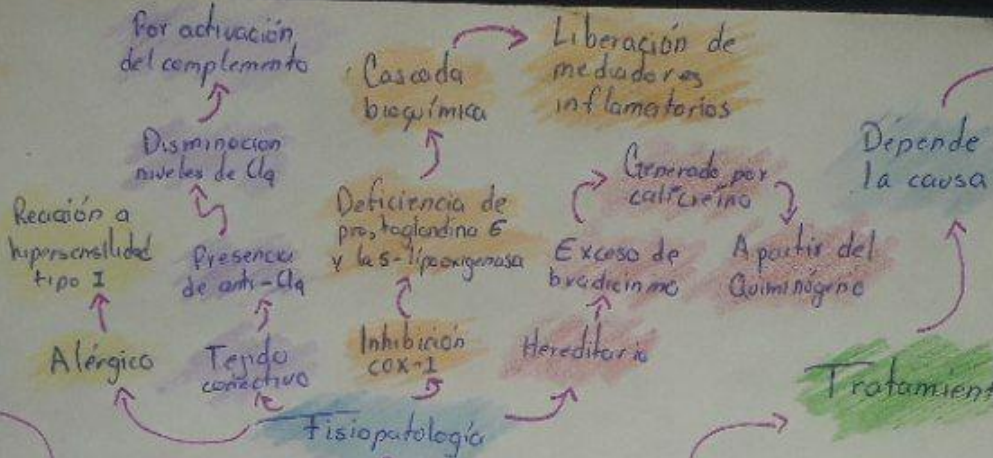
## Clasificación

- Histamínico
- No histamínico

## Sin habones

## Clasificación etiológica

- Alérgico: Por alimentos, medicamentos, venenos himenopteros
- Asociado urticaria crónica: espontáneo, inducible o vasculítico
- Asociado con enfermedad del tejido conectivo
- Asociado a sustancias liberadoras histamina: vancomicina, medios de contraste, etc.
- Por inhibición de COX-1: ANE's
- Mediado por bradiquinas: deficiencia de C1-INH (Hereditario)
- Angioedema idiopático.



## Depende la causa

## Tratamiento

- Antihistamínicos 2da generación
- Esteroides
- Adrenalina
- Omalizumab (Crónica)
- Colchicina (Vasculítica)
- Danazol (Deficiencia C1-INH)
- Icatibant (Antagonista de bradiquinina)
- Plasma fresco congelado (Hereditario)

## Diagnóstico

- Clínico
- Anamnesis
- Niveles de inhibidor C1

# ANGIOEDEMA

## Epidemiología

- Prevalencia 20% de población general
- 1:10,000 - 1:50,000

## Manifestaciones Clínicas (Depende en donde afecte)

- Asteno, adinamia, mialgias, artroalgias
- 3 ubicaciones:
  - Piel: Sensación de hormigueo, tirantez en la zona, eritema, edema y tumefacción, en extremidades, genitales, cara, tronco, cuello, sin prurito.
  - Intestino: Náuseas, dolor abdominal, diarrea, líquido libre en cavidad peritoneal