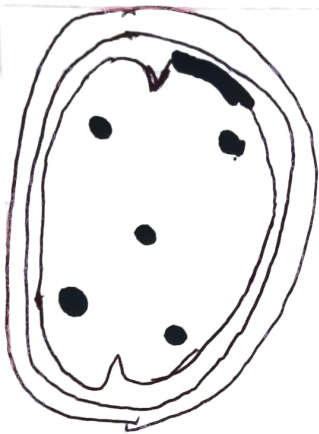


Contusiones Cerebrales



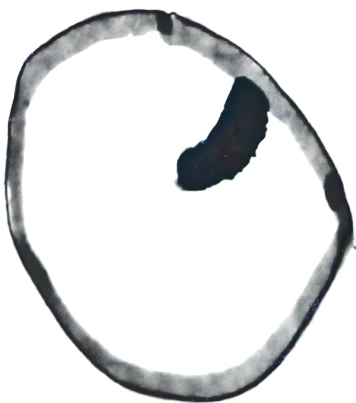TAC Cerebral Simple hipodensos
parenquimatosos en el lóbulo frontal
& temporal
Hemoencefalo temporal

Hematomas intraparenquimatosos



Lesión traumática de vasos
Intracraniales o de la unión de varios
Confusivos

Hemorragia Subaracnoidea



Hemorragia Subaracnoidea por rotura
de un aneurisma
TAC Cerebrales Hiperdensidad por
Hemorragia en la cisterna de Silvio
Izquierda en los cuernos supraesfenes
& perimesencefalicos en el
Ventriculo IV Ventriculo. 6

Hematoma Subdural




Colección hemática en forma
Crescente extraaxial frontal derecha

Se puede localizar en la convexidad
de los hemisferios cerebrales con
forma de media luna o Crescente

(más frecuente en niños)

Hematoma epidural



Ocurre por laceración de las
de las arterias meningeas

Se forma es biconvexa o de lente

Se localizan a menudo en la
región temporal

La fosa temporal tiene más capacidad
y es más propensa a la hipertensión
deben vigilarse muy cerca las colecciones
hemáticas intra o extraaxiales