

Giovanny Damián Gonzalez E.

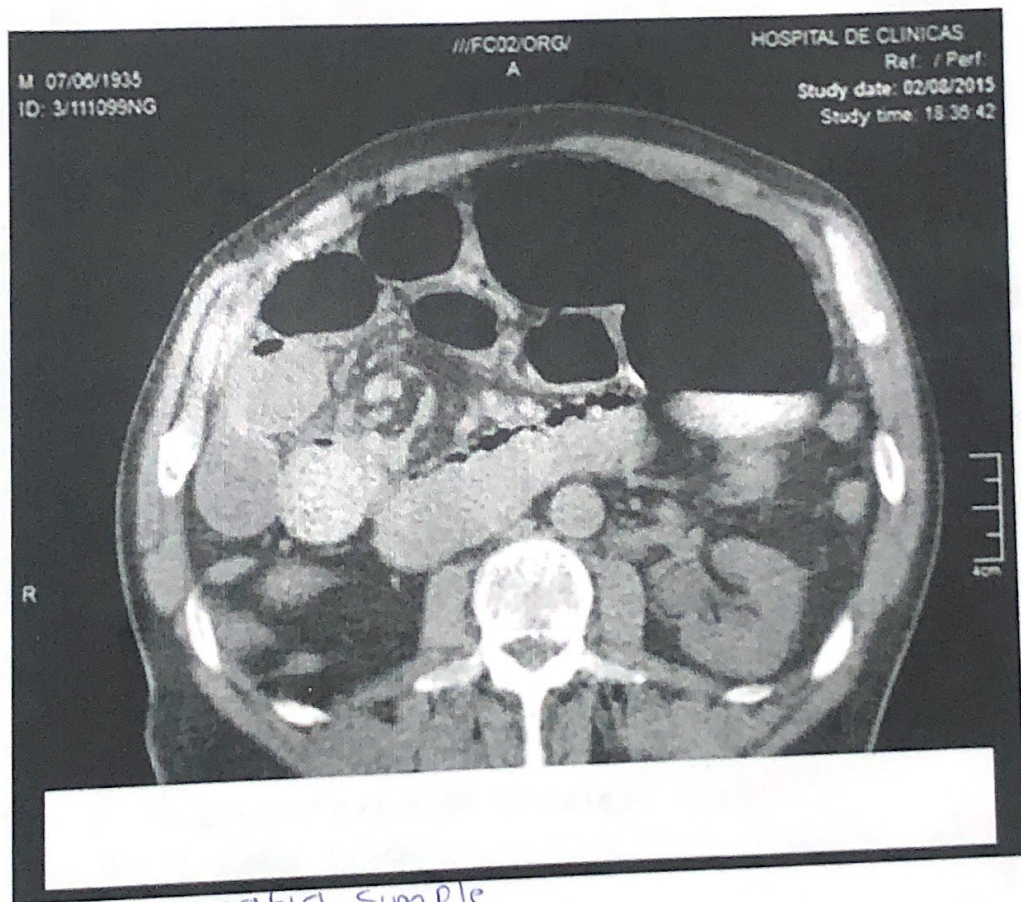
OCLUSIÓN INTESTINAL

Actividad:

- Identificar qué tipo de estudio radiográfico corresponde cada imagen
- Identificar signos radiológicos característicos para el diagnóstico oportuno de obstrucción intestinal
- Identificar estructuras anatómicas

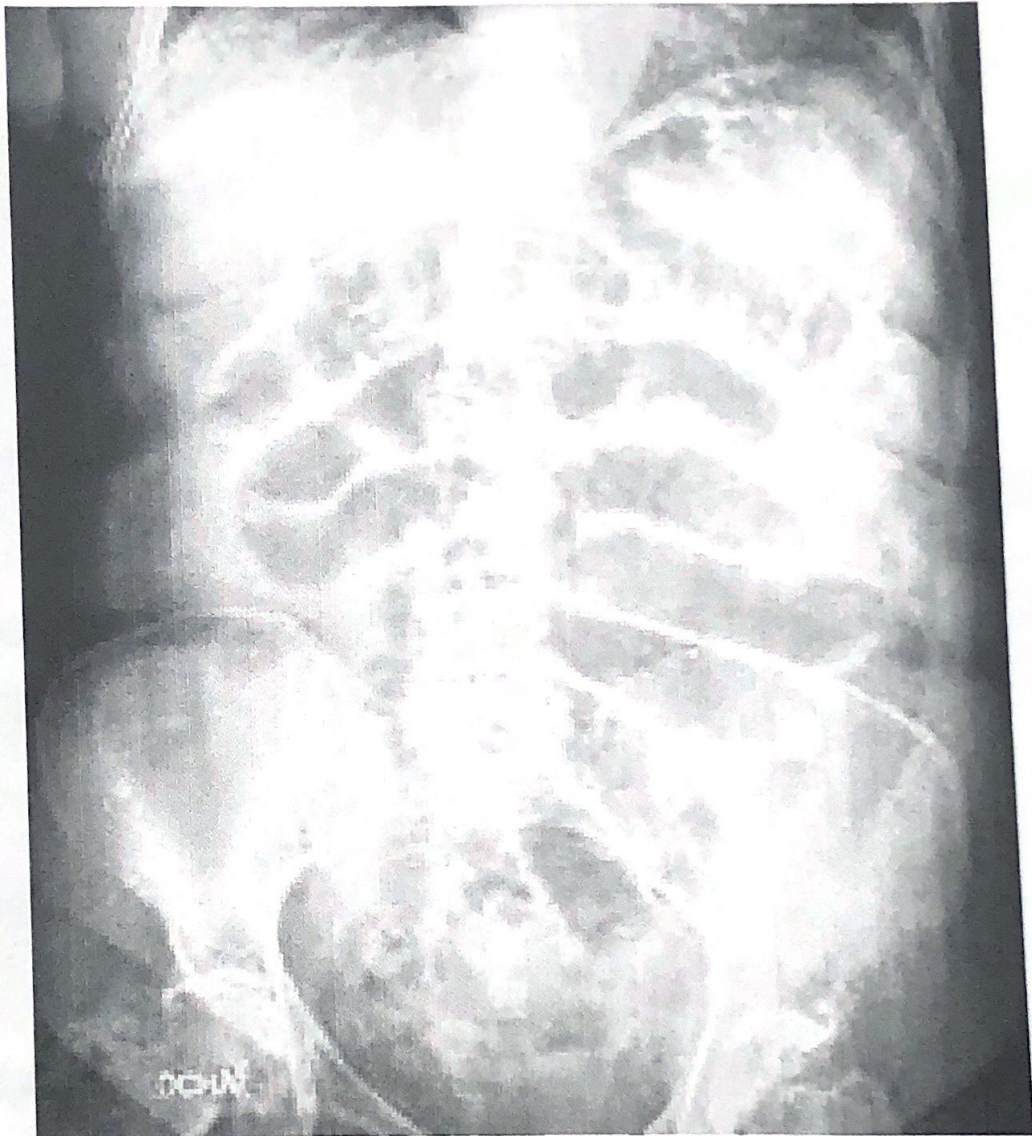
IMAGEN 1

* Signo de remolino
Unión de 1 asa dilatada
y 1 colapsada.



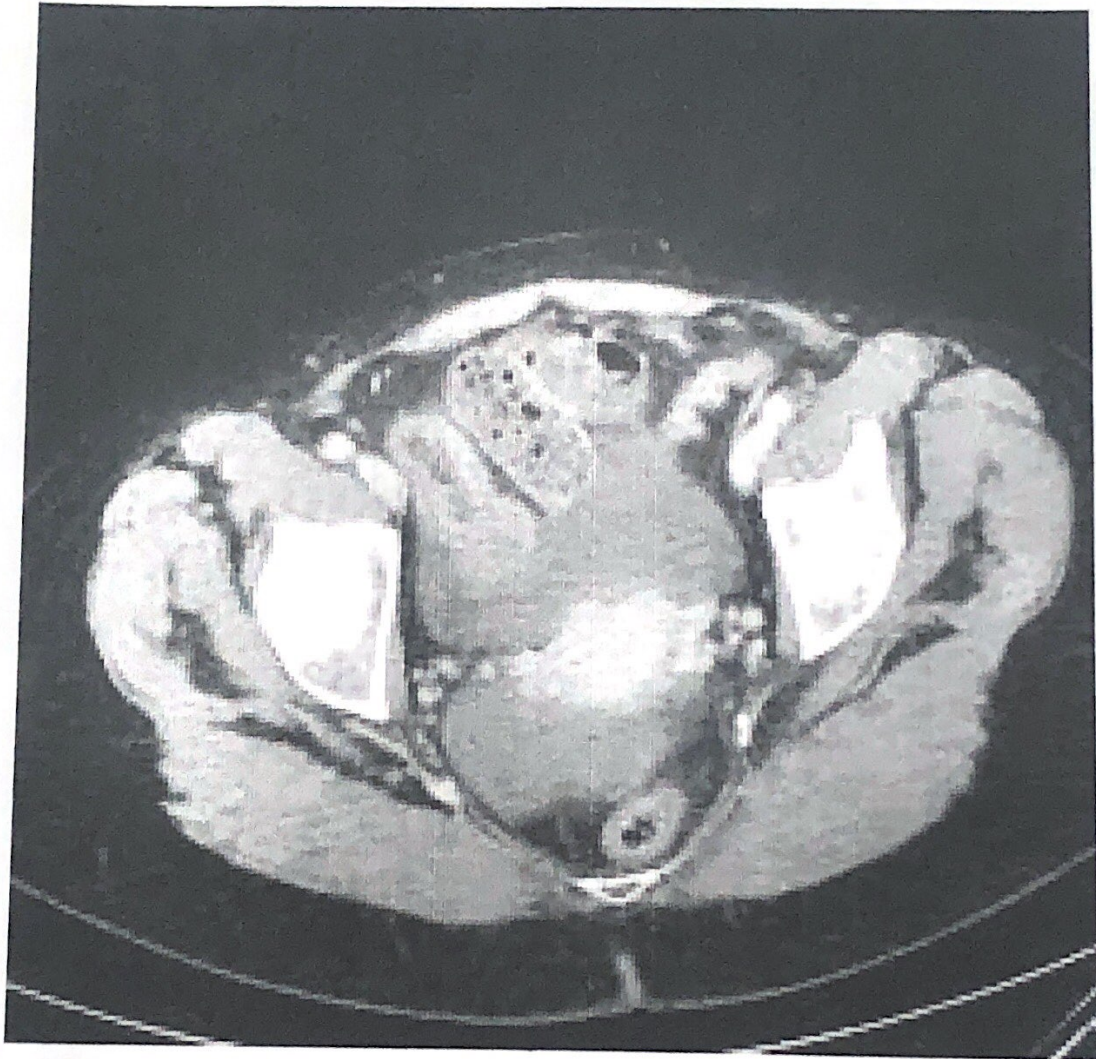
- * Tomografía simple
- * Signo de remolino
- * Signo de heces
- * Estomago, vertebras, costillas, hígado, riñones

IMAGEN 2



Rx AP de abdomen
Signo de escalera
Pelvis, columna
Aire en diferentes niveles
en 1 sola cista

IMAGEN 3

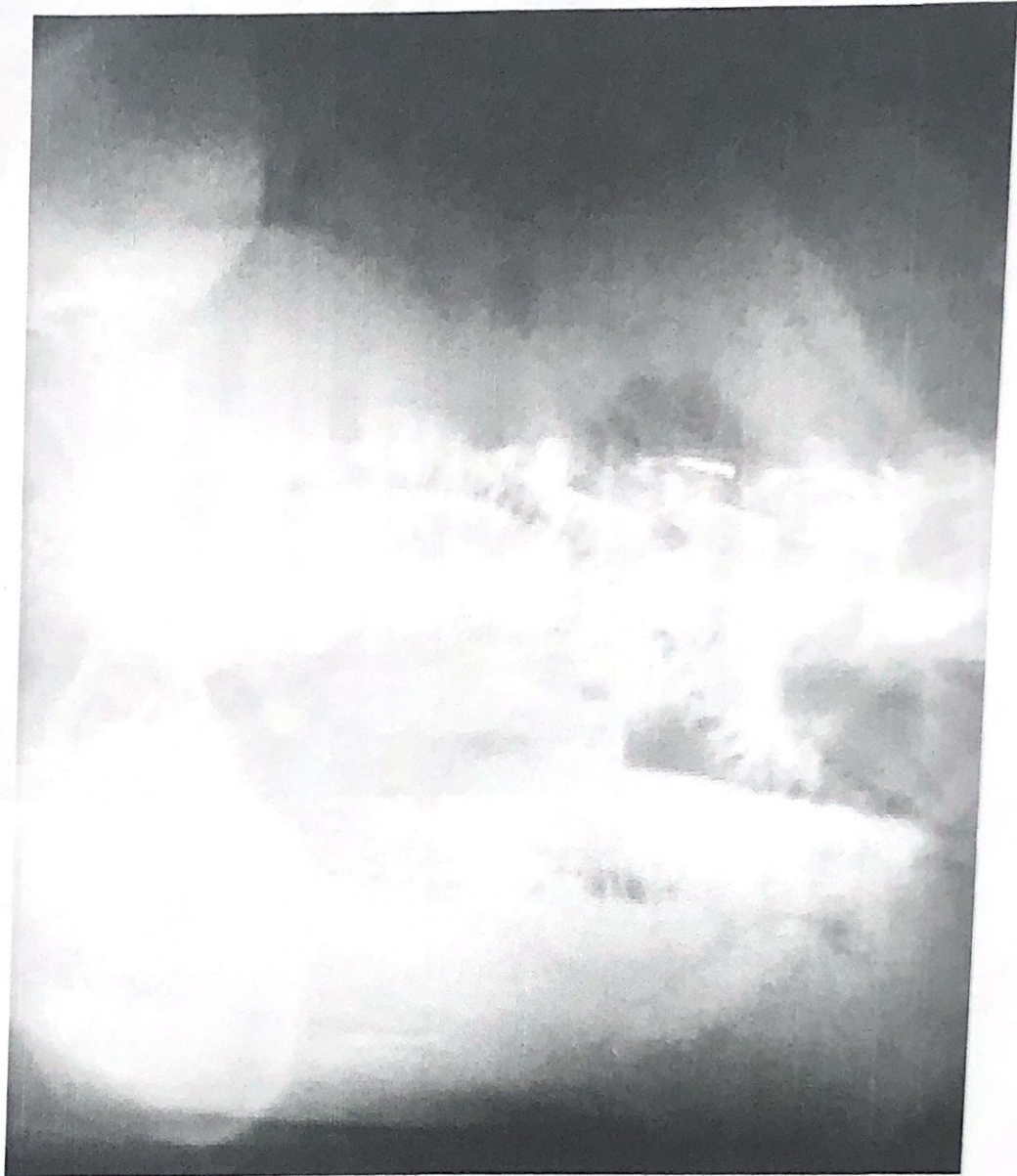

TAC simple de abdomen

Signo de heces
(compaction justo en el nivel)

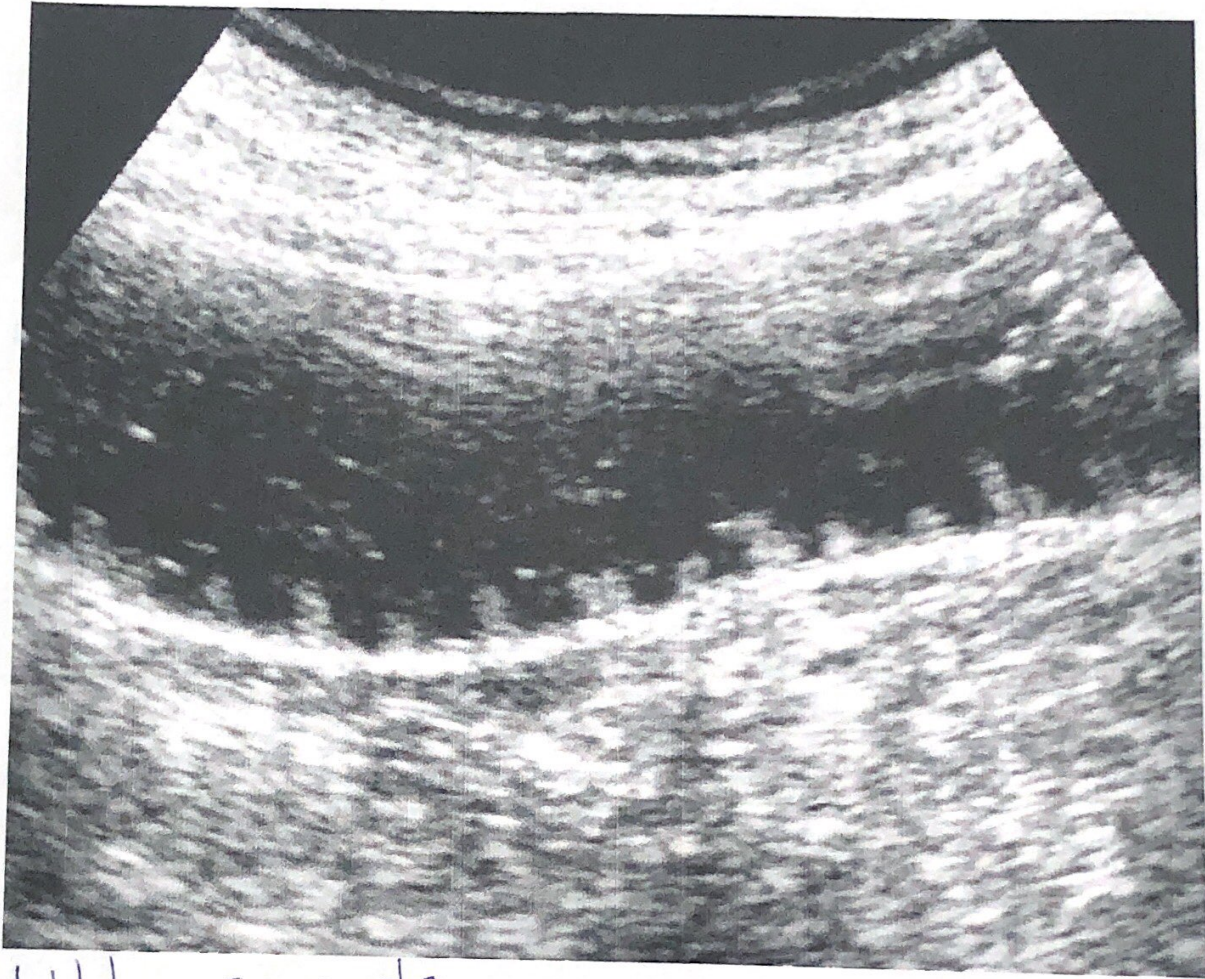
Estomago, Pulmones, vertebra, Aorta abdominal

IMAGEN 4



Rx PA decubito izquierda de abdomen
Signo de collar
columnas, pelvis, costillas

IMAGEN 5



Ultrasonido
Signo de la tectea
Alineación de agua y aire.