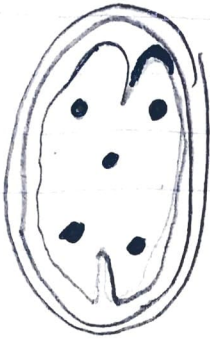


LESIONES INTRAAXIALES



- Contusiones Cerebrales

TAC cerebral simple hiperdensas intra-parenquimatosas en lóbulo frontal y temporal

- Neumocefalo temporal



- Hematomas intraparenquimatosos

- Resulta de una lesión traumática de vasos intracerebrales o de la unión de varias contusiones

LESIONES EXTRAAXIALES

Como consecuencia del trauma puede ocurrir sangrado en el espacio subaracnoidea, subdural o epidural



- Hemorragia subaracnoidea

Se manifiesta como hiperdensidad en los surcos

- Cisuras y en los cisternas de las bases



- Hematoma subdural

- Colección hemática en forma creciente extraaxiales



- Hematoma Epidural

- Asociación de arterias meníngeas

- Forma biconvexa o de lente