MATERIA:

Clínicas Quirúrgicas Complementarias

PRIMERA UNIDAD

Dr. Alfredo López López

ANESTESIOLOGO

NOMBRE DEL ALUMNO: Raul Gibran Gallegos Merlín

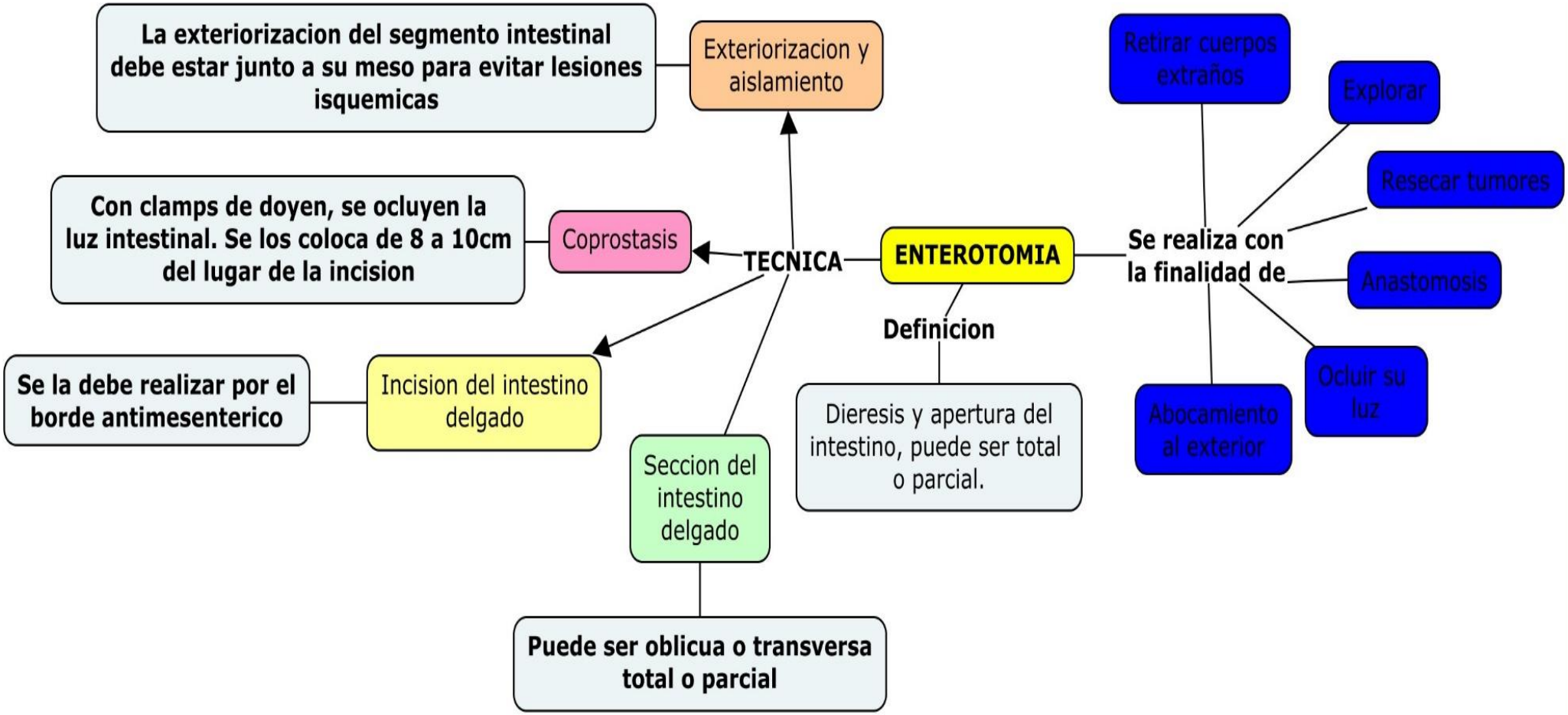
ENTEROTOMIA
Definicion
Dieresis y apertura del intestino, puede ser total o parcial.
Se realiza con la finalidad de
Retirar cuerpos extraños
Explorar
Resecar tumores
Anastomosis
Ocluir su luz
Abocamiento al exterior
TECNICA
Exteriorizacion y aislamiento
La exteriorizacion del segmento intestinal debe estar junto a su meso para evitar lesiones isquemicas
Coprostasis
Con clamps de doyen, se ocluyen la luz intestinal. Se los coloca de 8 a 10cm del lugar de la incision
Incision del intestino delgado
Se la debe realizar por el borde antimesenterico
Seccion del intestino delgado
Puede ser oblicua o transversa total o parcial

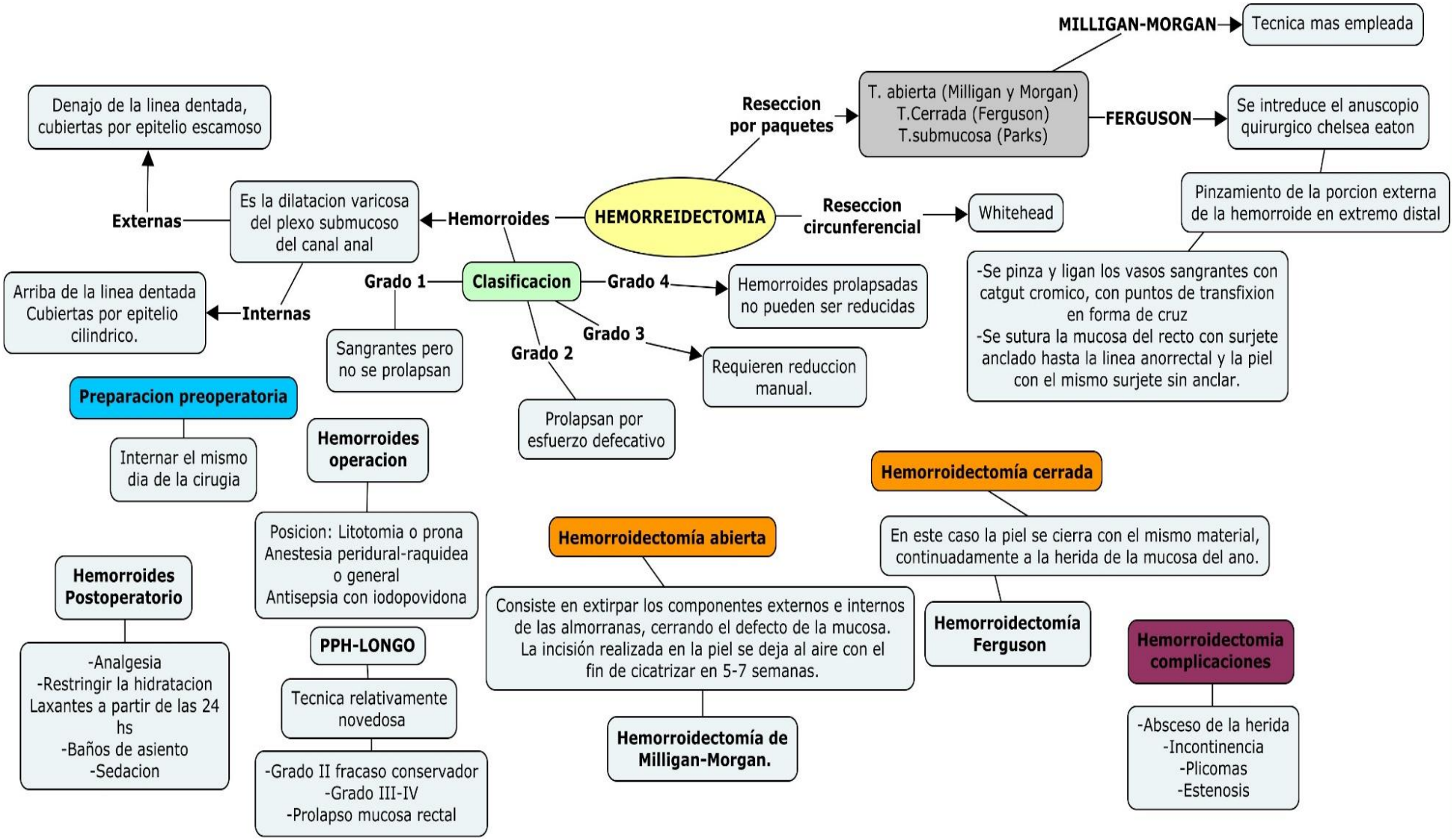
HEMORREIDECTOMIA
Reseccion por paquetes
T. abierta (Milligan y Morgan)
T.Cerrada (Ferguson)
T.submucosa (Parks)
MILLIGAN-MORGAN
Tecnica mas empleada
FERGUSON
Se intreduce el anuscopio quirurgico chelsea eaton
Pinzamiento de la porcion externa de la hemorroide en extremo distal
-Se pinza y ligan los vasos sangrantes con catgut cromico, con puntos de transfixion en forma de cruz
-Se sutura la mucosa del recto con surjete anclado hasta la linea anorrectal y la piel con el mismo surjete sin anclar.
Reseccion circunferencial
Whitehead
Hemorroides
Es la dilatacion varicosa del plexo submucoso del canal anal
Externas
Denajo de la linea dentada, cubiertas por epitelio escamoso
Internas
Arriba de la linea dentada Cubiertas por epitelio cilindrico.
Clasificacion
Grado 1
Sangrantes pero no se prolapsan
Grado 2
Prolapsan por esfuerzo defecativo
Grado 3
Requieren reduccion manual.
Grado 4
Hemorroides prolapsadas no pueden ser reducidas
Preparacion preoperatoria
Internar el mismo dia de la cirugia
Hemorroides operacion
Posicion: Litotomia o prona
Anestesia peridural-raquidea o general
Antisepsia con iodopovidona
PPH-LONGO
Tecnica relativamente novedosa
-Grado II fracaso conservador
-Grado III-IV
-Prolapso mucosa rectal
Hemorroides Postoperatorio
-Analgesia
-Restringir la hidratacion
Laxantes a partir de las 24 hs
-Baños de asiento
-Sedacion
Hemorroidectomía abierta
Consiste en extirpar los componentes externos e internos de las almorranas, cerrando el defecto de la mucosa. La incisión realizada en la piel se deja al aire con el fin de cicatrizar en 5-7 semanas.
Hemorroidectomía de Milligan-Morgan.
Hemorroidectomía cerrada
En este caso la piel se cierra con el mismo material, continuadamente a la herida de la mucosa del ano.
Hemorroidectomía Ferguson
Hemorroidectomia complicaciones
-Absceso de la herida
-Incontinencia
-Plicomas
-Estenosis