

VARICOCELE

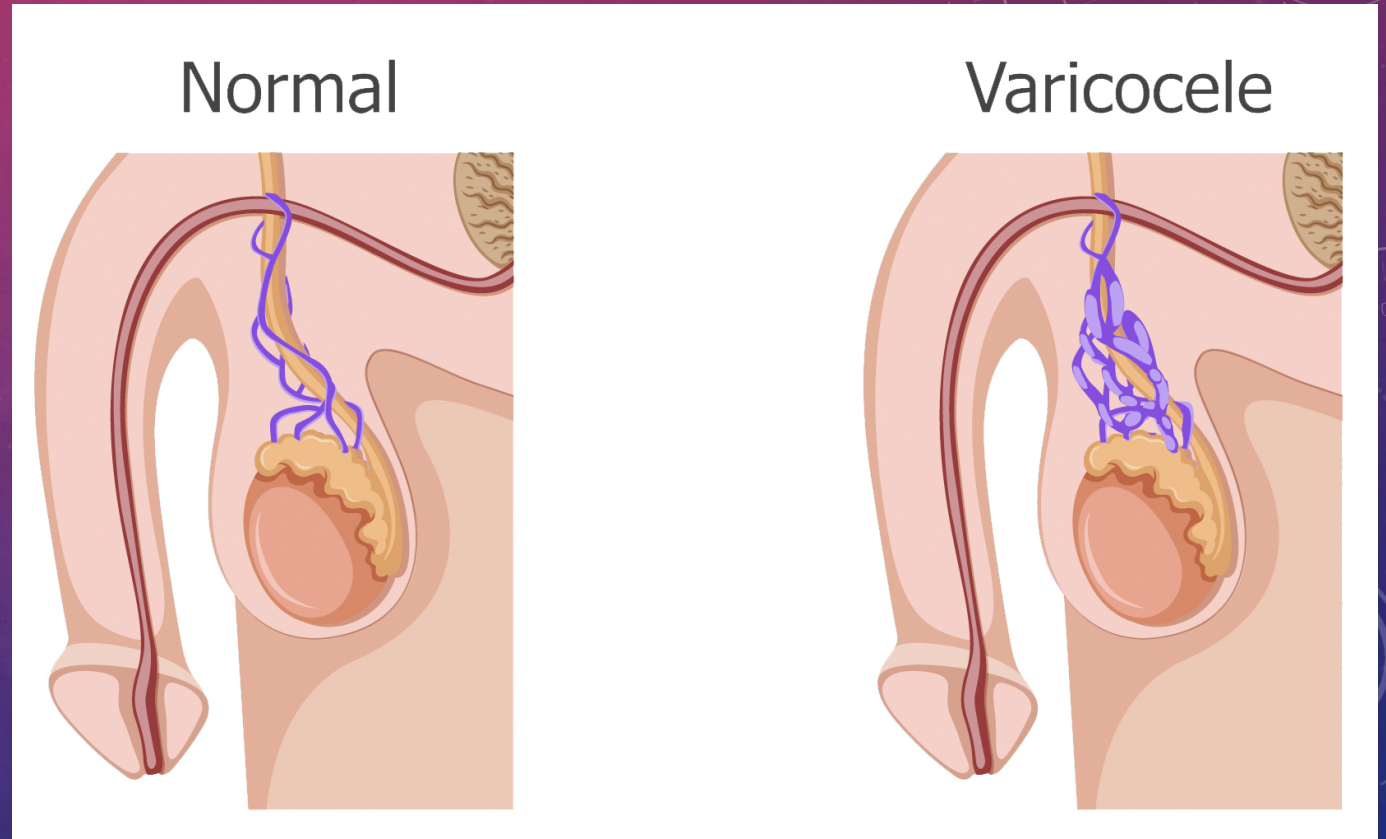
CLINICA QUIRURGICA COMPLEMENTARIA

DR. ALFREDO LOPEZ LOPEZ.

SEPTIMO SEMESTRE.

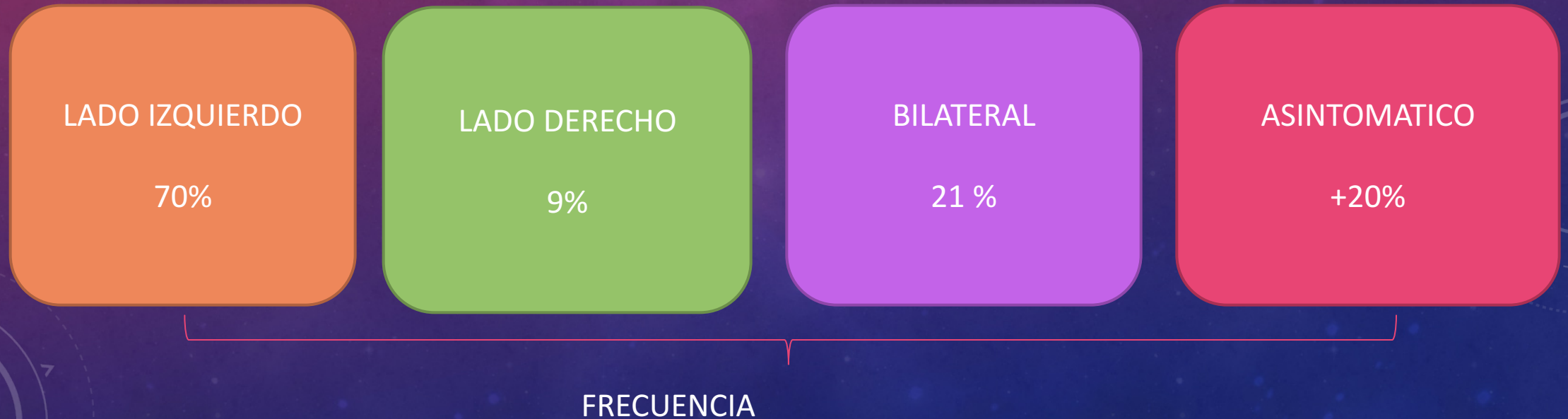DEFINICION

- El varicocele es una dilatación de la vena testicular y el plexo venoso pampiniforme dentro del cordón espermático



INCIDENCIA

- La incidencia de varicocele en la población general masculina es de aproximadamente un 20%.
- Más del 80% de los varicoceles no son asociados con infertilidad.
- Personas que tienen antecedentes heredo-familiares de primer orden es de un 53%.

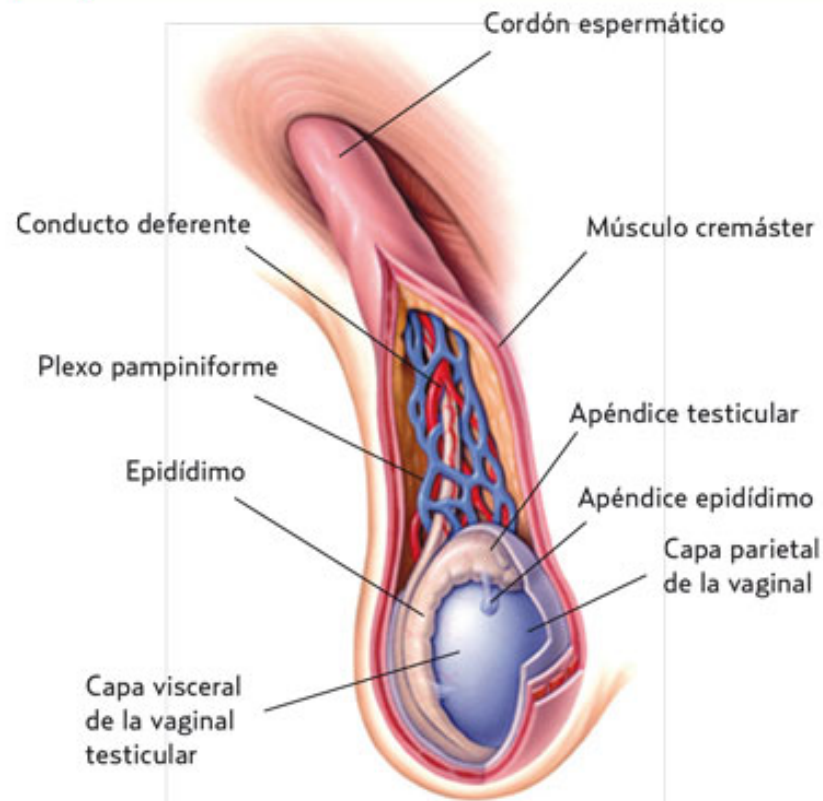


FORMACION DEL VARICOCELE

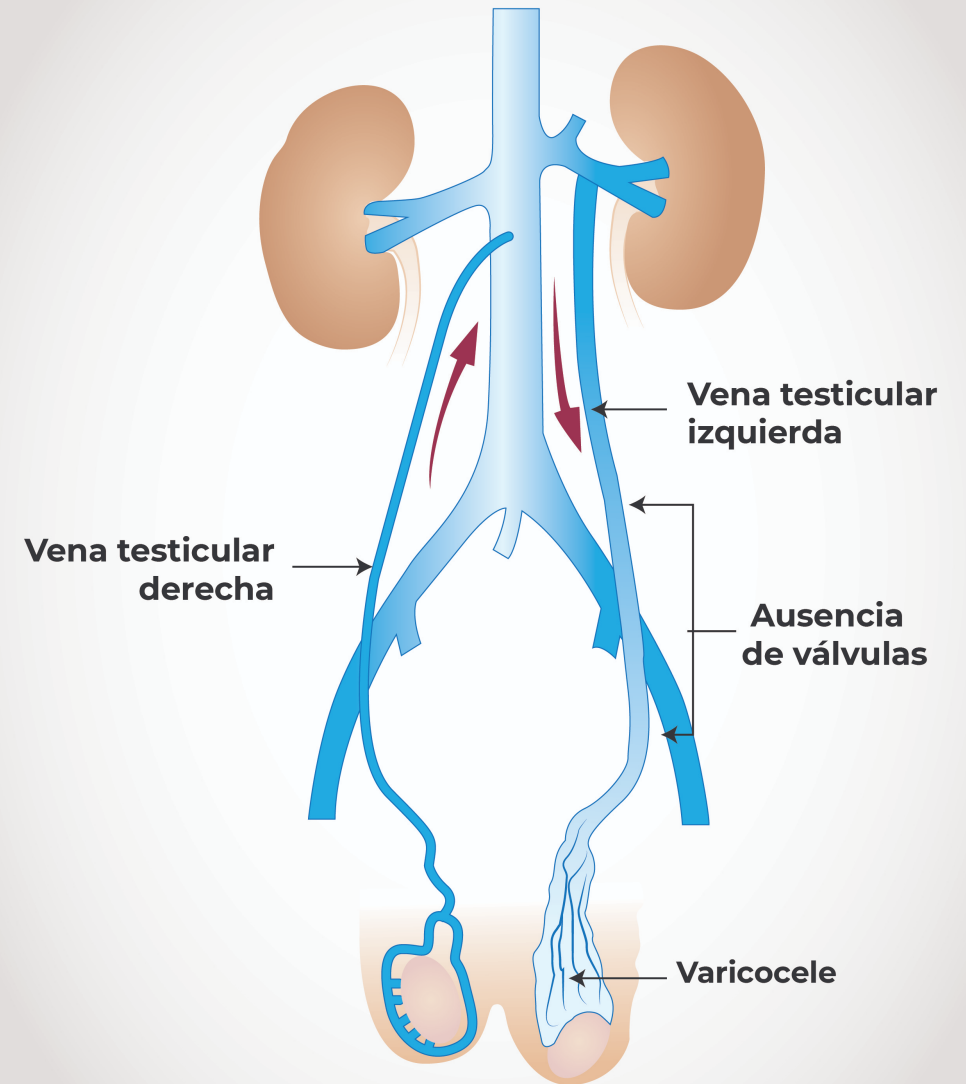
variaciones anatómicas,
incremento de la presión
en la vena renal
izquierda,
válvulas incompetentes
ó ausentes
congénitamente

FIGURA 1

Esquema anatómico del testículo.



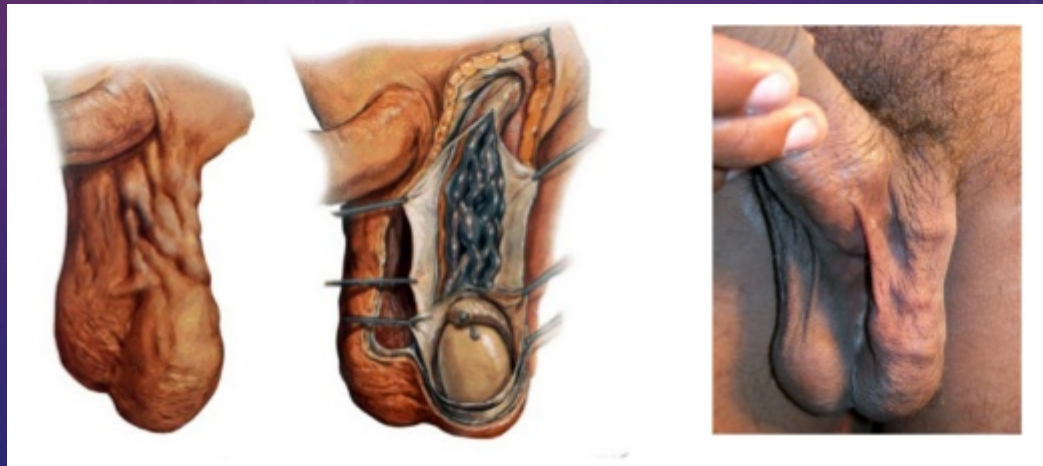Adaptado de Tiemstra J¹⁰.



MANIFESTACIONES CLÍNICAS

- Clásicamente los varicoceles **son asintomáticos** y son detectados durante un examen físico de rutina.
- El principal malestar se manifiesta como **peso y sensación de alargamiento de la bolsa escrotal**.
- El **dolor** intenso es muy raro.
 - ✓ **Disminución testicular y aspectos de gusanos en bolsa escrotal**

El diagnóstico se realiza inicialmente con el examen físico de la bolsa escrotal y su contenido. Los pacientes deberían ser examinados inicialmente acostados en la camilla y luego de pie, con y sin la maniobra de Valsalva.



DIAGNOSTICO

EXAMEN CLINICO

CONFIRMAR CASOS DUDOSOS CON
ULTRASONIDO DOPPLER COLOR /USG
CONVENCIONAL TESTICULAR.

E. LAB Y GABINETE

USG DOPPLER

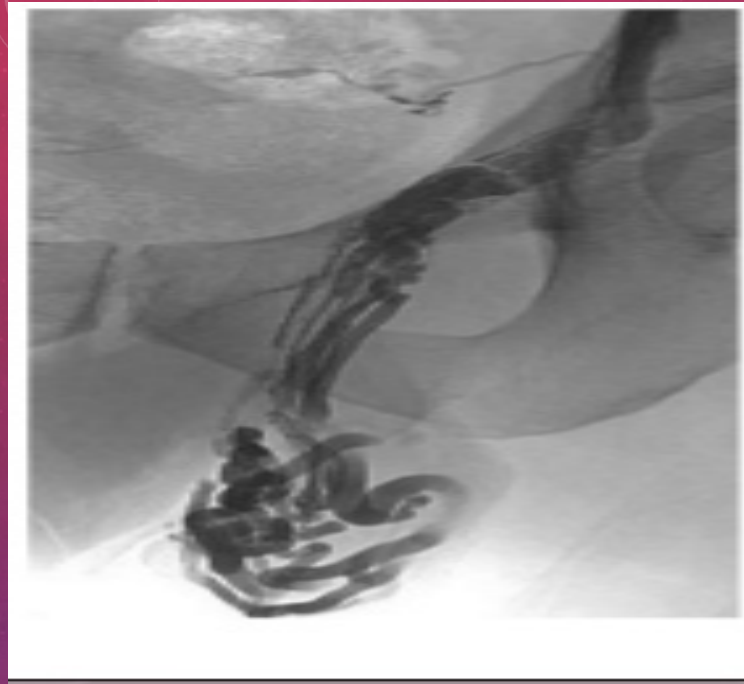USG CONVENCIONAL

TABLA 1. CLASIFICACIÓN DEL VARICOCELE

| CLASIFICACIÓN | | DEFINICIÓN |
|-----------------------------|-----------------------|---|
| CLÍNICO (palpable) | Grado I (leve) | Se palpa cuando el paciente esta de pie y realiza la maniobra de Valsalva |
| | Grado II (mediano) | Se palpa cuando el paciente se encuentra de pie y no realiza la maniobra de Valsalva |
| | Grado III (largo) | Se ve la ingurgitación venosa cuando el paciente se encuentra de pie y sin maniobra de Valsalva |
| SUBCLÍNICO (no palpable) | | Venas >3mm en el ultrasonido; reflujo con maniobra de Valsalva visible en Doppler |

CARACTERÍSTICAMENTE LOS HALLAZGOS EN EL EXAMEN FÍSICO INCLUYEN:

- Tortuosidad y engrosamiento de las venas sobre el testículo, usualmente del lado izquierdo, y una relativa atrofia testicular ipsilateral.



- Complementariamente al examen físico, el diagnóstico puede ser hecho por Ultrasonido doppler, termografía, venografía, resonancia magnética y angiografías con radionúclidos.

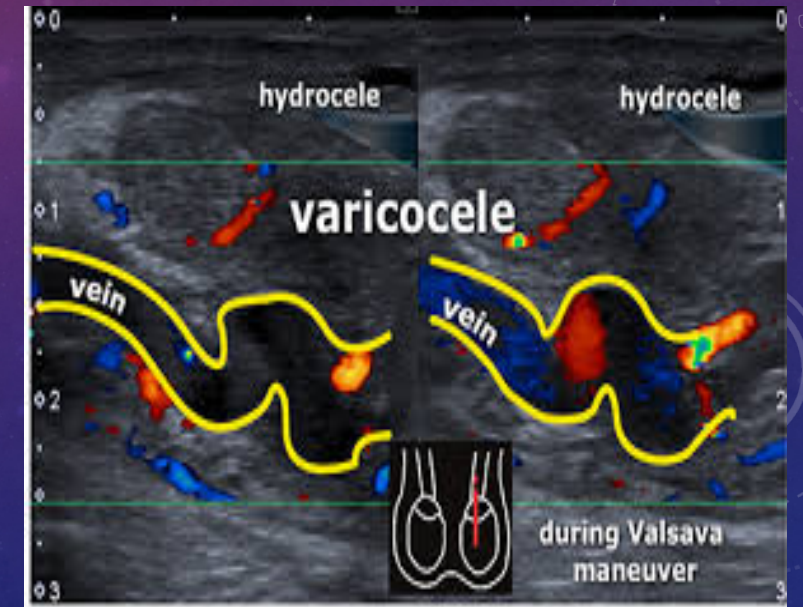
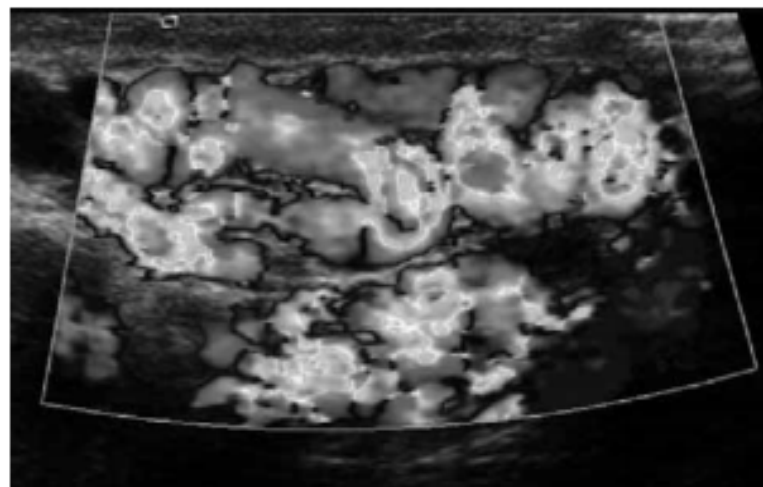
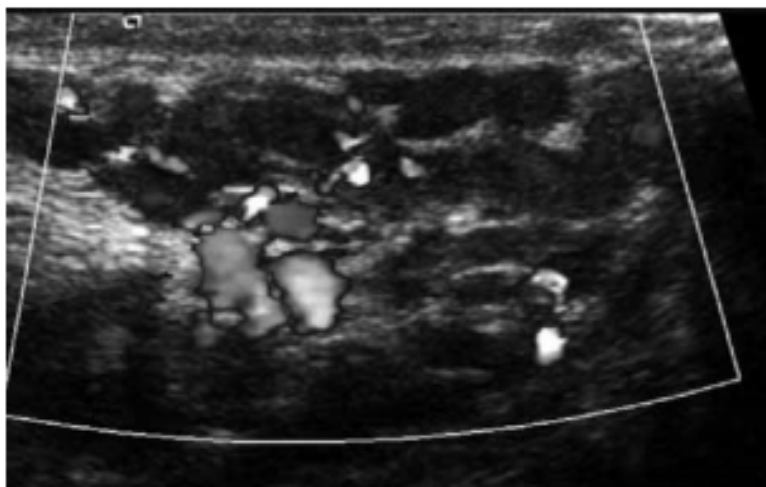


Figura 1. Ecografía de dilataciones varicosas izquierdas en un niño de 13 años. Obsérvese el incremento de flujo en el estudio Doppler durante la maniobra de Valsalva.

TRATAMIENTO

- INDICACIONES:
- VARICOCELE SINTOMATICA
- DISMINUCION DEL VOLUMEN TESTICULAR.
- VARICOCELE GRADO 3.
- VARICOCELE BILATERAL PALPABLE
- ADOLECENTE CON VARICOCELE Y ALTERACIONES DE PARAMETROS SEMINALES.

OPCIONES TERAPEUTICAS:

TRATAMIENTO QUIRURGICO ABIERTO.
LAPAROSCOPICO.
RADIOLOGICO.

TRATAMIENTO

La cirugía abierta es el tratamiento más común y de fácil acceso del varicocele, sin embargo en lugares en los que se cuenta con la estructura adecuada la embolización radiológica llega a ser la primera elección.

La intervención quirúrgica se basa en la ligadura u oclusión de las venas espermáticas internas, la cual se puede realizar en distintos niveles:

- Ligadura inguinal o subinguinal

Ligadura supra inguinal, mediante técnicas abierta o laparoscópica.

El método subinguinal de Marmar continua siendo el método más utilizado en nuestro medio, así mismo representa el método abierto con menor tasa de recurrencia, menor dolor y recuperación más rápida y seguido de la microcirugía, el que más tasa de embarazos espontáneos se logran después de su corrección.

En varicocele recurrente está justificada la técnica de embolización radiológica.

Si el paciente con varicocele es candidato a tratamiento quirúrgico con fines de búsqueda de embarazo la varicocelectomía microquirúrgica puede ser considerada como primera elección.

Toda intervención quirúrgica debe contar con carta de consentimiento informado, en donde se especifique los procedimientos los que será sometido el paciente y los riesgos inherentes al mismo.

VIGILANCIA Y SEGUIMIENTO

En el postoperatorio de varicocele se debe de realizar valoración enfocada a descartar datos de :

- Infección
- Hidrocele
- Recurrencia
- Atrofia testicular (Extremadamente raro)

Adormecimiento escrotal o dolor crónico

VIGILANCIA Y SEGUIMIENTO

El paciente joven con varicocele con o sin tratamiento y semen normal debe ser vigilado con análisis de semen cada año o 2 años con valoración del tamaño testicular.

Si el varicocele recurre o persiste se debe realizar una venografía espermática interna para identificar el sitio de reflujo persistente y posteriormente la embolización o ligadura de la vena.

El paciente debe ser evaluado posterior al tratamiento del varicocele por el riesgo de persistencia o recurrencia siendo lo ideal que se realice venografía espermática por radiólogo intervencionista.

