

SEMIOLOGIA

ELECTROCARDIOGRAMA ECG

Dr. Miguel Basilio Robledo

Carlos Emilio Ocaña Vázquez

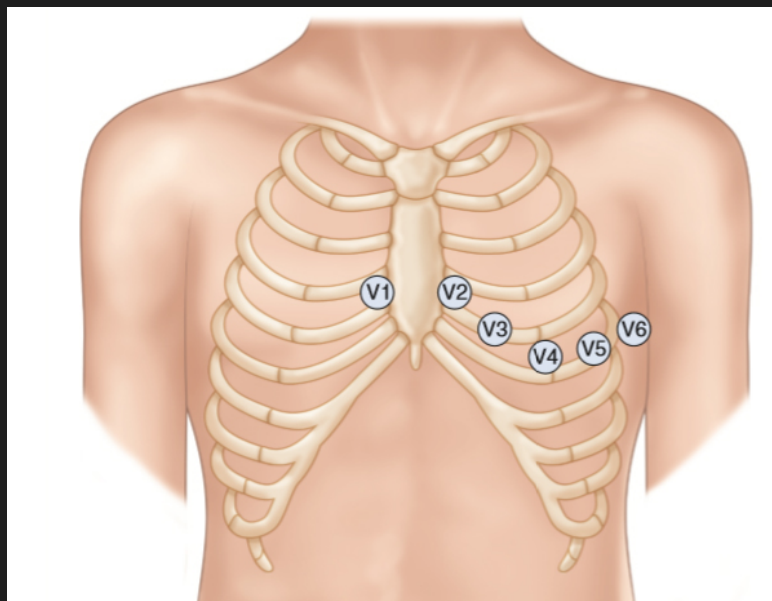
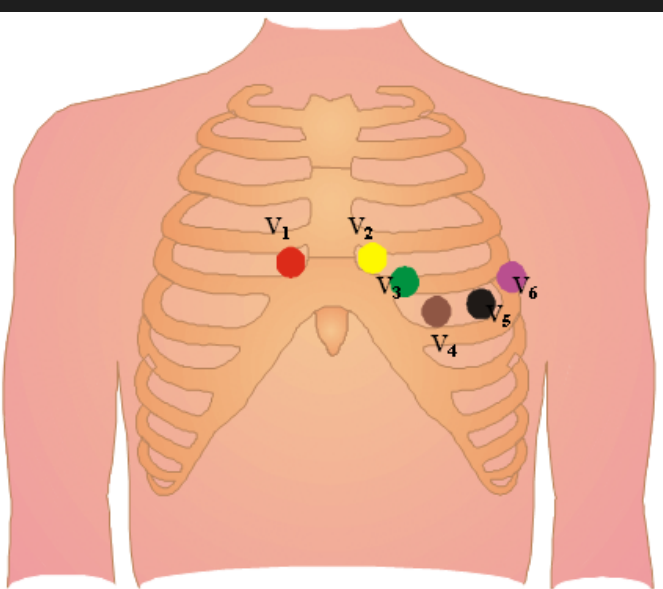
El ECG es un registro de la actividad eléctrica del corazón. No limitado a la zona de conducción, sino a todo el corazón de forma global.

Cualquier estímulo produce un aumento de permeabilidad de los canales de sodio, que conlleva a que se cambie la polaridad, siendo positiva intracelularmente y negativa extracelularmente. (Despolarización). Posteriormente vuelve a su polaridad inicial. (Repolarización)



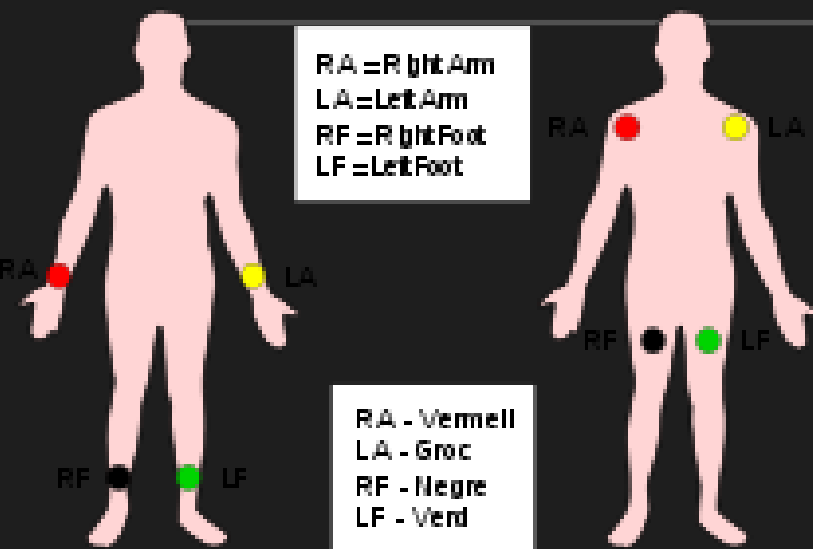
EQUIPO ELECTROCARDIOGRAFICO

Consiste en unos cables o electrodos y un aparato de registro. Los electrodos se colocan en la piel del enfermo, en localizaciones predeterminadas de manera universal podemos obtener 12 derivaciones



V₁: 4.º espacio intercostal (EIC) en el ángulo esternal derecho.
V₂: 4.º EIC en el borde esternal izquierdo.
V₃: equidistante entre V₂ y V₄.
V₄: 5.º EIC en la línea medioclavicular.
V₅: línea axilar anterior izquierda a nivel de V₄ horizontalmente.
V₆: línea axilar media a nivel de V₄ horizontalmente.

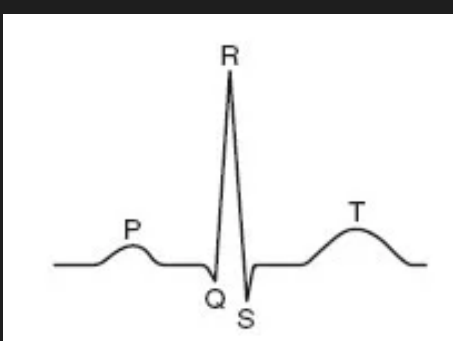
PRINCIPLES OF URBANISM



Consiste en unos cables o electrodos y un aparato de registro. Los electrodos se colocan en la piel del enfermo, en localizaciones predeterminadas de manera universal podemos obtener 12 derivaciones

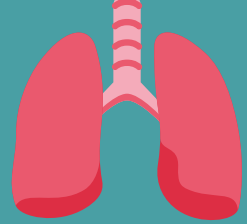


Onda P: despolarización de la aurícula
QRS: despolarización de los ventrículos
T: Repolarización de los ventrículos



Dubin; interpretación de ECG

<http://www.medynet.com/usuarios/jraguilar/Manual%20de%20urgencias%20y%20Emergencias/ecg.pdf>



Editando un manuscrito de ficción

FOCOS CARDIACOS Y RUIDOS PULMONARES

FOCOS CARDIACOS

2do espacio intercostal izquierdo y derecho

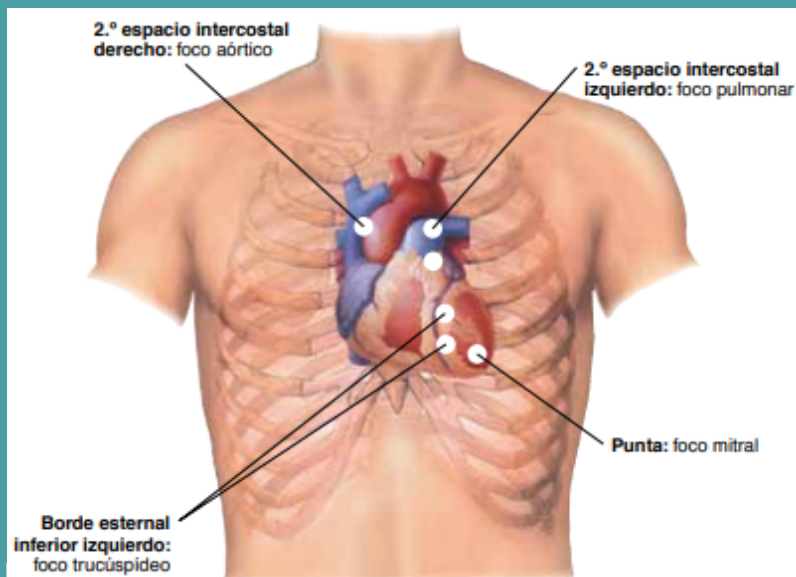
Derecho foco aórtico

Izquierdo foco pulmonar

5to espacio intercostal izquierdo

Línea media clavicular foco mitral

Línea media esternal foco tricúspideo



CARACTERÍSTICAS DE LOS FOCOS

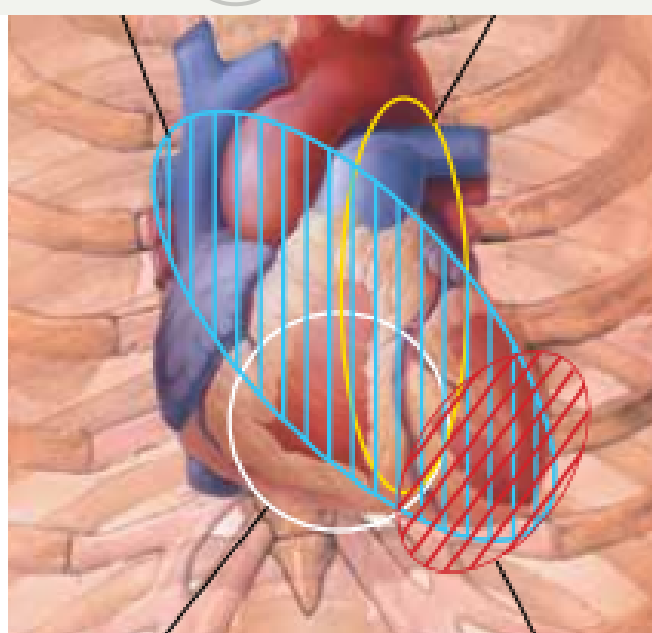
sonidos breves y transitorios producidos por la sístole y diástole.

Los ruidos cardíacos S1 y segundo (S2, diastólico) son componentes normales del ciclo cardíaco y suelen expresarse como "lub-dub"

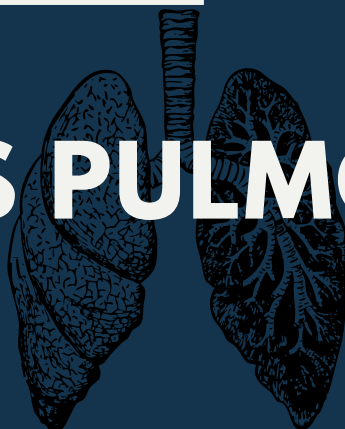
S2 aparece al comienzo de la diástole y es el resultado del cierre de las válvulas aórtica y pulmonar.

S3 se manifiesta al comienzo de la diástole en pacientes con un ventrículo dilatado no distensible. Se produce durante la fase de llenado ventricular pasivo en la diástole

El S4 representa un aumento del llenado ventricular provocado por la contracción auricular cerca del fin de la diástole.



RUIDOS PULMONARES



RUIDOS PULMONARES



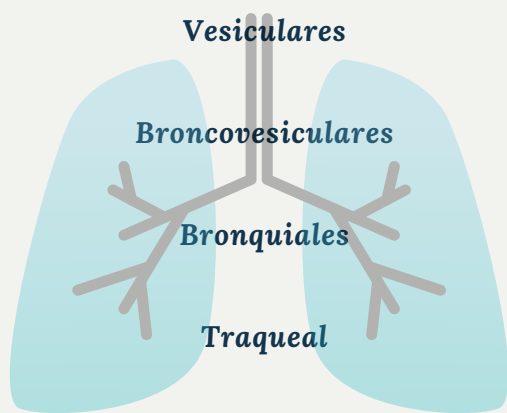
CARACTERÍSTICAS

ruidos inspiratorios duran más que los espiratorios de intensidad escasa sobre gran parte de ambos pulmones

Ruidos espiratorios e inspiratorios equivalentes a los vesiculares de intensidad intermedia ubicados en el 1er y 2do espacio intercostal

los ruidos espiratorios duran más que los inspiratorios de intensidad alta ubicado en el manubrio

ruidos espiratorio e inspiratorio altos a nivel de la tráquea



ESTERTORES CREPITANTES (DISCONTINUO)

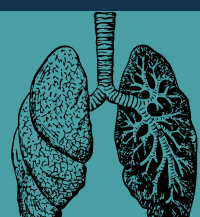
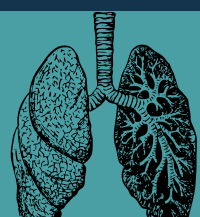
- Intermitentes, no musicales y breves
- Como puntos en el tiempo
- Estertores finos: suaves de tono alto (alrededor de 650 Hz) y muy breves (5-10 mseg)
- Estertores gruesos: de un volumen algo mayor, de tono más bajo (menos de 350 Hz), breves (15-30 mseg)

SIBILANCIAS Y RONCUS (CONTINUOS)

- Sinusoidales, musicales, prolongados (pero no necesariamente persistentes durante el ciclo respiratorio)
- Como guiones en el tiempo
- Sibilancias: tono relativamente alto (400 Hz o más) con cualidades de siseo o chillido (más de 80 mseg)
- Roncus: tono relativamente bajo (150-200 Hz) con cualidades de ronquido (más de 80 mseg)

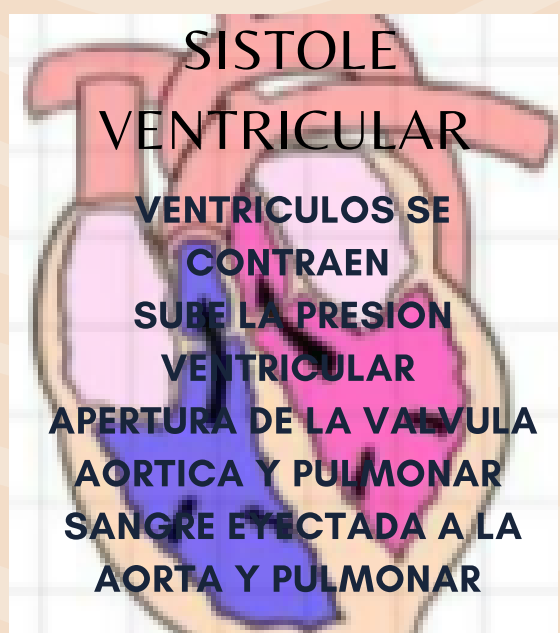
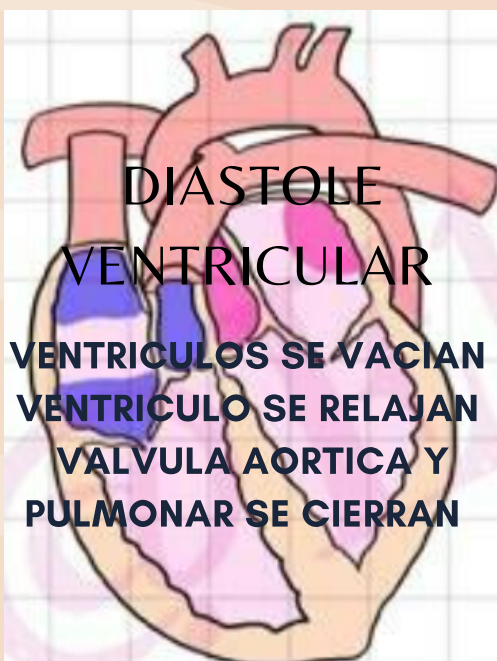
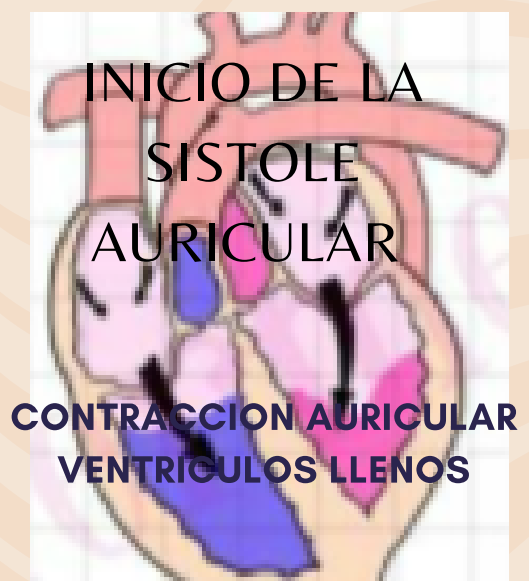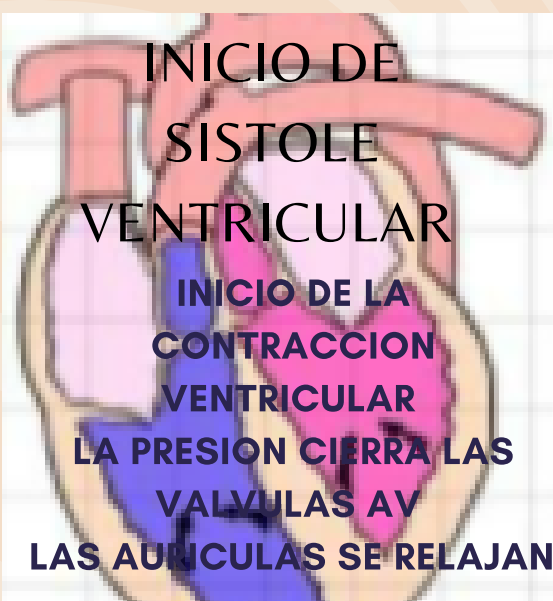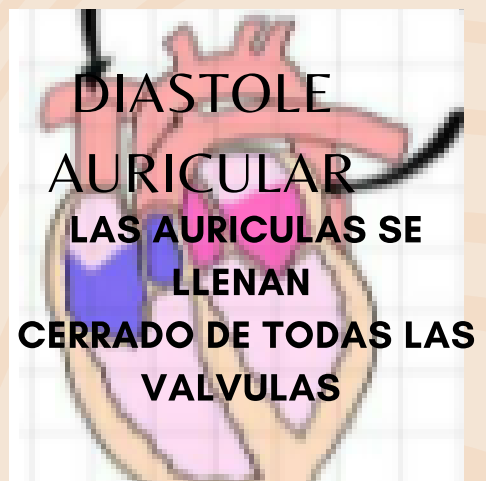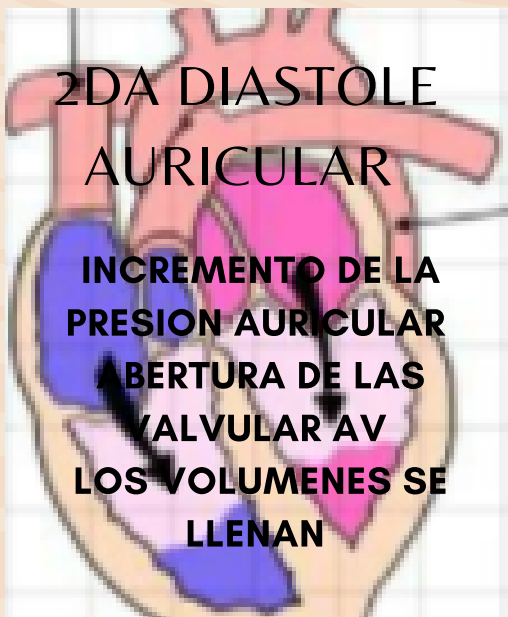Para más consejos, visita www.sitioincreible.mx.

Bates guía de exploración clínica (exploración de tórax y pulmones)



CICLO CARDIACO

DIASTOLE Y SISTOLE



GUYTON Y HALL TRATADO DE FISIOLOGIA MEDICA
FISIOLOGIA DEL CICLO CARDIACO