



HERNIAS DE LA PARED ABDOMINAL

DEFINICIÓN

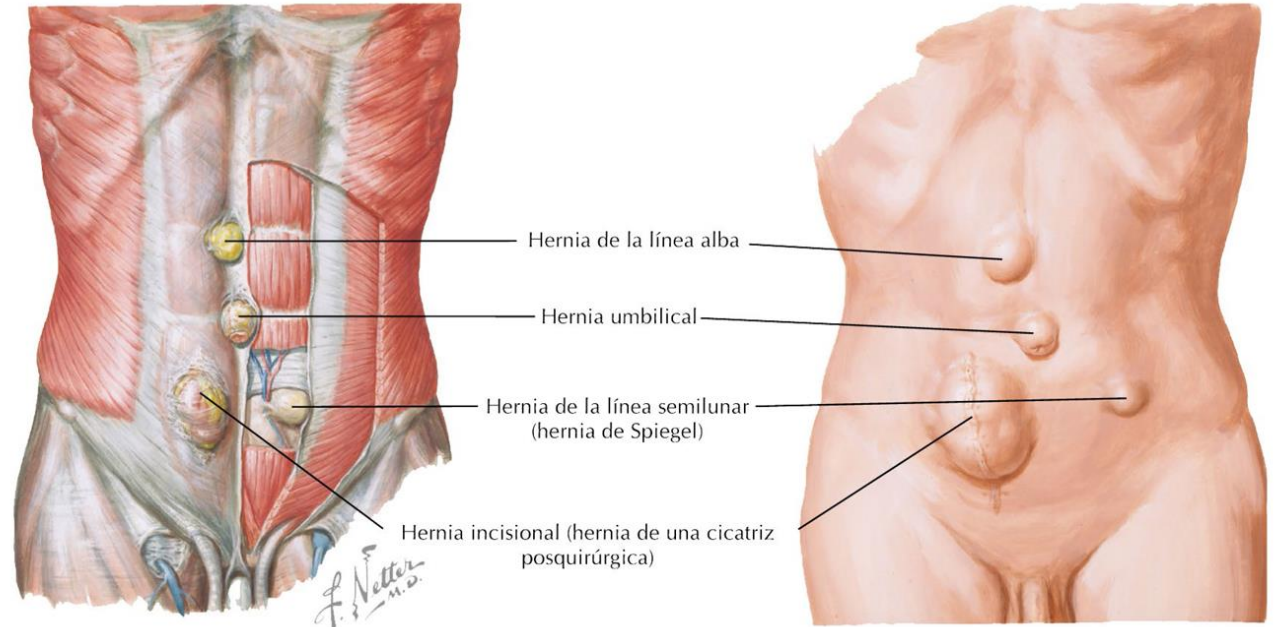
- ▶ Hernias ventrales: Representan defectos de la fascia y los músculos de la pared abdominal a través de los cuales puede salir contenido intraabdominal o preperitoneal.
- ▶ Hernia incisional: Es la protrusión anormal del peritoneo a través de la cicatriz patológica de una herida quirúrgica o traumática, que interesa los planos músculo-fascio-aponeuróticos y que puede contener o no una víscera abdominal y/o tejidos

HERNIAS VENTRALES

Pueden ser asintomáticas o provocar una gran molestia y a menudo crecen con el tiempo. En la exploración física se descubre un abultamiento en la pared anterior del abdomen que puede reducirse de manera espontánea, al acostarse o mediante presión manual. Una hernia que no se reduce se describe como encarcerada y requiere corrección quirúrgica urgente

Anatomía clínica. Hernias de la pared abdominal

Las hernias de la pared abdominal a menudo se denominan hernias ventrales para diferenciarlas de las hernias inguinales. Sin embargo, todas son técnicamente hernias de la pared abdominal. Los tipos más frecuentes son:



Hernia umbilical

Generalmente se presenta hasta los 3 años de edad y después de los 40.

Hernia de la línea alba

Con frecuencia se observa en la región epigástrica y es más habitual en el hombre; rara vez contiene estructuras viscerales (p. ej., intestino).

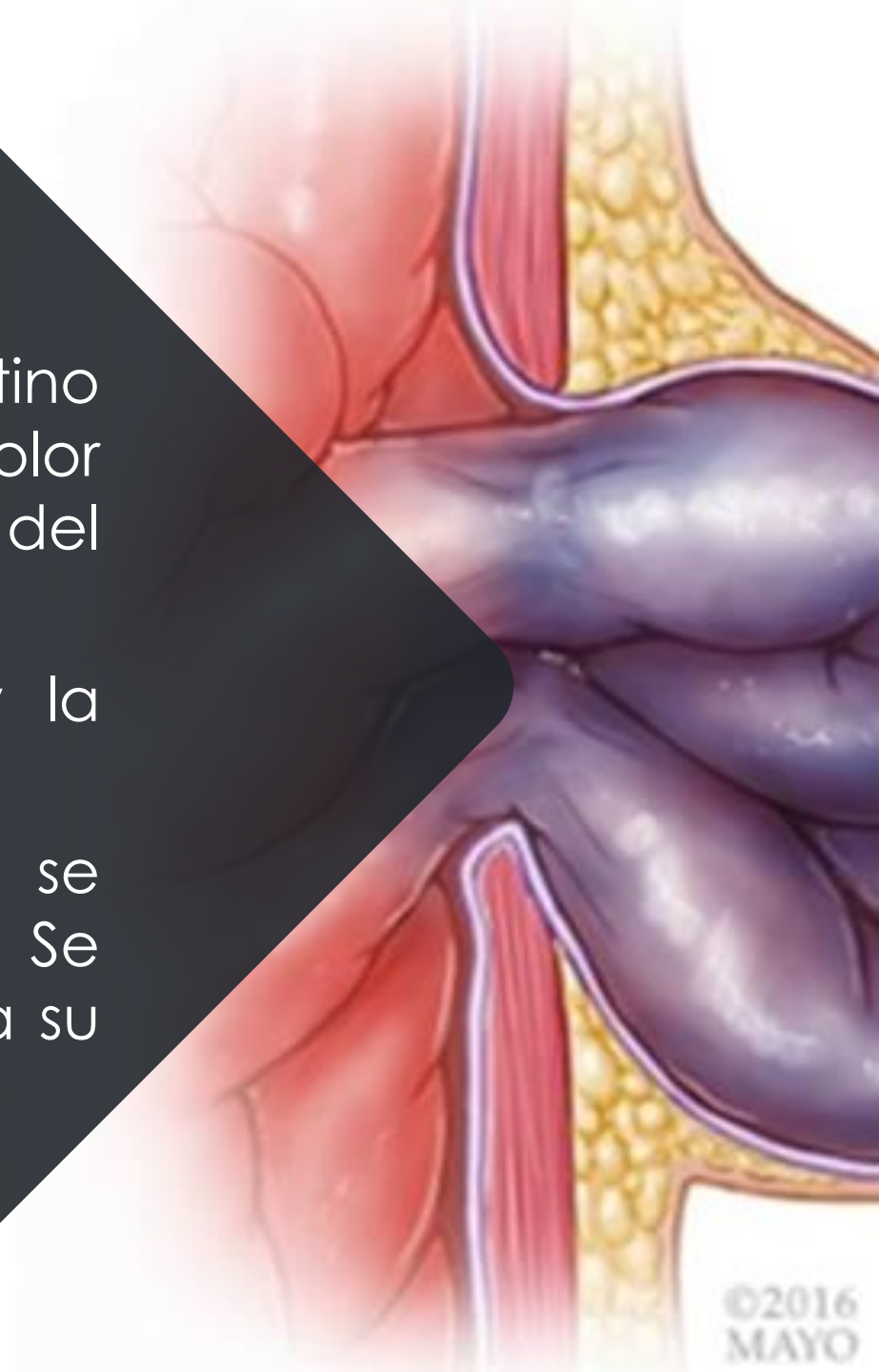
Hernia de la línea semilunar (de Spiegel)


Por lo general se presenta en personas de mediana edad y se desarrolla lentamente.

Hernia incisional

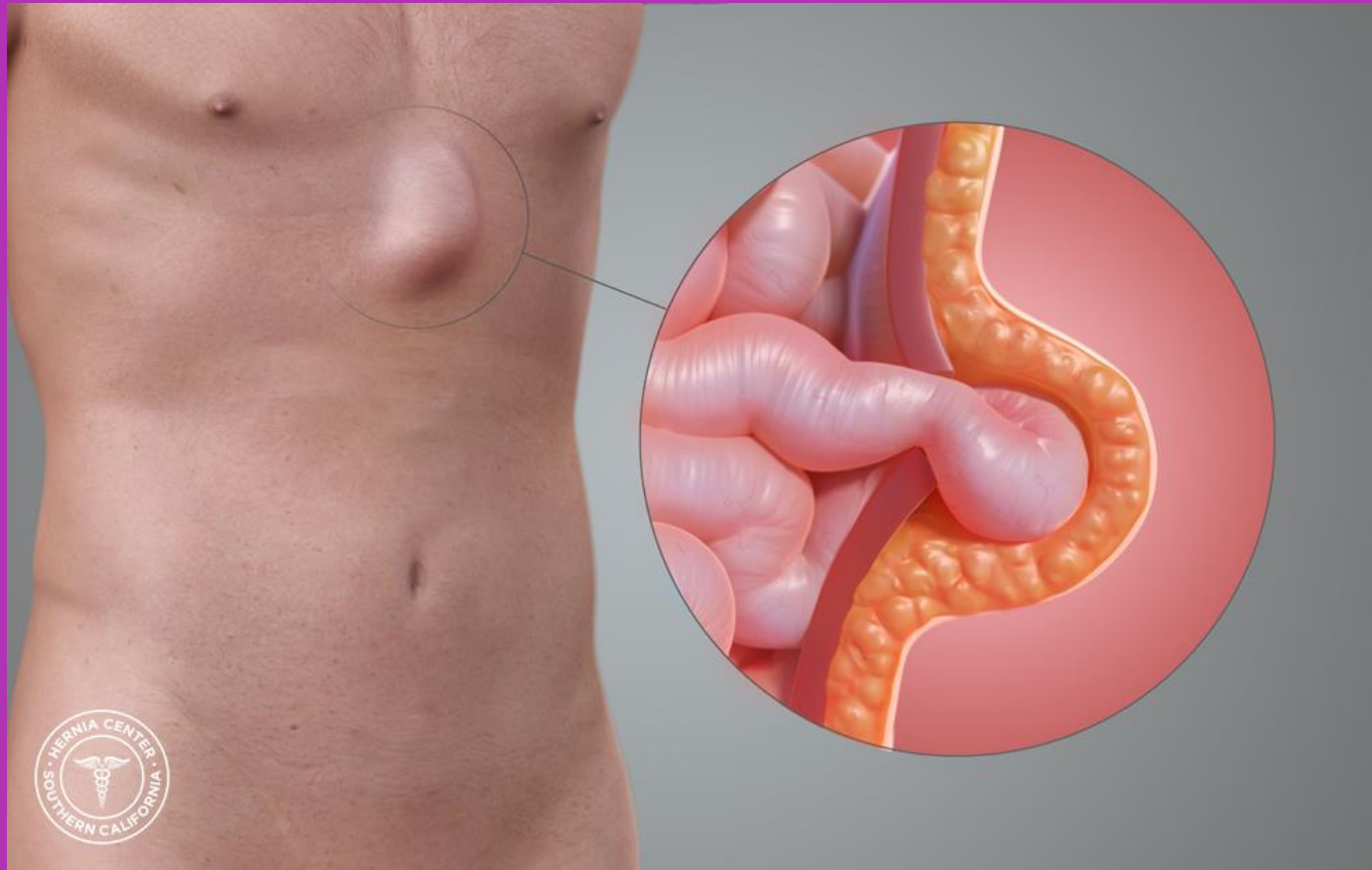
Se produce en el lugar de una cicatriz de la parotomía previa.

- La incarceration de un segmento del intestino puede acompañarse de náuseas, vómitos y dolor considerable. Cuando se altera la irrigación del intestino incarcerado.
- La hernia se describe como estrangulada, y la isquemia localizada origina infarto y perforación
- Las hernias ventrales primarias (no incisionales) se conocen asimismo como verdaderas. Se denominan de forma más apropiada según sea su localización anatómica.



- 
- Se define como hernia complicada a cualquier hernia de la pared abdominal que sufre encarceración aguda y/o estrangulación de las asas intestinales contenidas en el saco herniario, que amenaza la vida del paciente y requiere cirugía de urgencia

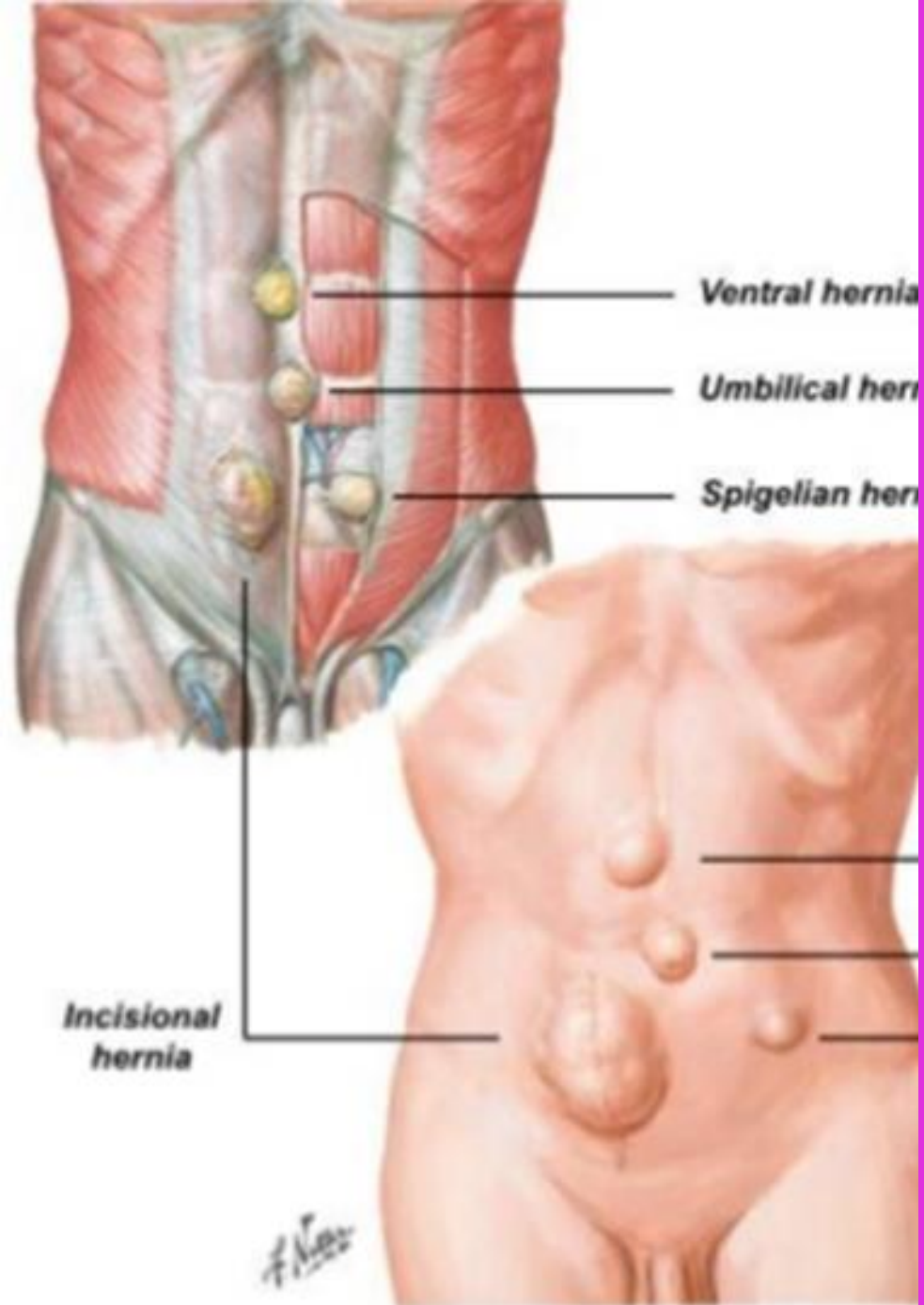
HERNIAS EPIGÁSTRICAS



Se hallan en la línea media entre el apéndice xifoides y el ombligo. Casi siempre son pequeñas, pueden ser múltiples y en la reparación electiva se encuentra que contienen epiplón o una porción del ligamento falciforme. Pueden ser congénitas y debidas a la fusión defectuosa en la línea media de los elementos laterales de la pared abdominal en desarrollo.

HERNIAS UMBILICALES

- ▶ Afectan al anillo umbilical y pueden existir al nacer o desarrollarse de modo gradual durante la vida de la persona.
- ▶ Se encuentran en 10% de todos los recién nacidos y son más comunes en prematuros. Casi todas las hernias umbilicales congénitas se cierran de manera espontánea alrededor de los cinco años de edad. Si no se cierran en ese momento, se aconseja una reparación quirúrgica electiva. Los adultos con hernias umbilicales asintomáticas pequeñas pueden seguirse de forma clínica. Se ha propuesto el tratamiento quirúrgico cuando crece la hernia, si se acompaña de síntomas o en presencia de incarceration. El tratamiento quirúrgico consiste en la reparación primaria con sutura o colocación de malla protésica para los defectos más grandes (>2 cm), ya sea por métodos abiertos o laparoscópicos.

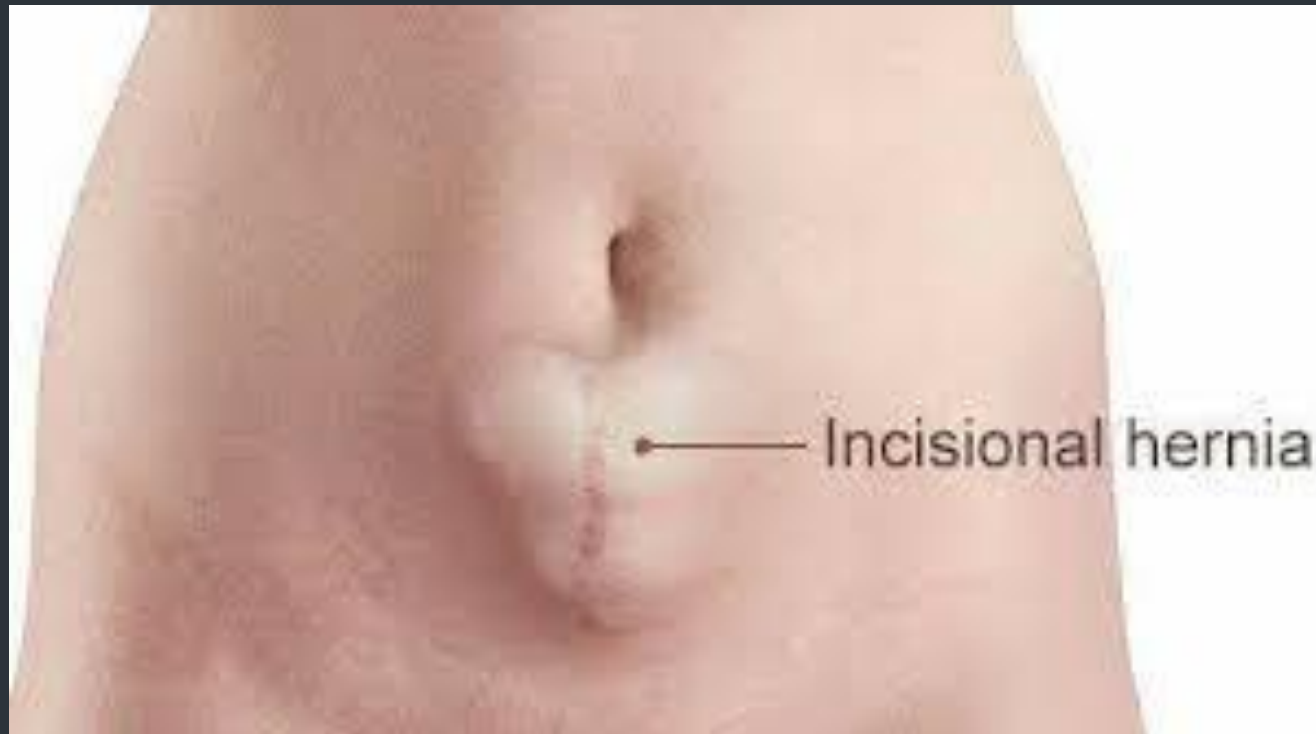

HERNIAS ESPIGELIANAS

- Pueden aparecer en cualquier parte a lo largo de la línea o zona espigeliana, una banda aponeurótica de anchura variable en el borde externo del recto del abdomen. Sin embargo, el sitio más frecuente de estas hernias poco comunes es la línea arqueada y apenas arriba de ella. No siempre se manifiestan en clínica por un abultamiento y pueden llamar la atención médica por dolor o incarceration.

HERNIAS INCISIONALES

Es la protrusión anormal del peritoneo a través de la cicatriz patológica de una herida quirúrgica o traumática



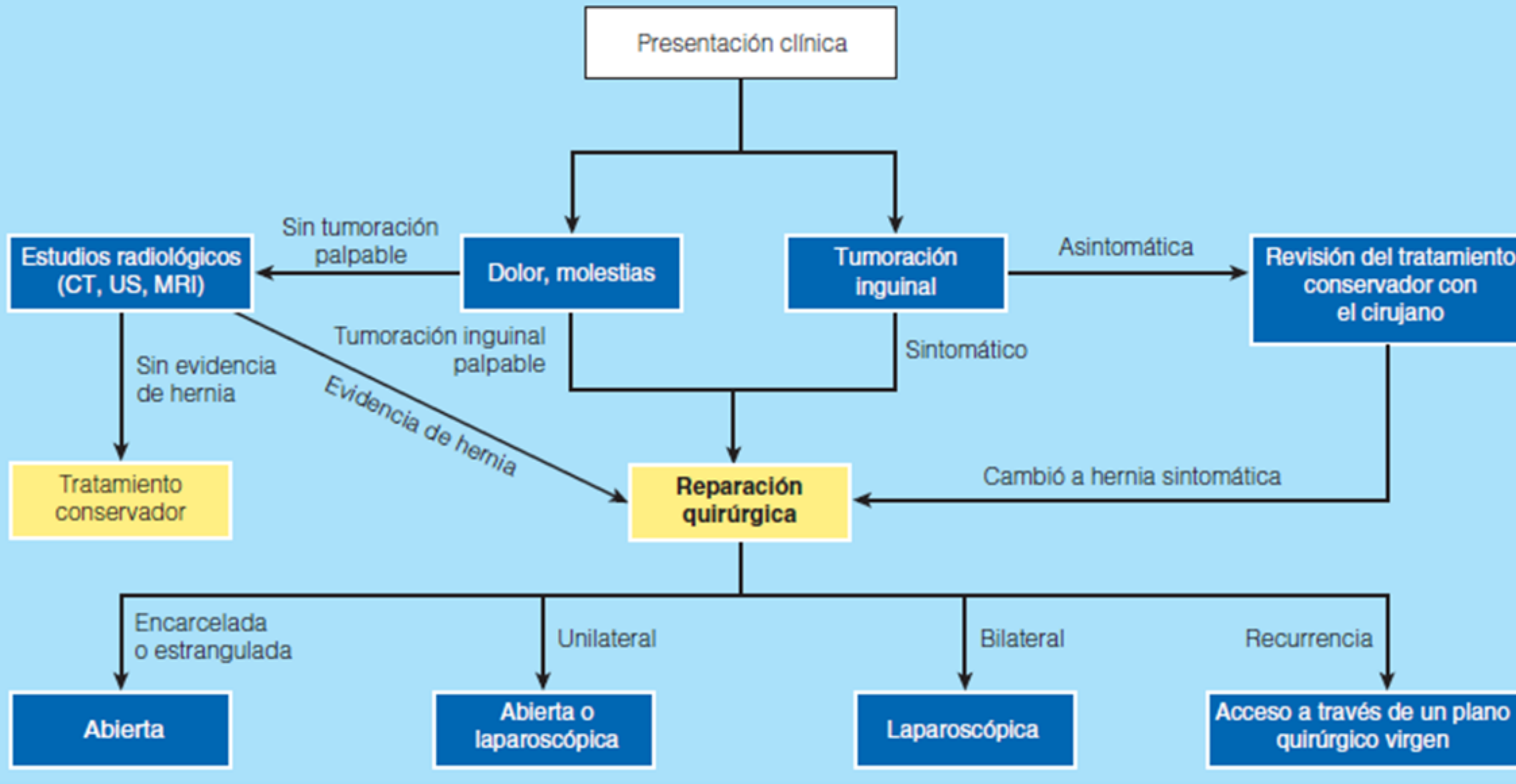


Figura 37-33. Algoritmo terapéutico para las hernias. CT, tomografía computadorizada; MRI, resonancia magnética nuclear; US, ecografía.


- El tratamiento de la hernia es quirúrgico. Las hernias no desaparecen espontáneamente o con soportes externos como fajas o suspensorios. Por tanto, salvo muy pocas excepciones (por ejemplo, una persona con enfermedad maligna terminal), debe procederse con la cirugía para prevenir complicaciones tales como encarcelamiento o estrangulación

TRATAMIENTO


Nombre comercial	Composición
Mallas protésicas	
Parietex	Poliéster/película de colágena
Composix	Polipropileno/ePTFE
DualMesh, Dulex, MotifMESH	ePTFE
Prolene, Surgipro, ProLite	Polipropileno
Proceed	Polipropileno/polidioxanona
Sepramesh IP	Polipropileno/gel de hialuronato
C-Qur	Polipropileno/ácido graso omega-3
TIMESH	Polipropileno/titanio
Mallas biológicas	
Nombre comercial	
Composición	
Mallas biológicas	
Surgisis Gold	Submucosa porcina de intestino delgado
AlloDerm	Dermis humana
SurgiMend	Dermis bovina fetal
CollaMend	Dermis porcina
AlloMax	Dermis humana
Mallas absorbibles	
Nombre comercial	
Composición	
Mallas absorbibles	
Gore Bio-A	Poli(glucólido:carbonato de trimetileno)
Vicryl	Poliglactina
Dexon	Poliglucolato

ELECCIÓN DE LA MALLA

- ▶ En pacientes con heridas limpias conviene utilizar mallas de polipropileno macroporosas de bajo peso (30.5 × 30.5 cm), empleadas también en pacientes con comorbilidades (diabetes, obesidad, infección previa de malla, etc.), incluso en algunas heridas limpias contaminadas (potencialmente contaminadas), como en el cierre de fístulas, de enterotomías, resección intestinal, creación o recolocación de estomas, etc., sin derrame de contenidos contaminados



Estarían indicadas otro tipo de mallas, como las sintéticas de doble capa con capa antiadhesiva, cuando las vísceras contacten o puedan contactar directamente con la malla (situación inusual en cualquiera de las técnicas de SC citadas). Se puede usar una prótesis biológica en pacientes con un riesgo alto de infección del sitio quirúrgico (ISQ), como en ciertas cirugías contaminadas o potencialmente contaminadas de pacientes con comorbilidades (diabetes, obesidad, inmunosupresión, uso de esteroides) o con antecedentes de infección por *S. aureus* resistente a meticilina. Sin embargo, su alto costo limita bastante su empleo rutinario



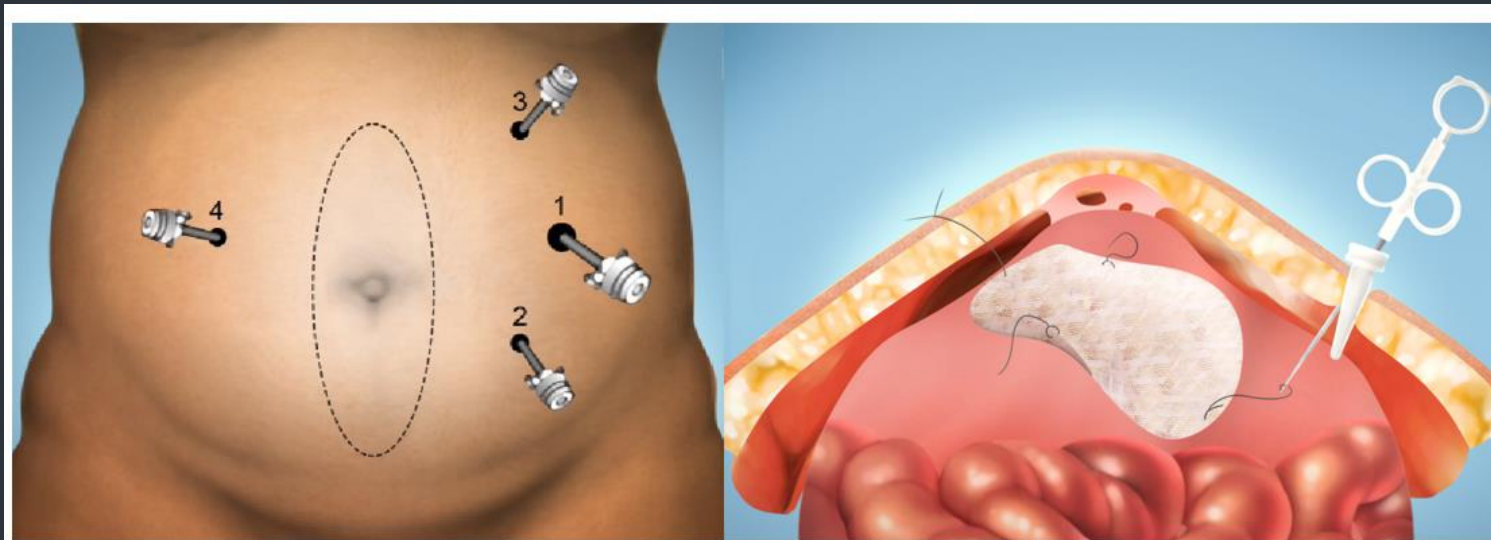
El estudio de Hood demuestra que el uso de la prótesis de dermis acelular cadavérica sin enlaces cruzados (Allomax®) como refuerzo prefascial de la línea media es útil, debido, probablemente, a que promueve la angiogénesis antes del depósito de colágena, permitiendo una pared abdominal más dinámica a largo plazo (dato concordante con los hallazgos microscópicos encontrados: presencia de infiltración celular y neovascularización en los primeros siete días tras la colocación del implante y evidencia de integración vascular a los tres meses del implante).

TÉCNICA QUIRÚRGICA

- Todo paciente con hernia ventral primaria o incisional es candidato a reparación herniaria sin que influya el tamaño del defecto, edad o antecedentes patológicos no graves.
- La reparación herniaria puede realizarse mediante la técnica laparoscópica o abierta. La técnica abierta puede ser una hernioplastia simple (Técnica de duplicación de Mayo o adaptación de la fascia), por separación de componentes o mediante una reparación con malla

LAPAROTOMÍA

En las laparotomías, la reconstitución anatómica de la línea blanca por sutura y/o autoplastia aponeurótica expone a la recidiva. La reconstrucción anatómica es un método recomendado para el tratamiento de las hernias incisionales de tamaño pequeño y en donde existan un espacio estrecho en el eje transversal. El método ideal es extirpar todo el tejido cicatricial, exponer las estructuras normales y reconstruir la pared abdominal suturando entre sí los diferentes planos.



Cirugía para corregir hernia incisional por laparoscopia

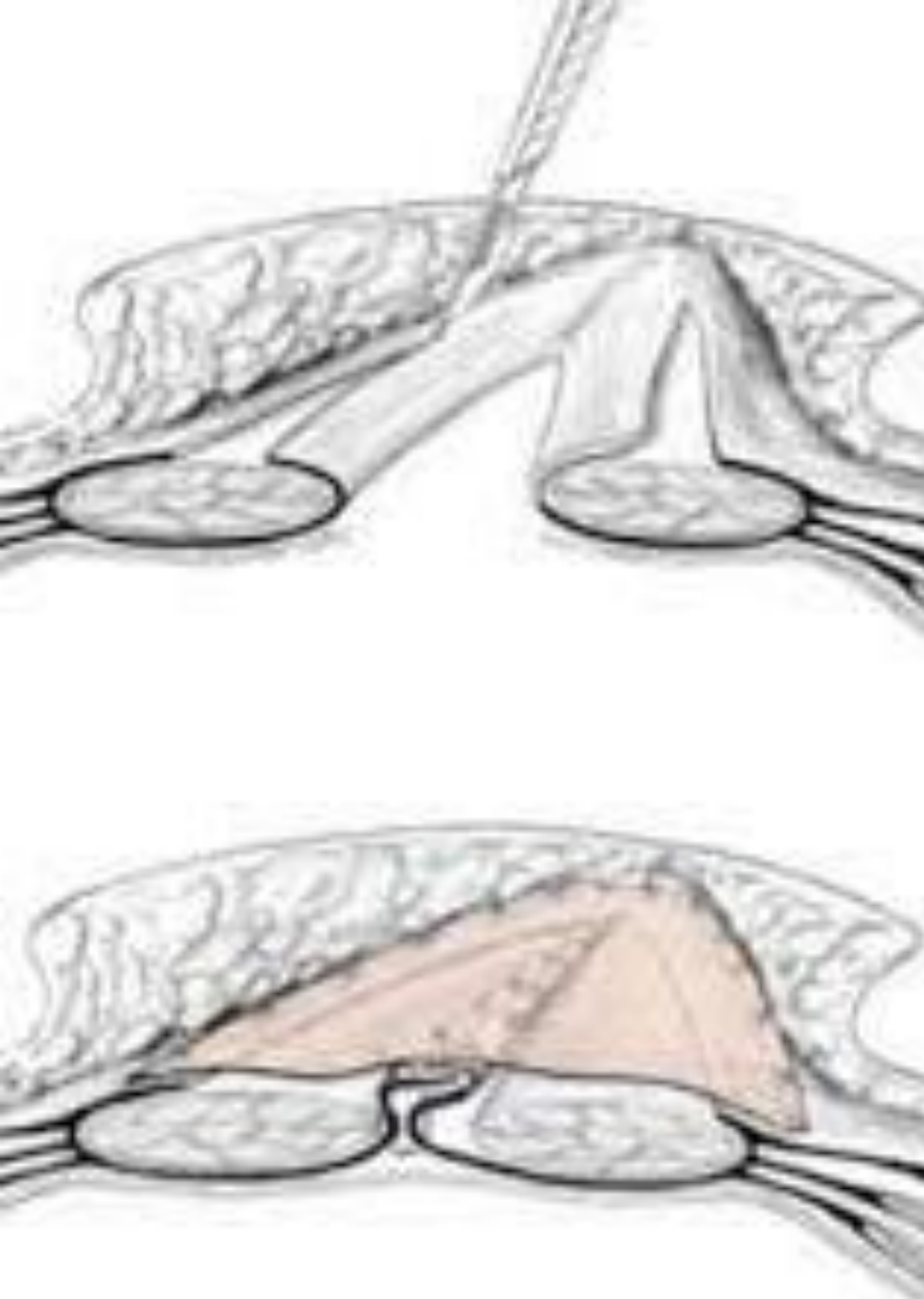
Abordaje: puertos

Reparación: colocación malla



TÉCNICA DE RAMÍREZ

- ▶ La técnica de Separación de componentes (Técnica de Ramírez), que mediante la separación de las capas laterales del abdomen aporta un avance de los músculos rectos hacia la línea media, para aproximarla o cerrarla, siempre utilizando un refuerzo de malla para evitar recidivas



TÉCNICA DE CHEVREL

- La técnica de Chevrel, es la técnica de colocación de la malla supraaponeurótica con cierre previo del defecto herniario

TÉCNICA DE RIVES/STOPPA

- Es la técnica de colocación de malla preperitoneal y/o retromuscular
- Incisión igual o mayor al defecto herniario
- El saco herniario se disecciona con cuidado hasta llegar a la aponeurosis sana.
- Disección del anillo hasta la transición a saco herniario
- Se incide con cuidado para entrar al espacio preperitoneal

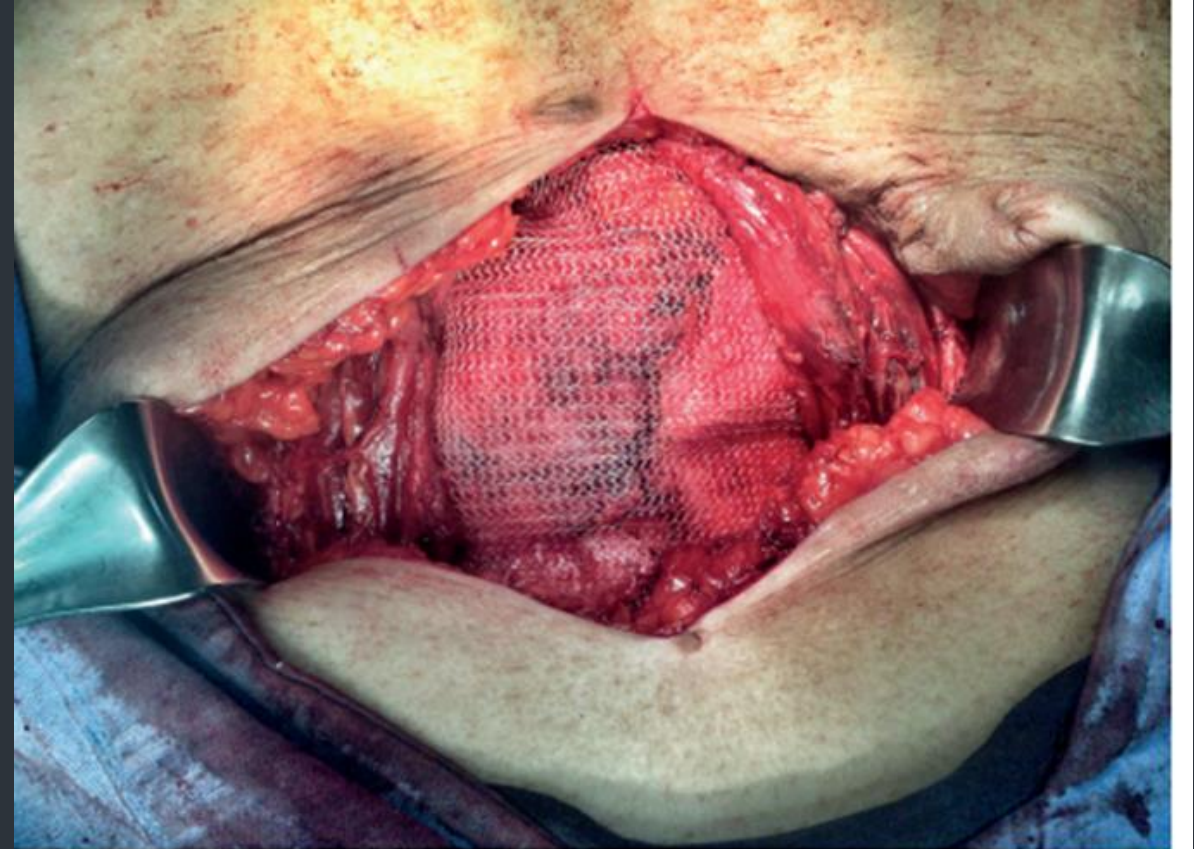

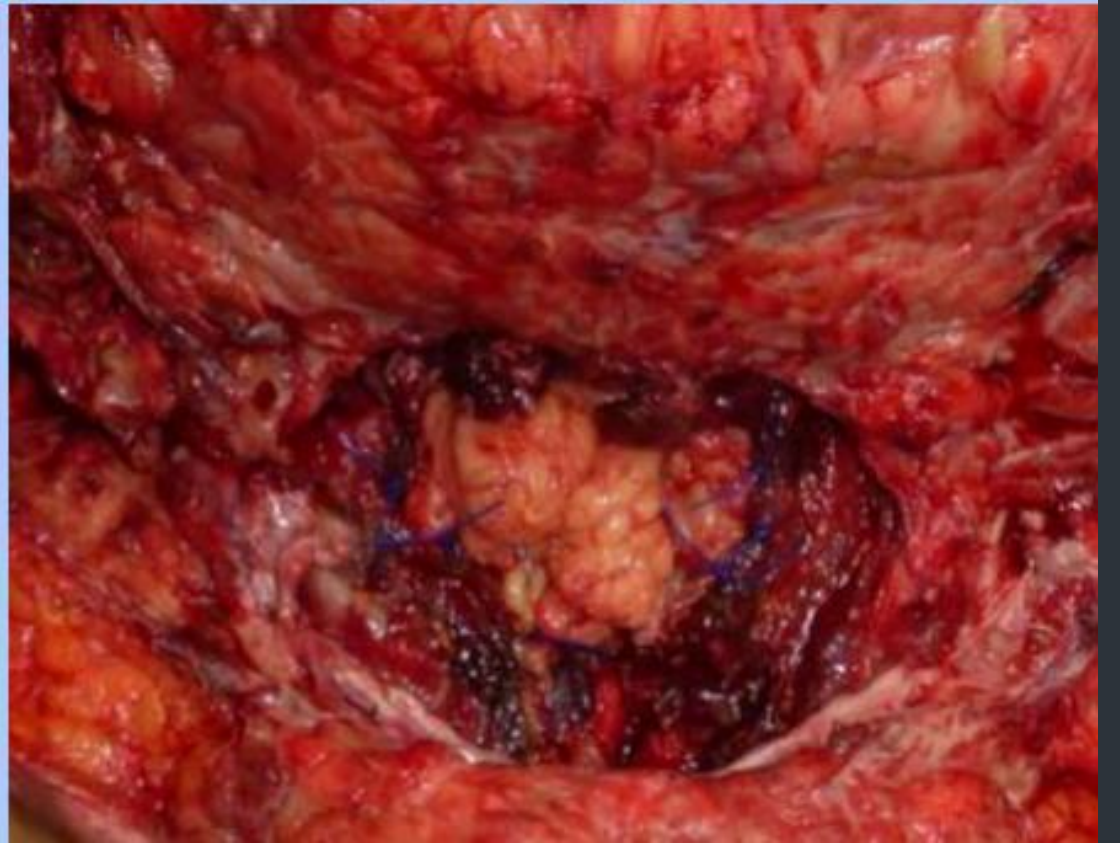
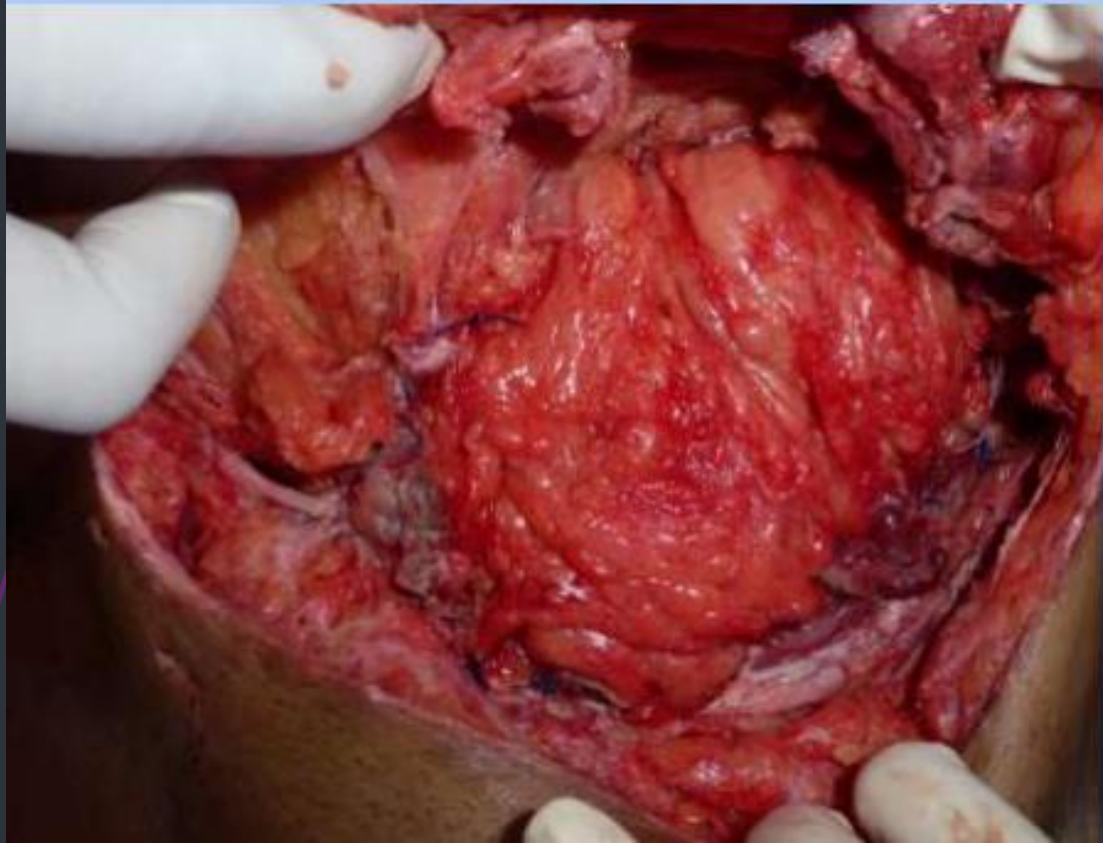


Figura 4. Colocación y anclaje de malla de polipropileno de forma su-
lay (retromuscular), de forma anterior a la vaina posterior de ambos
defectos abdominales los cuales se observan retraídos de forma lateral.



Se puede abrir el saco herniario para revisar asas intestinales si el paciente ha tenido cuadros suboclusivos y liberar adherencias de no ser así se recomienda no abrirlo

- ▶ Los orificios aislados en el peritoneo deberán cerrarse de manera individual con material absorbible 3-0
- ▶ Cuando se deja una zona importante sin peritoneo se cuenta con dos opciones:
- ▶ Suturar coronalmente el defecto al epiplon subyacente a manera de parche
- ▶ Colocar un parche de malla de material absorbible



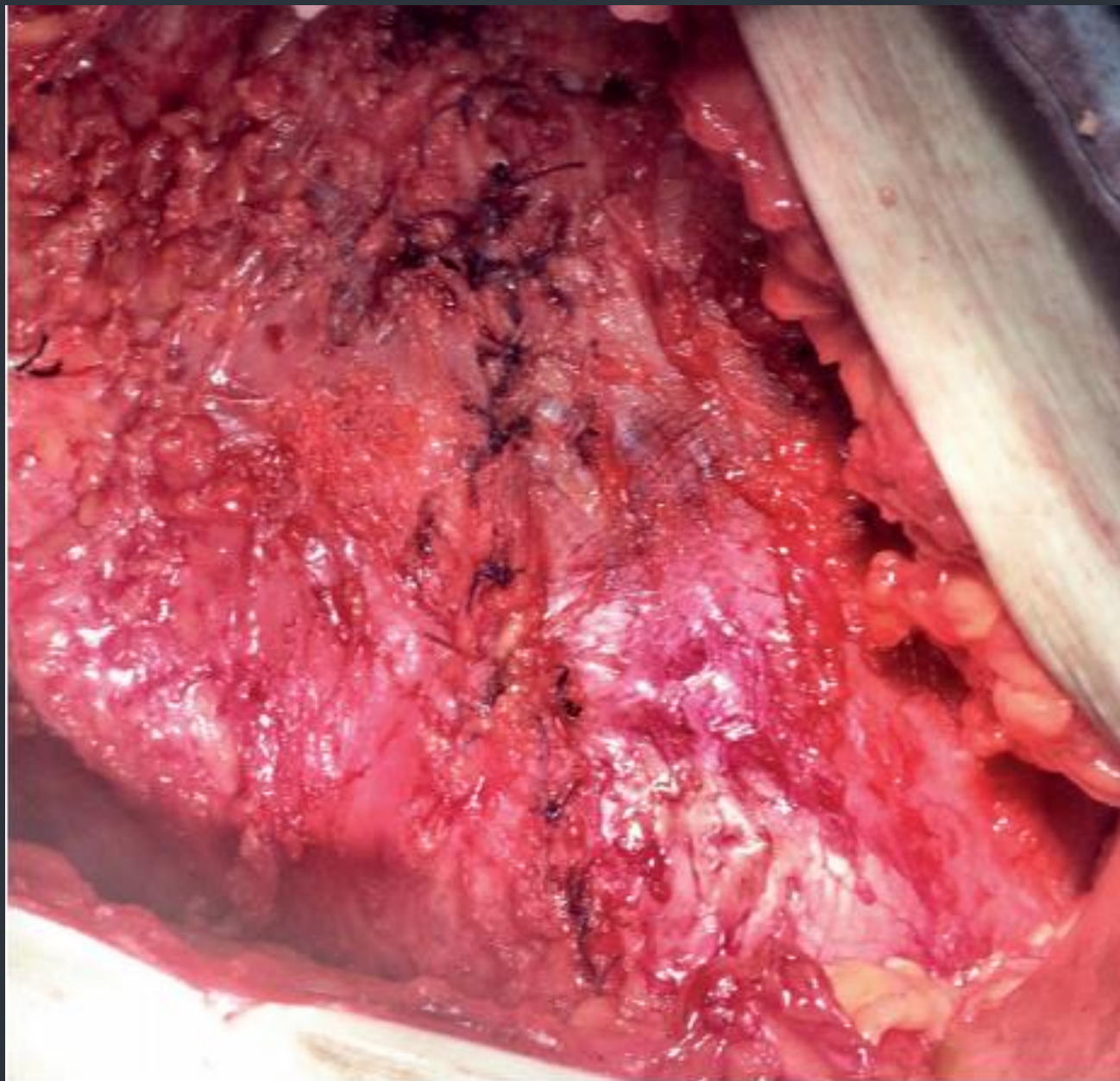
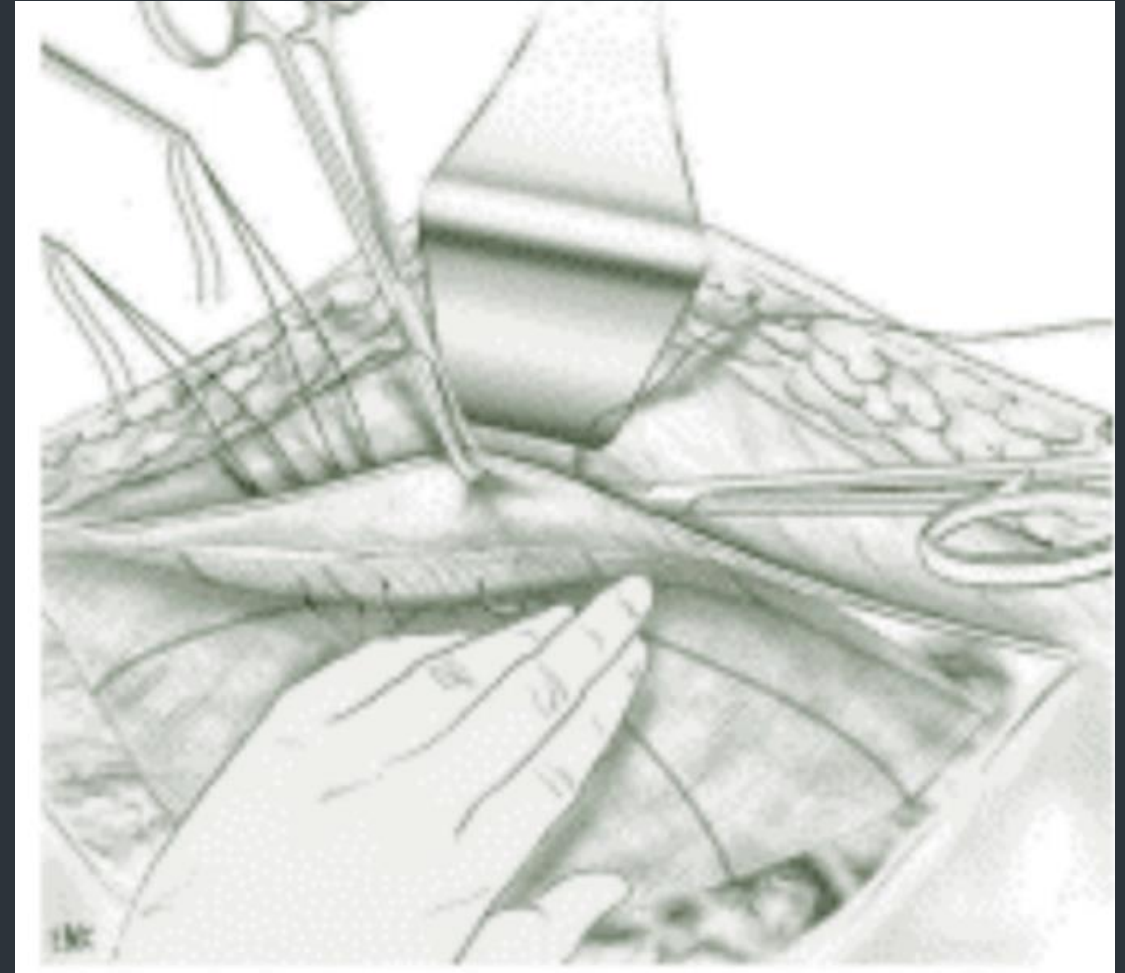


Figura 5. Reaproximación de la aponeurosis anterior de ambos oblicuos mayores hacia la línea media con puntos separados.

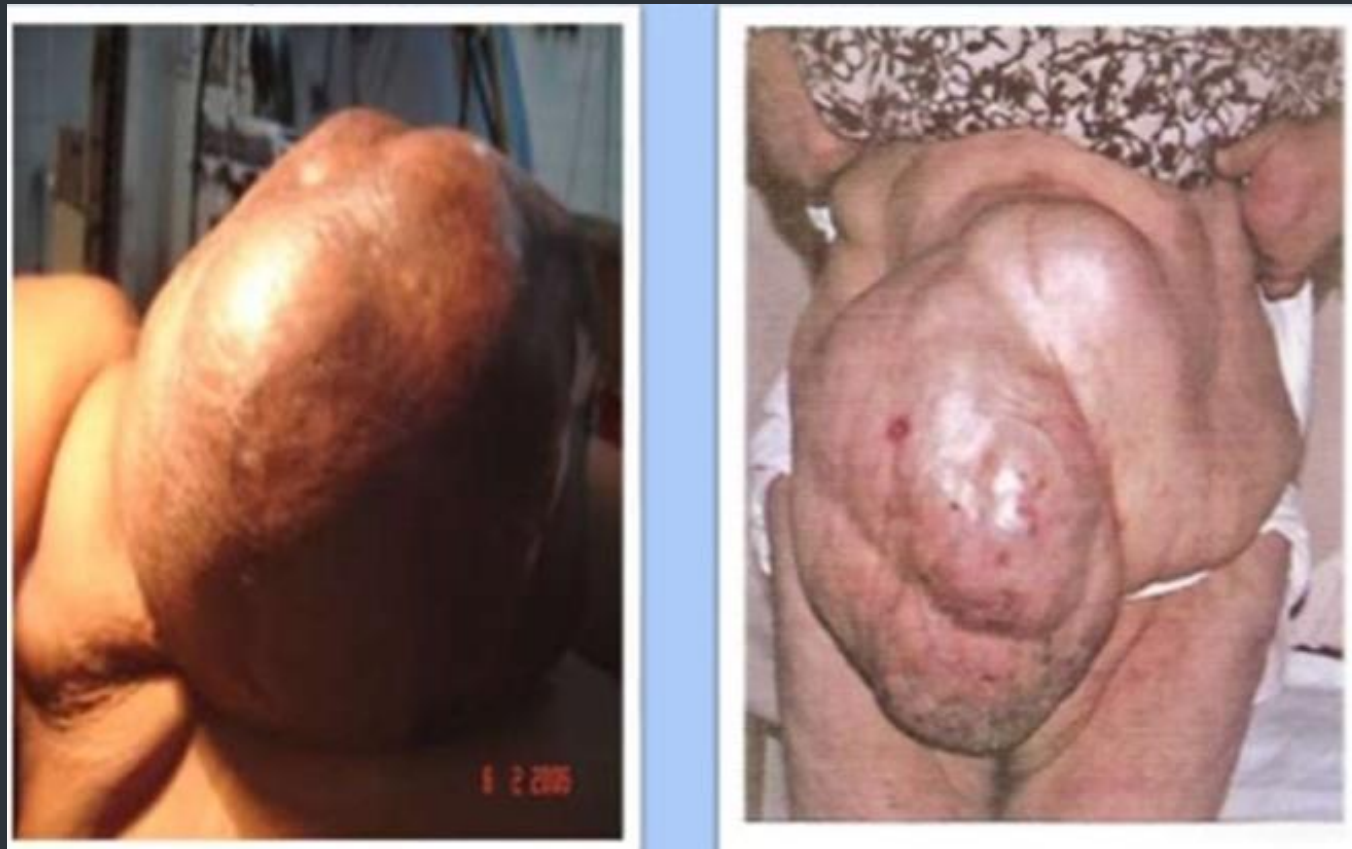TÉCNICA DE IMPLANTACIÓN INTRAPERITONEA


- ▶ La técnica de Implantación intraperitoneal, la prótesis se implanta en la cara profunda de la pared después de la reducción del contenido herniario




HERNIA CON PERDIDA DE DOMINIO

- ▶ Hernia donde el contenido del saco herniario exceda la capacidad (volumen) de la cavidad abdominal, lo cual imposibilita la reducción espontánea de las vísceras





En hernias con pérdida de dominio no deberá intentarse la hernioplastia sin una preparación preoperatoria adecuada tendiente a aumentar el volumen de la cavidad abdominal. El procedimiento de elección será el neumoperitoneo progresivo preoperatorio por un período no menor a 21 días.

- 
- Hoy en día, la eventroplastia sin tensión, con prótesis no reabsorbible, tiende a convertirse en el método de referencia para todas las eventraciones, independientemente de su tamaño. A todo defecto herniario mayor de 4 o 5 cm se le debe colocar malla. Deberá considerarse también como buena práctica, la aplicación de mallas en defectos menores




Existen diferentes niveles en la pared abdominal para poder colocar la malla para la reparación de una hernia incisional:


- Sublay: Intraperitoneal (más común para la vía laparoscópica), preperitoneal, retromuscular o premuscular subaponeurótica. Tienen menor recidiva.
- Onlay: Supra-aponeurótica.
- Inlay: Malla suturada a los bordes del defecto herniario. Mayor índice de recidivas.
- Mixta: Se coloca un segmento de malla en posición Sublay y otro Onlay.

El cerrar el defecto herniario disminuye la superficie de contacto de la malla con el tejido celular subcutáneo evitando la aparición de seromas, siempre que no exista demasiada tensión en los bordes





MATERIALES PROTÉSICOS


- 
- El sitio de implantación de las prótesis puede ser intraperitoneal, preperitoneal, retromuscular prefascial o premúsculo prefascial. En las eventraciones ilíacas o subcostales, también resulta imprescindible colocar un refuerzo protésico, así como cuando una laparotomía por oclusión o por afección visceral en un paciente portador de una eventración obliga a reparar ésta sincrónicamente




En la actualidad la malla que más se acerca a lo ideal, es la malla monofilamento de polipropileno ligera o reducida pues contiene hasta 70% menos material que sus antecesores de polipropilenos pesados. Su fuerza tensil es más parecida a la abdominal (20 N/cm contra 16 N/cm de la pared abdominal), produce menor restricción al movimiento (compliance) en el postoperatorio al colocar grandes segmentos en la pared del abdomen, su tamaño del poro mayor permite transparencia de los tejidos evitando lesiones vasculares o nerviosas al momento de su fijación y permitiendo una migración y proliferación de fibroblastos y angioblastos adecuada, lo que se traduce en mejor integración de la misma a los tejidos propios.

- 
- ➔ Para la fijación de la malla lo ideal son suturas de mono-filamento y de absorción lenta, las grapas son de utilidad en la cirugía laparoscópica. Los pegamentos sintéticos o de fibrina siempre serán un complemento al uso de grapas o suturas.

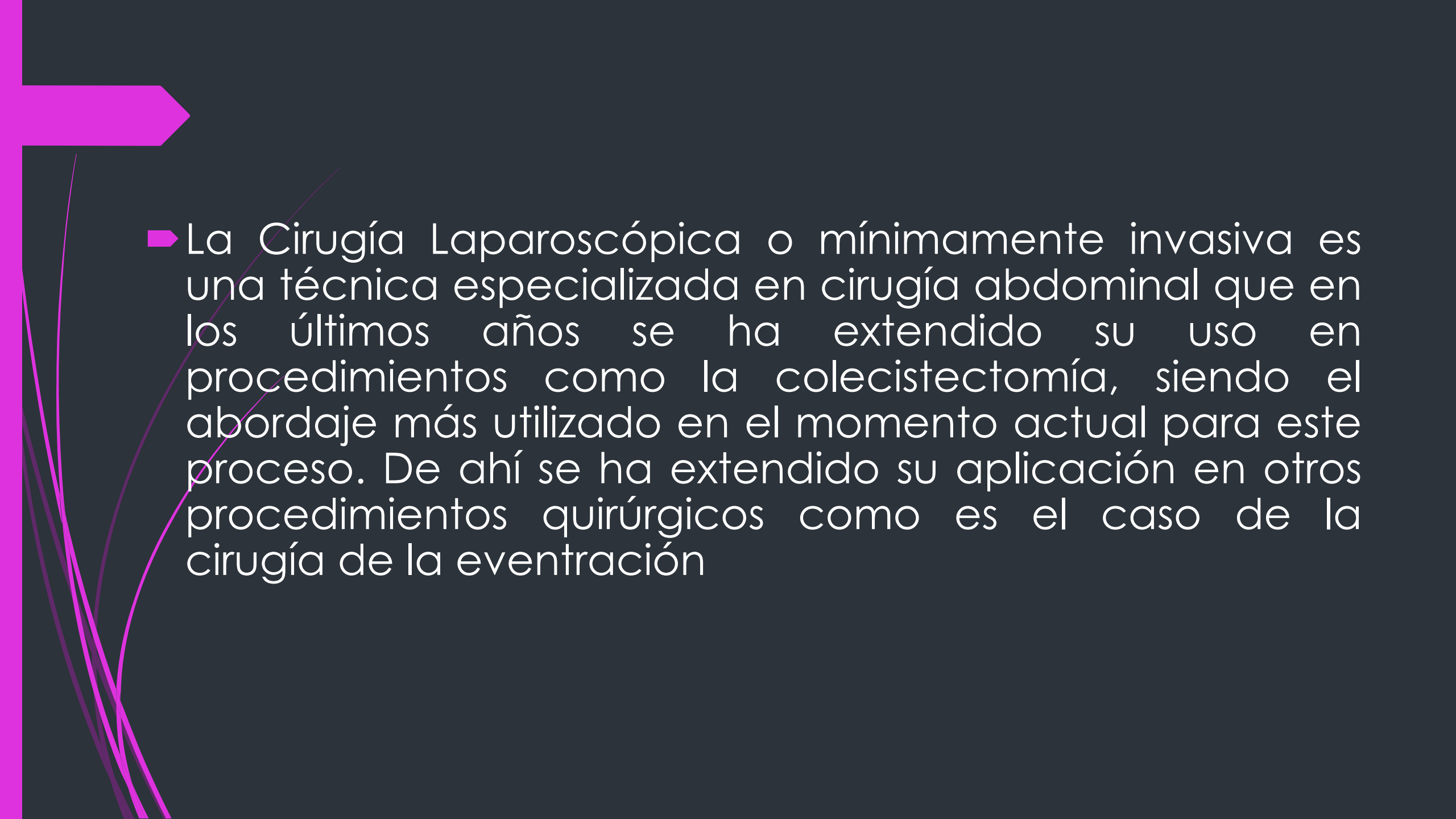
- 
- Por tanto, para la reparación de una hernia incisional por vía abierta sin contacto con víscera (en la Técnica de Chevrel, preaponeurótica u onlay y en la Técnica de Rives y Stoppa preperitoneal y/o retromuscular se utiliza el polipropileno ligero o reducido asociado a un material absorbible. Si quedan áreas sin cubierta peritoneal se utilizará una malla separadora de tejido.


- 
- Al realizar la Técnica abierta o laparoscópica intraperitoneal (Sublay), el material de elección es una malla separadora de tejido o antiadherente, para evitar la formación de adherencias o fistulizaciones a vísceras. Actualmente, la reparación protésica retromuscular abierta (Técnica de Rives Stoppa) con malla de polipropileno o poliéster, no reabsorbibles es el tratamiento más aceptado para la mayoría de las hernias incisionales

- 
- En un contexto séptico, no se contraindica el uso de una prótesis no reabsorbible en caso de abertura intestinal. En cambio, en la cirugía contaminada sólo puede emplearse una prótesis reabsorbible.

TÉCNICA LAPAROSCÓPICA



- 
- La Cirugía Laparoscópica o mínimamente invasiva es una técnica especializada en cirugía abdominal que en los últimos años se ha extendido su uso en procedimientos como la colecistectomía, siendo el abordaje más utilizado en el momento actual para este proceso. De ahí se ha extendido su aplicación en otros procedimientos quirúrgicos como es el caso de la cirugía de la eventración

- 
- ▶ La reparación de la hernia ventral por vía laparoscópica tiene menores tasas de recurrencia y de infección de la herida quirúrgica en comparación con la reparación abierta. Ofrece ventajas en cuanto a menor tiempo de hospitalización, menor dolor y disminución del tiempo de incapacidad laboral. A su vez existe mayor facilidad técnica al reparar hernias fuera de la línea media y cercanas a bordes óseos.



COMPLICACIONES

► La complicación más frecuente es el seroma, que suele evolucionar favorablemente de forma espontánea. Según su origen, la infección de las prótesis difiere en cuanto a gravedad, tratamiento y evolución. En las infecciones agudas en principio no se retira la malla si esta es macroporosa y está en posición adecuada y correctamente fijada. En el caso de las microporosas deberán retirarse por su fácil colonización



SEROMA

Post Operatorio

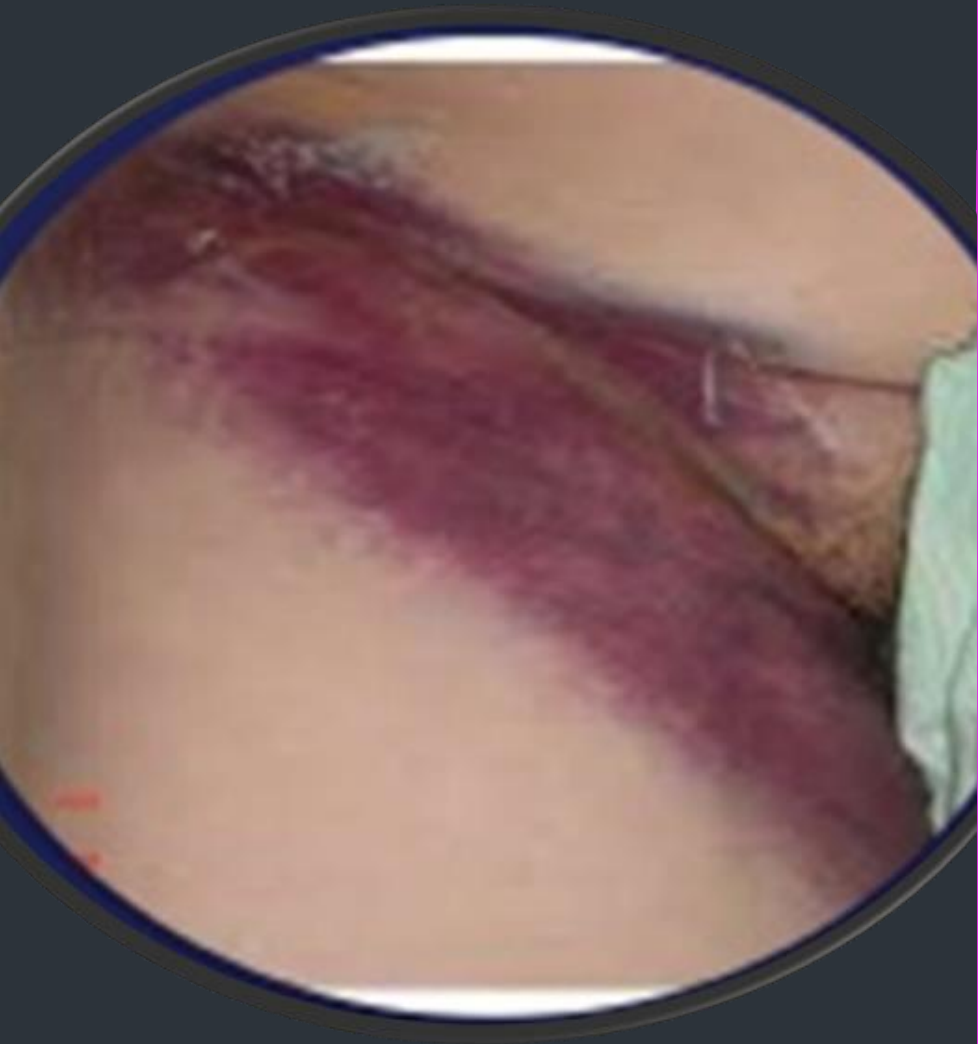Aparece de **1 a 2 semanas** después de la operación

¿Qué es?
Acumulación de líquido estéril debajo la piel que suele formarse debajo una incisión quirúrgica, en el lugar donde se extrajo tejido

¿Cuándo llamar al médico?

- ✓ Fiebre de 38°C o más
- ✓ Calor en la piel en la zona del seroma
- ✓ Aumento del dolor
- ✓ Enrojecimiento o hinchazón
- ✓ Secreción blanquizca, de color o con mucha sangre
- ✓ Herida abierta
- ✓ Latidos del corazón acelerados.
- ✓ Falta de aire

FARMAPLUS



El hematoma está en relación a la extensión de la disección. También se puede asociar con tratamientos anticoagulantes, antiagregantes, cirrosis, vómitos y tos en el postoperatorio. Su profilaxis consiste en la corrección de los trastornos de la coagulación, hemostasia cuidadosa en especial de las ramas perforantes y evitar elevaciones bruscas de la presión abdominal en el postoperatorio. Se deben evitar dejar espacios muertos en el espacio celular subcutáneo y está indicado el uso de drenajes aspirativos sólo por el tiempo necesario.

- ▶ La posición de la malla que da menores complicaciones y menor índice de recidivas es la Sublay, ya sea en posición preperitoneal y/o retromuscular por vía abierta o en posición intraperitoneal tanto por vía abierta o laparoscópica. La opción de una plastia.
- ▶ con tensión sin malla es una alternativa en el caso de un abdomen agudo, teniendo en cuenta su alto índice de recidiva.
- ▶ Cuando una eventración recidiva, no se debe emplear de nuevo la técnica ya utilizada, y es imprescindible reforzar la pared



¿Pueden volver a salir las hernias?

- Lamentablemente así es. Sin embargo, las posibilidades se reducen a menos de un 5% cuando el cirujano tiene una experiencia adecuada y evita la tensión durante la reparación.

