

**PROPEDEÚTICA,  
SEMIOLOGÍA Y  
DIAGNOSTICO**

*MARÍA DEL PILAR CASTRO PÉREZ*

# Adenopatías

## CLASIFICACION

Por su extensión:

localizadas o generalizadas

Por su ubicación:

superficiales o profundas

Por su tamaño:

micro o macroadenopatías

Número:

únicas o multiples

Tiempo de evolución:

- linfadenitis aguda (7-21 días)
- Linfadenitis subaguda/crónica

**Etiología: inflamatorias, hiperplásica reactiva, neoplásica**

## Anamnesis/exploración física

Criterios de urgencia

Falla respiratoria; signos de insuficiencia medular; torticolis febril; síndrome de Kawasaki, etc.

Sugere de malignidad

Adenopatía supraclavicular, adenopatía fija e indurada, síndrome tumoral, etc.

Contexto sugere de diagnóstico evidente

Infección en zona de drenaje, arañazo, contagio tuberculoso, etc.

Estudio orientado

Diagnóstico -

Inexplicado

Diagnóstico +

Adenopatías localizadas

Adenopatías diseminadas

Hospitalización

Interconsulta especializada (servicio de oncohematología pediátrica)

Tratamiento

± citopunción

Vigilancia clínica o antibioticoterapia empírica (amoxicilina-ácido clavulánico)

HC, frotis  
CRP  
Estudio hepático  
Serologías VEB, CMV  
Toxoplasmosis  
*Bartonella*  
± VIH, rubéola, etc.  
IDR, prueba de IFN- $\gamma$   
Radiografía de tórax  
± ecografía abdominal

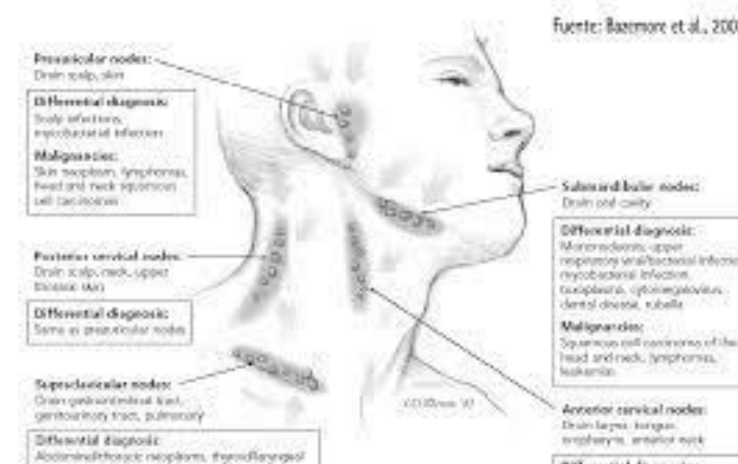
Persistencia > 3-4 semanas

Diagnóstico +

Diagnóstico -

Tratamiento

Biopsia-exéresis



# LOCALIZADA

## Adenopatía cervical

Valorar orofaringe, dientes, encías, CAEs

Cultivos para bacterias y virus; Abs contra EBV, CMV, Toxoplasma, TBC.

Kawasaki

Endoscopia digestiva alta

## Adenopatía axilar

Valorar celulitis, enfermedad por arañazo de gato, esporotricosis

Examen de mamas, mamografía / biopsia

Excluir melanoma

## Adenopatía epitrocLEAR

Buscar traumatismo, celulitis, lesiones supurativas

Excluir melanoma de miembro superior

# BIOPSIA GANGLIONAR

- Sospecha de tumor maligno por anamnesis o examen físico
- Localización supraclavicular
- Tamaño > 2 cm
- Textura dura
- No dolor

Toracoscopia-mediastinoscopia

Broncoscopia para cultivo y biopsia

Adenopatía mediastínica

Melanoma de miembro inferior

Celulitis, ETS

Adenopatía inguinal

