


DIAGNÓSTICO DEL EMBARAZO



 **UDS**

Adly Candy Vázquez
Hernández

Se trata de síntomas subjetivos que describe la propia paciente o de signos indirectos que pueden orientar sobre un posible embarazo

Síntomas

Dx Clínico



digestivos

1° trimestre: náuseas y vómitos, aparecen a la 6 semanas y desaparecen 12-14 semanas.

Otros: Dispepsia, estreñimiento, apetito et.c



Urinarios

Polaquiuria y tenesmo vesical

Dolor lumbar en decúbito que mejora con los cambios posturales, aumento de micciones



Fatiga

Astenia y somnolencia al principio del embarazo

Se trata de síntomas subjetivos que describe la propia paciente o de signos indirectos que pueden orientar sobre un posible embarazo

Otros síntomas

- Percepción de movimiento fetales (semana 16 Embarazo a término y primigestas a las 20 semanas).
- Distensión abdominal por distensión intestinal.
- Alteraciones del olfato, irritabilidad, cambios de carácter, tristeza, euforia, vértigos o lipotimias

Dx Clínico



Dx Clínico

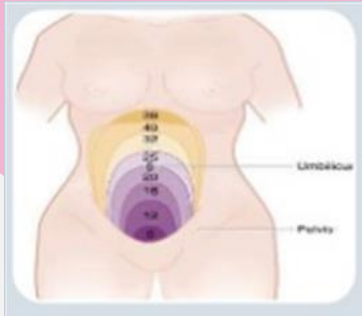
Signos:

- **Amenorrea:** Retraso >10 días en una mujer con ciclos regulares.
 - **Manifestaciones cutáneas:** Hiperpigmentación (cloasma), estrías en abdomen y mamas.
 - **Mucosa vulvovaginal:** Signo de Chadwick, distensión del introito vaginal, asperaza vaginal.
 - **Modificaciones de las mamas:** aumento del vol. Mamario, aumento red venosa superficial, aumento de tubérculos de Montgomery
-

Alteraciones uterinas

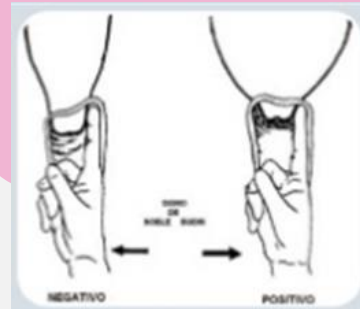Aumento de tamaño del cuerpo uterino

-signo de Dickison



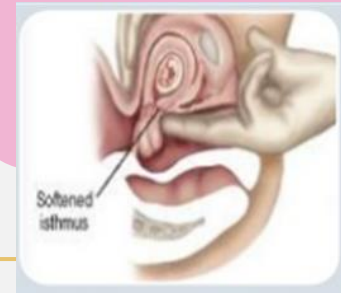Cambios en la forma uterina

-signo de Noble-budin



Cambios en la consistencia del útero

-Signo de Hegar



Alteraciones uterinas

Signo arterial de Oslander

-pulsaciones de la arteria uterina a través de los fondos de saco laterales
-1º- 2º semanas

Contracciones de Braxton-Hicks

-Indoloradas, palpables y a intervalos irregulares que aparecen precozmente

Peloteo fetal (signo de Pinard)

-4º y 5º mes de gestación
-Peloteo que provoca el líquido amniótico

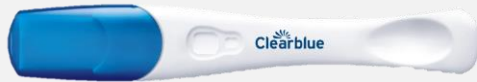Delimitación fetal

- A partir de la segunda mitad del embarazo

Dx de gestación

01

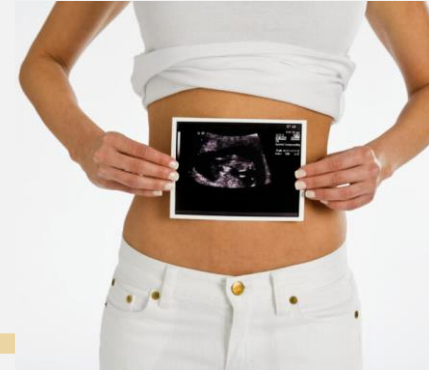Dx apartir de la 4-5ta semana de amenorrea.



Detección de HCG

02

DX certeza y precoz



Ecografía Transvaginal

Ecografía Transvaginal

- Ecografía de primer trimestre [8-12 semanas]
 - confirmación de que es una gestación intrauterino (descartar una gestación ectópica).
 - Determinar la edad gestacional con precisión.
 - Medición de CRL (longitud cráneo-ráquidea o cráneo-caudal)
 - Valoración morfológica uterina y gestación múltiple
 - Valora flujo sanguíneo del *ductus*
 - Translucencia nucal

Ecografía Transvaginal

- Ecografía de segundo trimestre (18-20 semanas)

Dx Morfológico:

- confirmación de viabilidad fetal
- Biometría fetal (DBP, LF, Diametro abdominal)
- Valoración de anejos ovulares
- Estigmas y malformaciones (p. ej. Síndrome de Down)

Ecografía Transvaginal

- Ecografía de tercer trimestre (34-36 semanas)

Valoración de alteraciones del crecimiento fetal:

- PEG constitucional: feto sano
- PEG anómalo: asociado a cromosopatías, malformaciones o infecciones congénitas
- CIR: anomalía función placentaria