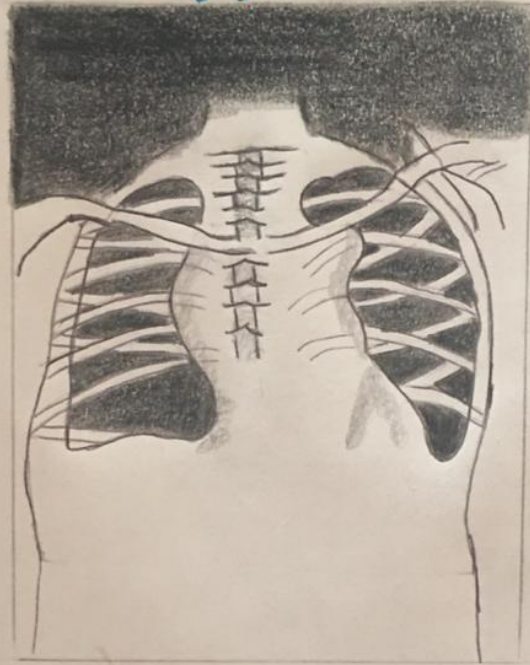


# derrame pleural Rx



La Rx de tórax es la primera prueba de imagen que se realiza para confirmar la presencia de líquido pleural. Debe examinarse la Rx lateral de tórax en posición de pie cuando se sospecha un derrame pleural. En esa posición, 75 mL de líquido producen el borramiento del ángulo costofrénico posterior. El borramiento del ángulo costofrénico lateral suele necesitar cerca de 175 mL, pero puede requerir hasta 500 mL. Los derrames pleurales más grandes opacifican porciones del hemitórax y pueden provocar desplazamiento mediastínico; los derrames  $>4L$  pueden causar opacificación completa del hemitórax y desplazamiento mediastínico del lado contrario.