



Universidad del Sureste
Campus Tuxtla Gutiérrez

“Litiasis Biliar”

Imagenología

Dr. Samuel Fonseca Fierro

Br. Viridiana Merida Ortiz

Estudiante de Medicina

4to Semestre

24 de mayo de 2021, Tuxtla Gutiérrez Chiapas

COLELITIASIS

Definición:

La colelitiasis es la presencia de litos (cálculos) en la vesícula biliar.

Factores de riesgo:

- Mujeres >40 años
- Obesidad
- Hipomotilidad de la vesícula: embarazo y diabetes
- Fármacos: estrógenos, fibratos, ceftriaxona y análogos de la somatostatina.
- Dislipidemia
- Enfermedades hemolíticas

Fisiopatología:

La colelitiasis o litiasis vesicular se debe a la precipitación de sustancias que contiene la bilis, de manera primordial colesterol y bilirrubina.

Dos factores principales contribuyen a la formación de los litos vesiculares: las anomalías de la composición de la bilis (en particular, aumento del colesterol) y la estasia biliar. Se cree que el lodo biliar (mucoproteína espesa en la vesícula biliar con cristales diminutos de colesterol atrapados) es el precursor de los litos vesiculares.

Tipos de cálculos:

- Cálculos mixtos y de colesterol:
 - ✓ Representan alrededor del 80% de los litos vesiculares.
 - ✓ Contienen >50% de monohidrato de colesterol, además de una mezcla de sales biliares, de pigmentos biliares y proteínas.
- Cálculos pigmentarios:
 - ✓ Representan el otro 20% de los litos vesiculares.
 - ✓ Constan en su mayor parte de bilirrubinato de calcio y glucoproteínas de mucina, contienen <20% de colesterol.
 - ✓ Se clasifican en tipos “negros” y “pardos”. Los pardos se forman a consecuencia de infecciones biliares crónicas.
 - ✓ Los litos pigmentarios que contienen bilirrubina se identifican en personas con enfermedad hemolítica (enfermedad de células falciformes) y cirrosis hepática.

Clínica: Asintomática, inducen síntomas cuando obstruyen el flujo biliar o inducen inflamación.

- Cólico biliar de inicio abrupto y constante en el CSD o epigastrio, y puede referirse en la región superior de la espalda, el hombro derecho o la región interescapular.
- Duración: 15 min a 5 hrs, si persiste >5 hrs sospechar de colecistitis aguda.
- Acompañantes: Náuseas y vómito.
- Se desencadena por el consumo de una comida normal o grasosa y el exceso después de un ayuno prolongado.
- Suele ser nocturno y a las pocas horas de acostarse.
- Otros síntomas: Dispepsia, eructos, flatulencia.

La fiebre o los escalofríos con dolor vesicular suelen señalar una complicación como colecistitis, pancreatitis o colangitis.

Diagnóstico:

De elección: Ecografía. “sombreado” acústico de las opacidades presentes en el interior de la vesícula que se modifica por efecto de la gravedad cuando el paciente se mueve

La radiografía simple de abdomen: permite detectar cálculos biliares calcificados. Si contienen el suficiente calcio para ser radioopacos (10 a 15% de los cálculos de colesterol y mixtos y alrededor del 50% de los cálculos pigmentarios).

La gammagrafía con radioisótopos (gammagrafía HIDA): El ácido hepatoiminodiacético se marca con compuesto radiactivo y se inyecta por vía intravenosa, se visualiza con una cámara especial después de su excreción por el hígado hacia la bilis y su vaciamiento en el intestino delgado.

- En los pacientes con obstrucción del conducto cístico, el trazador no aparece en la vesícula biliar. En los pacientes con obstrucción del colédoco, el trazador no aparece en el intestino delgado.

Imagenología:

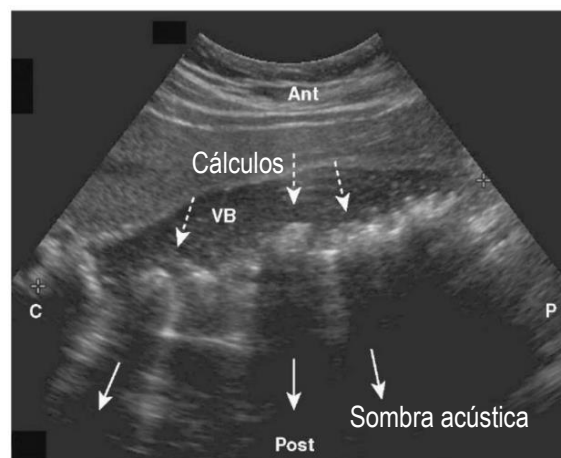
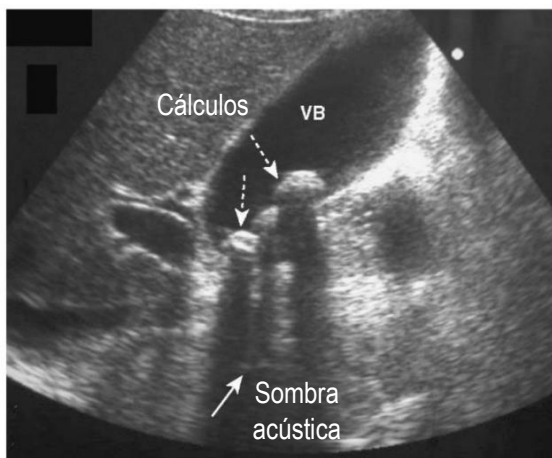
Anatomía ecográfica normal: la vesícula biliar está constituida en su mayor parte por una luz sonotransparente rodeada por una pared ecogénica. En el paciente en ayunas, la vesícula biliar tiene un tamaño de 4 X 10 cm y la pared presenta un grosor que normalmente no supera los 3mm.

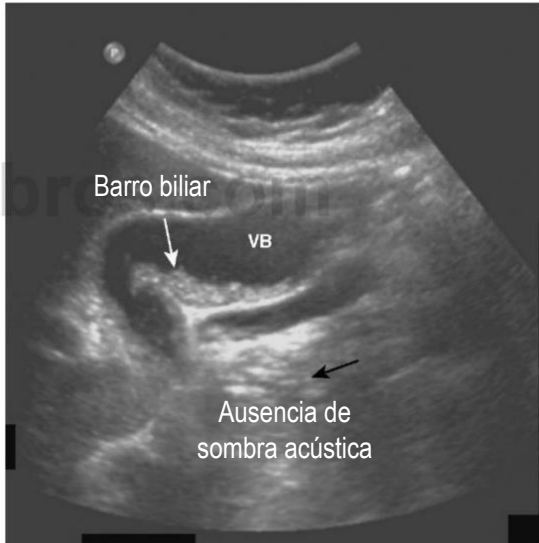
Generalmente, los cálculos biliares se depositan en la parte más en declive de la vesícula biliar. Los cálculos biliares son característicamente ecogénicos y dan lugar a la denominada sombra acústica debido a que reflejan la mayor parte de la señal.

- La sombra acústica es una banda de disminución de los ecos que aparece por detrás de un objeto ecodenso (cálculo biliar) que refleja la mayor parte de las ondas de sonido.
- El barro biliar puede detectarse en la luz de la vesícula biliar y constituye un material que puede contener cristales de colesterol, bilirrubina y glucoproteínas. No da lugar a sombra acústica.

Signos de colecistitis aguda en la ecografía:

- La presencia de cálculos biliares, posiblemente retenidos en el cuello de la vesícula o en el conducto cístico.
- El engrosamiento de la pared de la vesícula biliar.
- La presencia de líquido alrededor de la vesícula biliar.
- La positividad del signo de Murphy (dolor por la compresión de la vesícula biliar con la sonda de ecografía).





Tratamiento:

Quirúrgico: La colecistectomía laparoscópica es un método con penetración mínima para extirpar la vesícula y sus cálculos. Se basa en:

- 1) Presencia de síntomas con la frecuencia e intensidad suficientes como para interferir en las actividades normales del paciente.
- 2) Existencia en una complicación previa de colelitiasis, como colecistitis aguda, pancreatitis, fístula biliar, etc.
- 3) Existencia de una o más enfermedades que expongan al paciente a un riesgo alto de complicaciones de la colelitiasis (vesícula calcificada o de porcelana, o un episodio previo de colecistitis aguda).

Tratamiento médico: Disolución de los cálculos.

- El UDCA disminuye la saturación de colesterol de la bilis y al parecer también produce una fase cristalina laminar líquida en la bilis que favorece la dispersión del colesterol de los cálculos por mecanismos fisicoquímicos.
- La dosis de UDCA debe ser de 10 a 15 mg/kg/día.
- Debe restringirse para los cálculos radiotransparentes menores de 5 mm de diámetro.